

UNIVERSIDAD DEL SURESTE

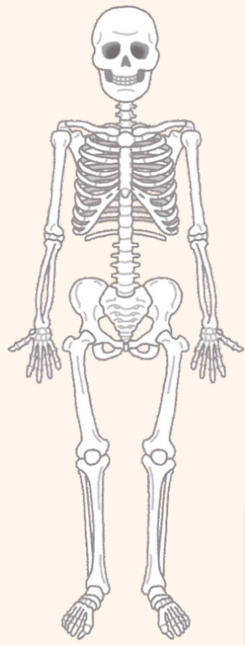
Nombre: Rosario Yuriana Ortíz Ramos.

Asesora: Lic.E.E Cruz Paez Niuzet Adriana

Materia: Anatomía

Fecha: 2 de noviembre del 2024





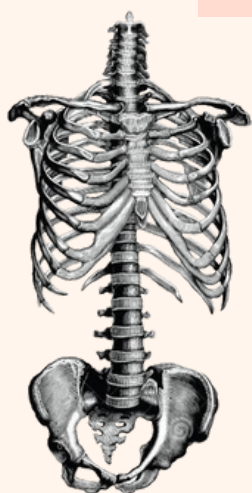
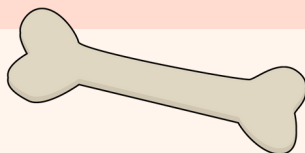
Infografía

ESQUELETO AXIAL Y APENDICULAR



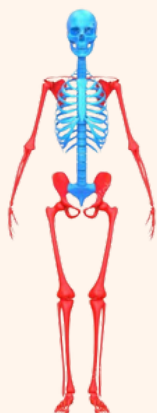
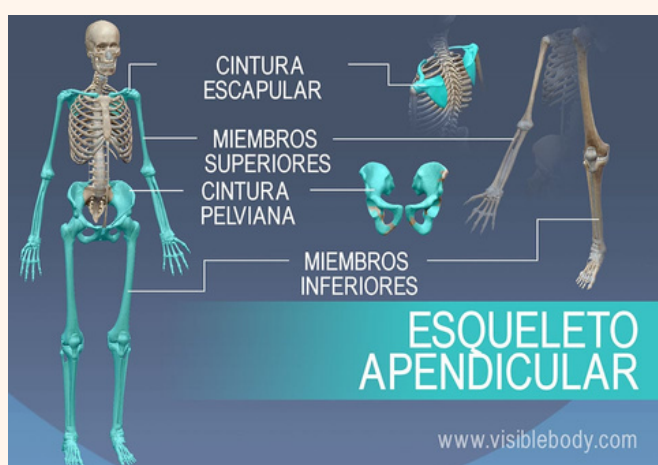
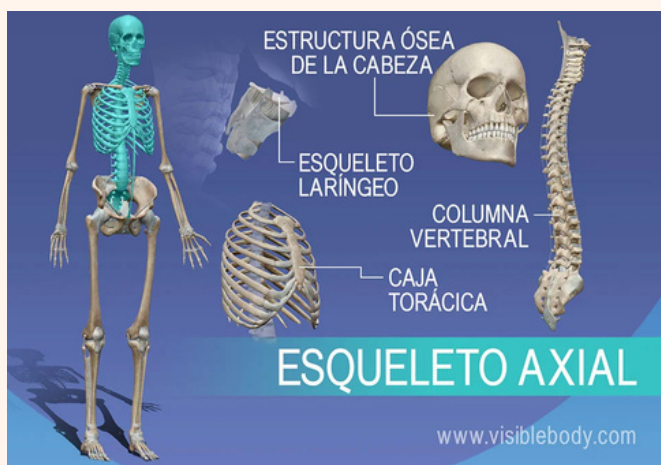Esqueleto

El esqueleto humano se divide en dos partes: el esqueleto axial y el esqueleto apendicular:



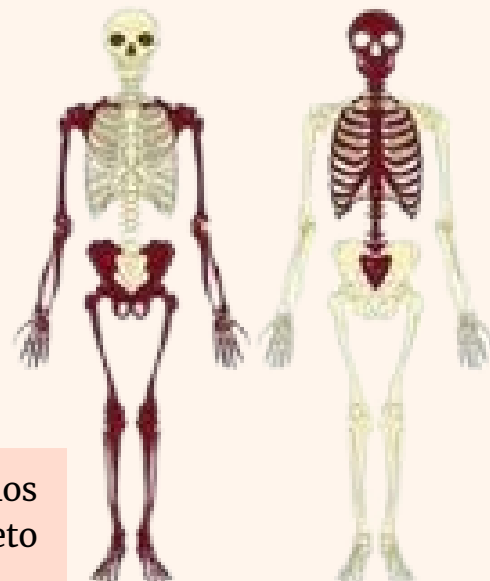
Esqueleto Axial

Está formado por los huesos del eje central del cuerpo, como la columna vertebral, la caja torácica y el cráneo. Su función es proteger los órganos internos, mantener la postura erguida y transmitir el peso del cuerpo.

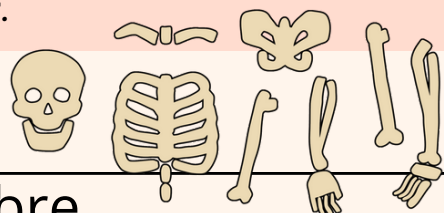


Esqueleto apendicular

Está formado por los huesos de los miembros superiores e inferiores, y las cinturas escapular y pelviana. Su función es facilitar los movimientos y proteger los órganos de la digestión, excreción y reproducción.

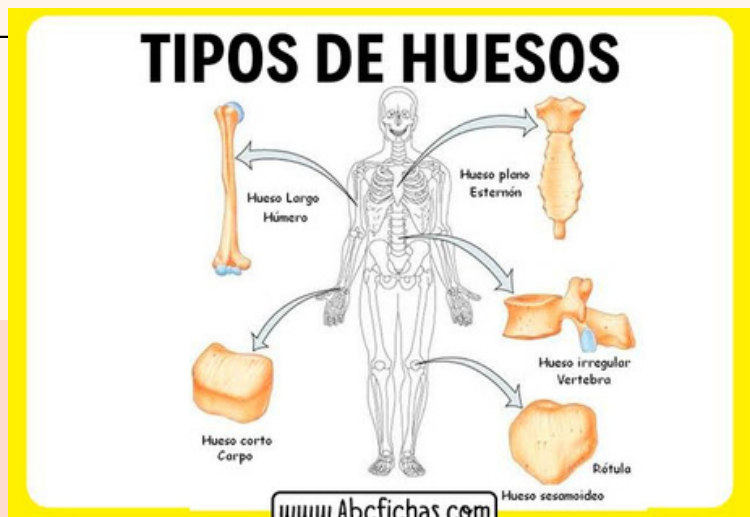
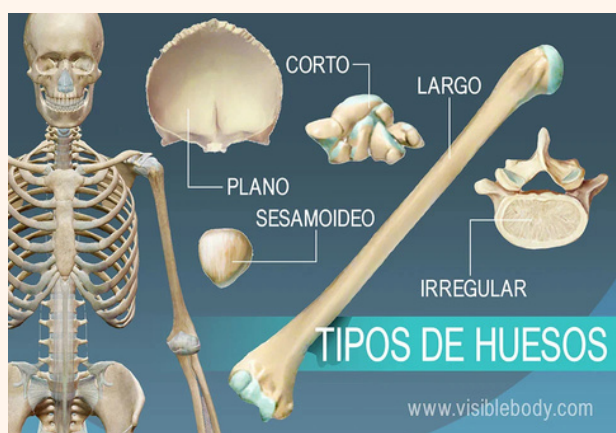
El esqueleto humano está compuesto por 206 huesos, de los cuales 80 pertenecen al esqueleto axial y 126 al esqueleto apendicular.



Clasificación de los huesos

Nombre	Cantidad
Largos	Esqueleto apendicular: la tibia, el peroné, el fémur, los metatarsianos y las falanges) y huesos en los miembros superiores (el húmero, el radio, el cúbito, los metacarpianos y las falanges)
Planos	Estructura ósea de la cabeza (occipital, parietal, frontal, nasal, lagrimal y vómer), la caja torácica (esternón y costillas) y la pelvis (ilion, isquion y pubis).
Cortos	Los huesos carpianos en la muñeca (escafoides, hueso semilunar, piramidal, hueso ganchoso, pisiforme, hueso grande, trapezoide y trapecio) y los tarsianos en los tobillos (calcáneo, astrágalo, navicular, cuboides, cuneiforme lateral, cuneiforme intermedio y cuneiforme medial)
Sesamoideos	Los huesos sesamoideos son huesos que están incluidos en tendones. Estos pequeños huesos redondos habitualmente se encuentran en los tendones de las manos, rodillas y pies. La rótula, comúnmente denominada patela, es un ejemplo de hueso sesamoideo.
Irregulares	las vértebras, huesos irregulares de la columna vertebral, protegen la médula espinal. Los huesos irregulares de la pelvis (pubis, ilion e isquion) protegen órganos de la cavidad pelviana.
Regulares	son aquellos en los que sus tres dimensiones son prácticamente iguales: largos, cortos, planos, irregulares.



BIBLIOGRAFIA

<https://www.visiblebody.com/es/learn/skeleton/axial-skeleton#:~:text=El%20esqueleto%20apendicular%20incluye%20todos,del%20eje%20largo%20del%20cuerpo.>

<https://www.visiblebody.com/es/learn/skeleton/axial-skeleton#:~:text=El%20esqueleto%20axial%20incluye%20todos,vertebral%20y%20la%20caja%20tor%C3%A1cica.>

<https://www.visiblebody.com/es/learn/skeleton/types-of-bones>

<https://medlineplus.gov/spanish/ency/article/002249.htm>