



UNIVERSIDAD DEL SURESTE

ANATOMIA Y FISIOLOGIA

SELENA ALVARADO HIDALGO

**LIC. CRUZ PAEZ NIUZET ADRIANA**

INFOGRAFIA

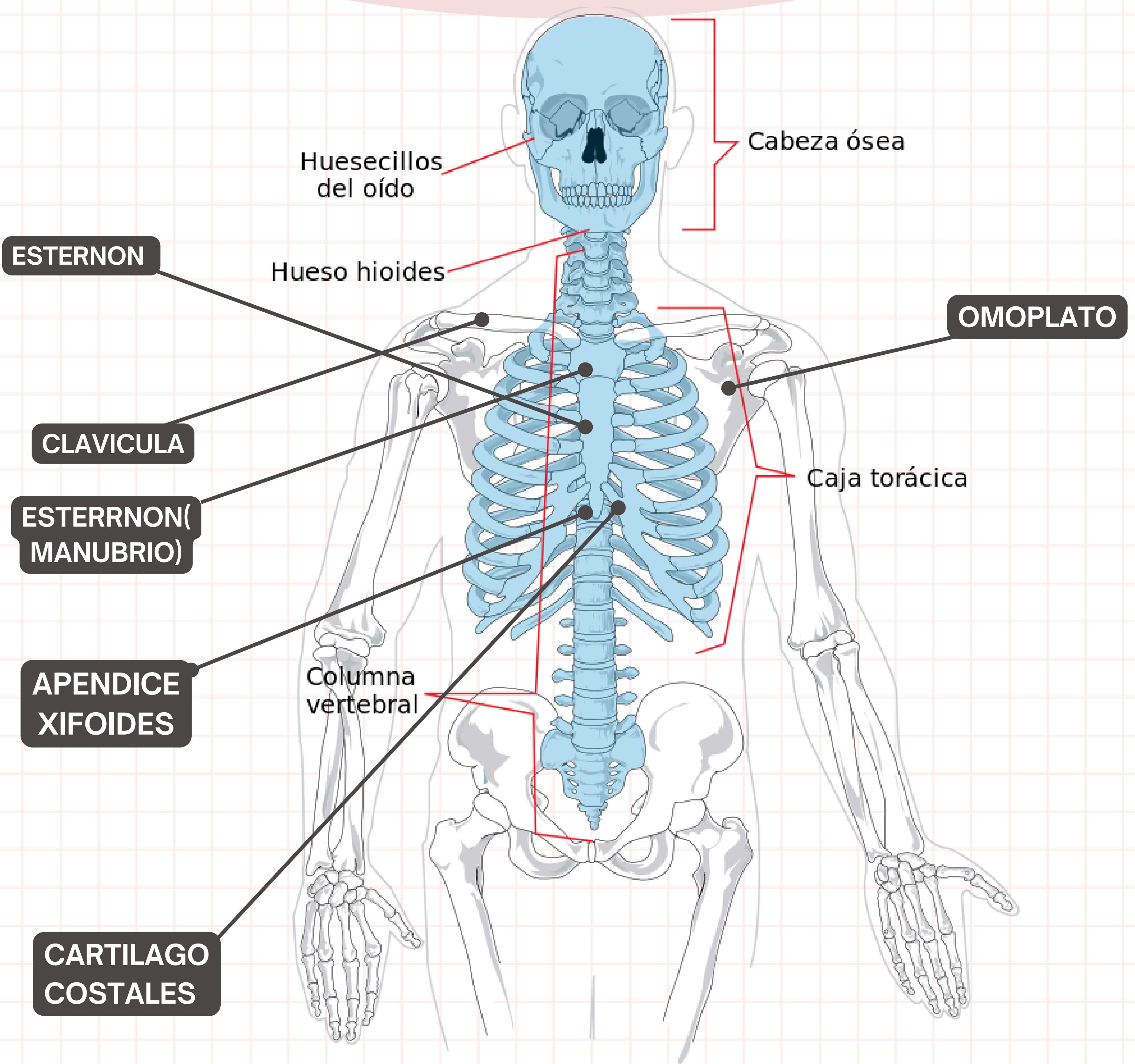
HUESOS AXIALES Y HUESOS APENDICULARES

PARCIAL 3

02 DE NOVIEMBRE DEL 2024

# HUESOS

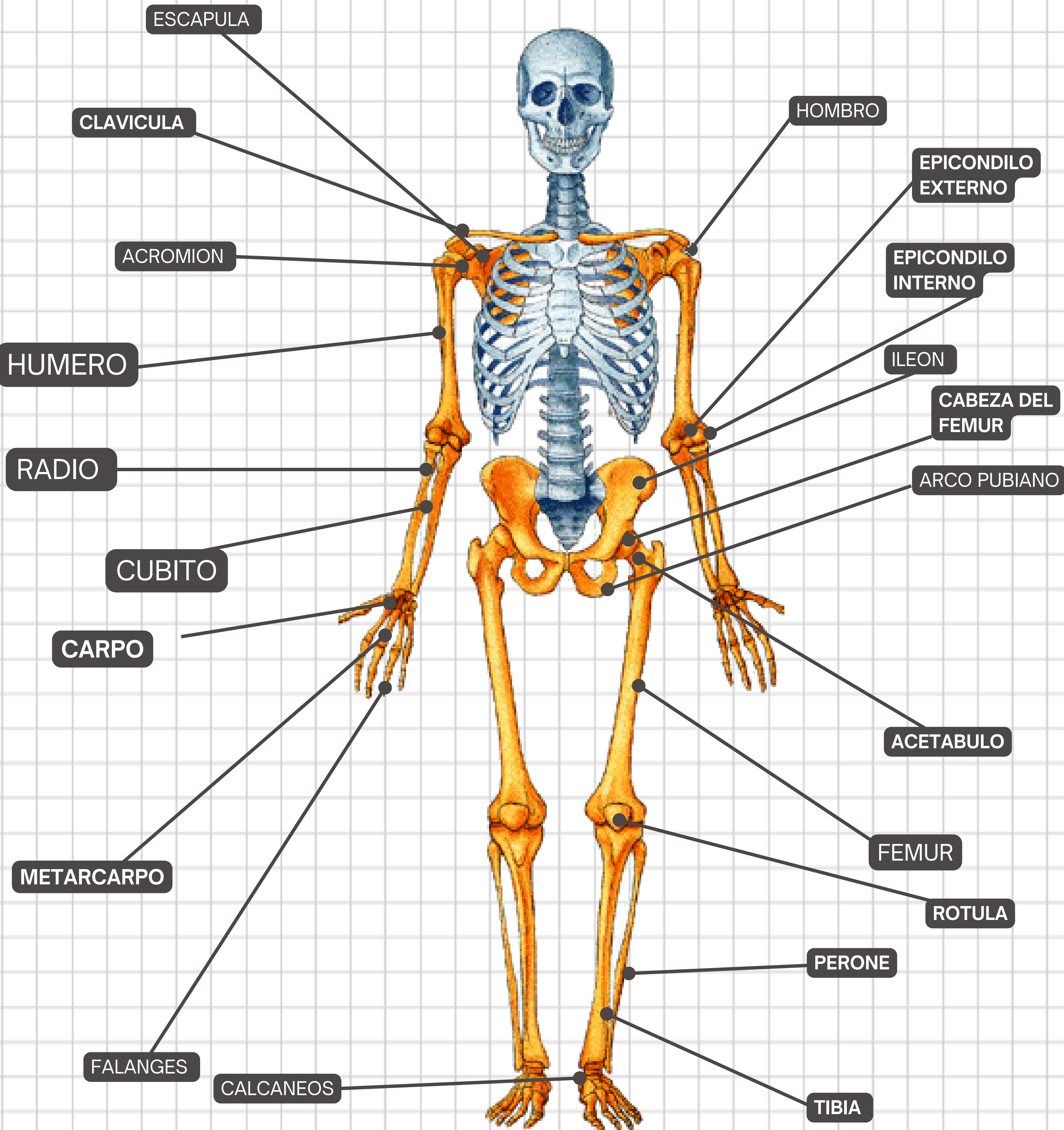
## AXIALES DEL CUERPO HUMANO



El esqueleto axial incluye los huesos que forman la estructura ósea de la cabeza, el esqueleto laríngeo, la columna vertebral y la caja torácica. Los huesos del esqueleto apendicular (los miembros y las cinturas) se unen como apéndices al esqueleto axial

# HUESOS

## APENDICULARES DEL CUERPO HUMANO



Los huesos del esqueleto apendicular forman el resto del esqueleto, y se los llama así porque son apéndices del esqueleto axial. El esqueleto apendicular incluye los huesos de la cintura escapular, los miembros superiores, la cintura pélvica y los miembros inferiores.

# CLASIFICACION DE LOS HUESOS

HUESOS	CARACTERISTICAS	FUNCION	EJEMPLOS
LARGO	forma cilindrica, mas larga que ancha	APALANCAMIENTO	Fémur, tibia, peroné, metatarsianos, húmero, cúbito, radio, metacarpianos, falanges
CORTO	Forma similar a un cubo, aproximadamente igual en longitud, ancho y grosor	Proporcionar estabilidad, soporte, mientras que permite cierto movimiento	Carpas, alquitranes
PLANOS	Delgado y curvo	Puntos de fijación para músculos; protectores de órganos interno	Esternón, costillas, escápulas, huesos craneales
IRREGULAR	Forma compleja	Proteger los órganos internos	Vértebras, huesos faciales
SESAMOIDEO	Pequeño y redondo; incrustado en tendones	Proteger los tendones de las fuerzas de compresión	Rótulas



# BIBLIOGRAFIA



<https://www.visiblebody.com/es/learn/skeleton/axial-skeleton#:~:text=>

[https://www.scielo.cl/scielo.php?script=sci\\_arttext&pid=S0717-95022013000200003#:~:text=El%20esqueleto%20apendicular](https://www.scielo.cl/scielo.php?script=sci_arttext&pid=S0717-95022013000200003#:~:text=El%20esqueleto%20apendicular)