

# UDS

Mi Universidad.

Damián Morales Estefany Yamilet

LIC. En Enfermería.

1<sup>er</sup> Cuatrimestre

Anatomía y Fisiología 1

Infografía: Tetido Muscular Cardíaco.

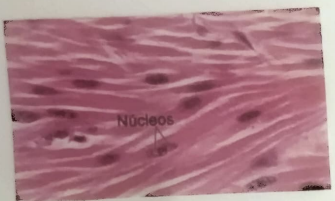
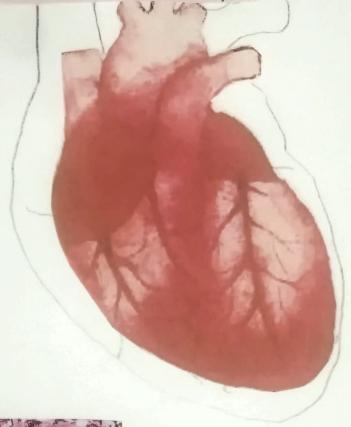
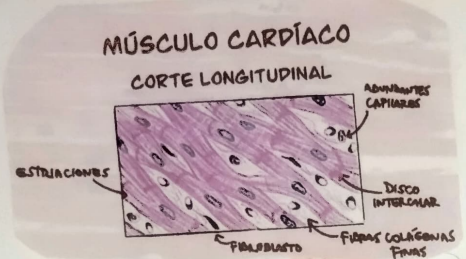28/11/24

LIC: Cruz Paez Nuñez Adriano.

# TEJIDO MUSCULAR CARDIACO.

Musculo estriado cardiaco.

Conforma la pared del corazon, cuya contraccion ritmica es involuntaria.

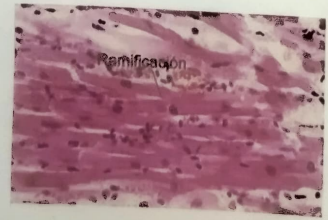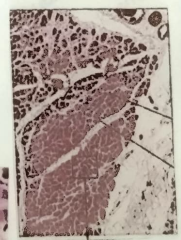


## Células cardionectoras

miocitos cardiacos modificados y especializados en la conducción de impulsos nerviosos

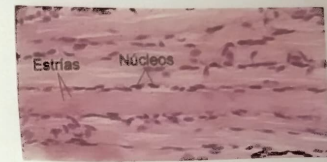
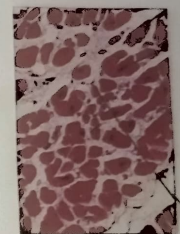


Sección transversal del musculo cardiaco



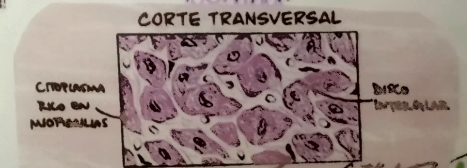## Propiedades Cardiacas

- Excitabilidad
- Refractancia
- Conductividad
- Automatismo.



## Discos Intercalares

permite que las células del musculo cardiaco se contraigan de manera coordinada para que el corazon pueda funcionar como una bomba.



# BIBLIOGRAFIA

Tetido cardiaco

<https://www.cun.es/terminos/tetido-cardiaco>

<https://www.kenhub.com/library>