

# esqueleto axial:

columna vertebral, costilla, esternon

# esqt. apendicular

miembros, anteriores y posteriores

# se deviden en:

## esqt. esplancnico

hueso del pene (perro, gato)  
hueso del corazon, buey y oveja

## huesos largos

## los huesos se clasifican:

## huesos planos

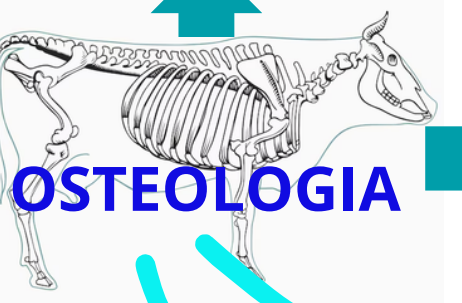
funcion: insercion de musculo y proteger

## huesos cortos

funcion: amortiguar los golpes

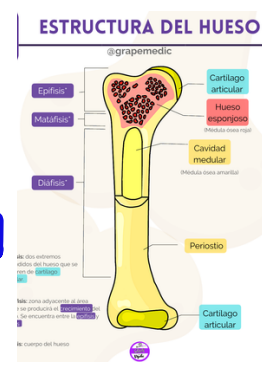
## huesos irregulares

funcion: varias

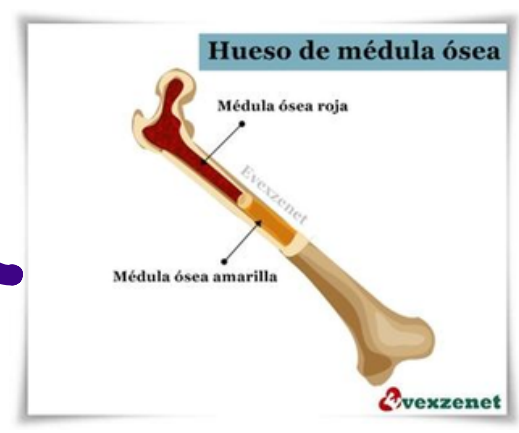

la estructura de hueso es:

esqueleto



existen dos tipos de medula roja y amarilla

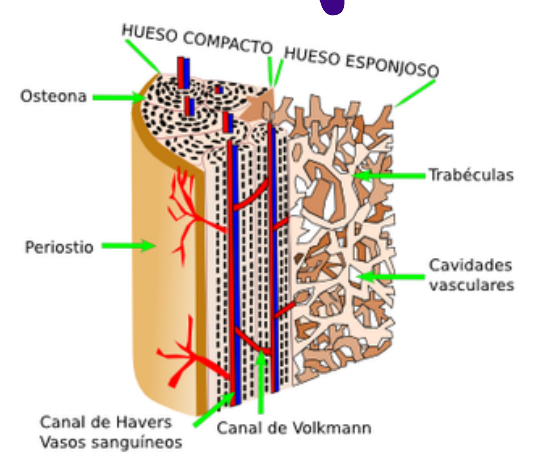


se encuentra en la cavidad

## medula

sustancia compacta  
sustancia esponjosa  
endostio, periostio

el hueso esta formada por:

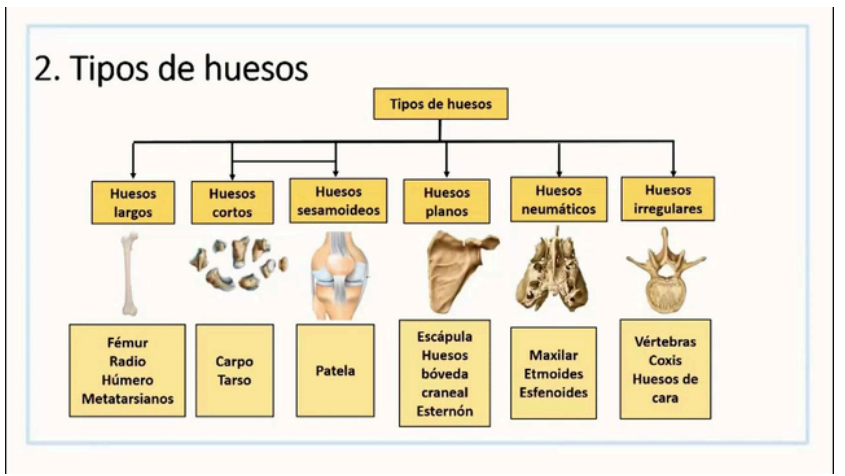

## ¿que es?

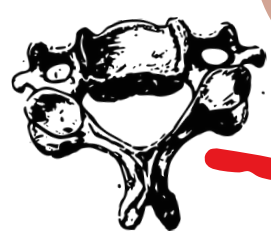

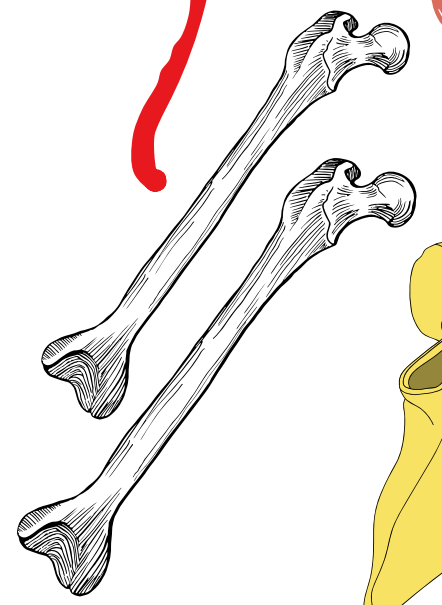
armazon duro y soporte y protege los organos blandos

## como se divide la osteologia:

los huesos se dividen en irregulares, planos, cortos y largos



funcion: soporte y palanca





**universidad del sureste**

**catedratico:**

**M.V.Z Ety Josefina Arreols**

**1er cuatrimestre**

**MATERIA:**

**ANATOMIA COMPARATIVA Y NECROPSIAS**

**CARRERA:**

**Lic. MEDICINA VETERINARIA Y ZOOTECNIA**