



Nombre: Marilyn Montserrat Castro

Docente: Dr. Miguel Basilio R

Materia: Morfología

Actividad: Mapa conceptual

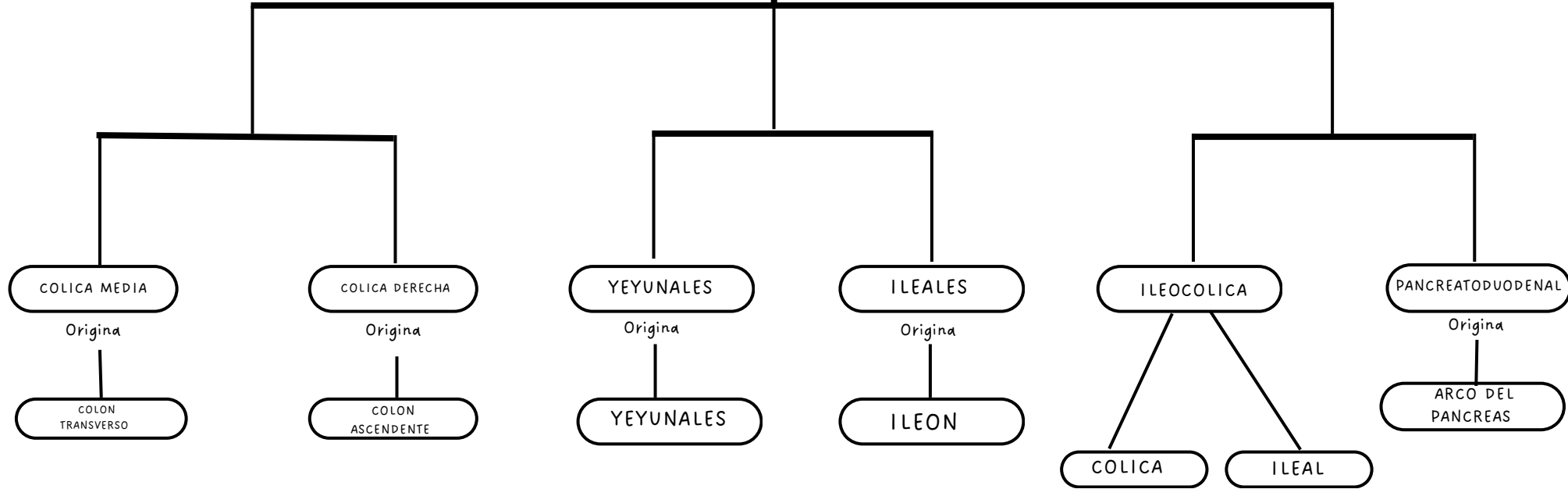
Fecha: 6 - Nov - 24

ARTERIAS DEL ABDOMEN

SE ORIGINAN DE

La aorta abdominal

AMS



TRONCO CELIACO

HEPÁTICA COMUN

ESPLÁCNICA

GÁSTRICA IZQUIERDA

GASTRODUODENAL

H. PROPIA

PANCREÁTICA DORSAL

PANCREÁTICA MAYOR (MAGNA)

GÁSTRICA CORTA

GÁSTRICA POST

GASTROMENTAL IZQ

PANCREATODUODENAL ANTERIOR

PANCREATODUODENAL POSTERIOR

GASTROMENTAL (EPIPLOICA)

PANCREÁTICA INF

COLA DEL PANCREAS

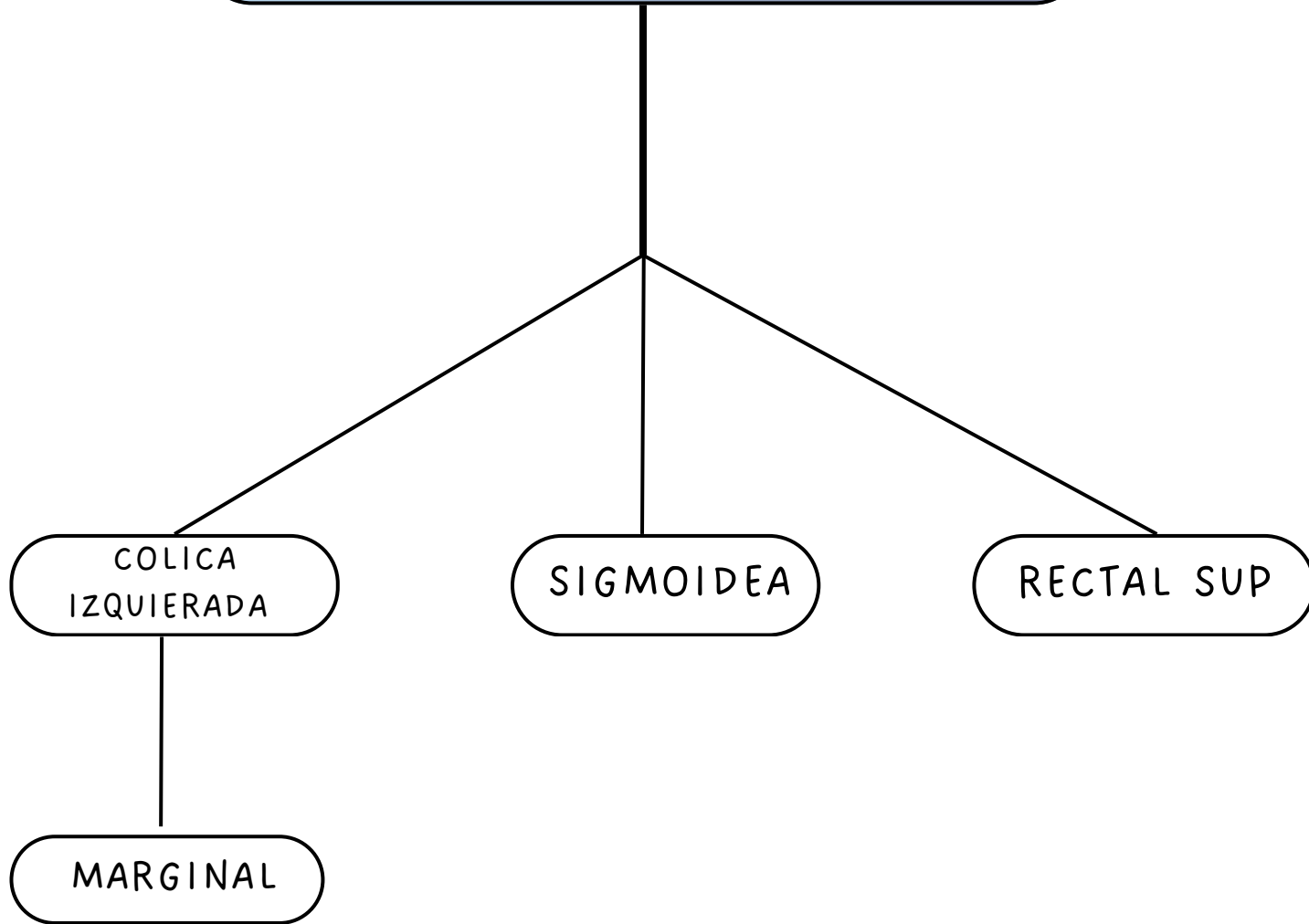
GÁSTRICA DERECHA

H. DERECHA

H. IZQUIERDA

CÍSTICA

ARTERIA MESENTERICA INNFERIOR



CURVATURA MENOR

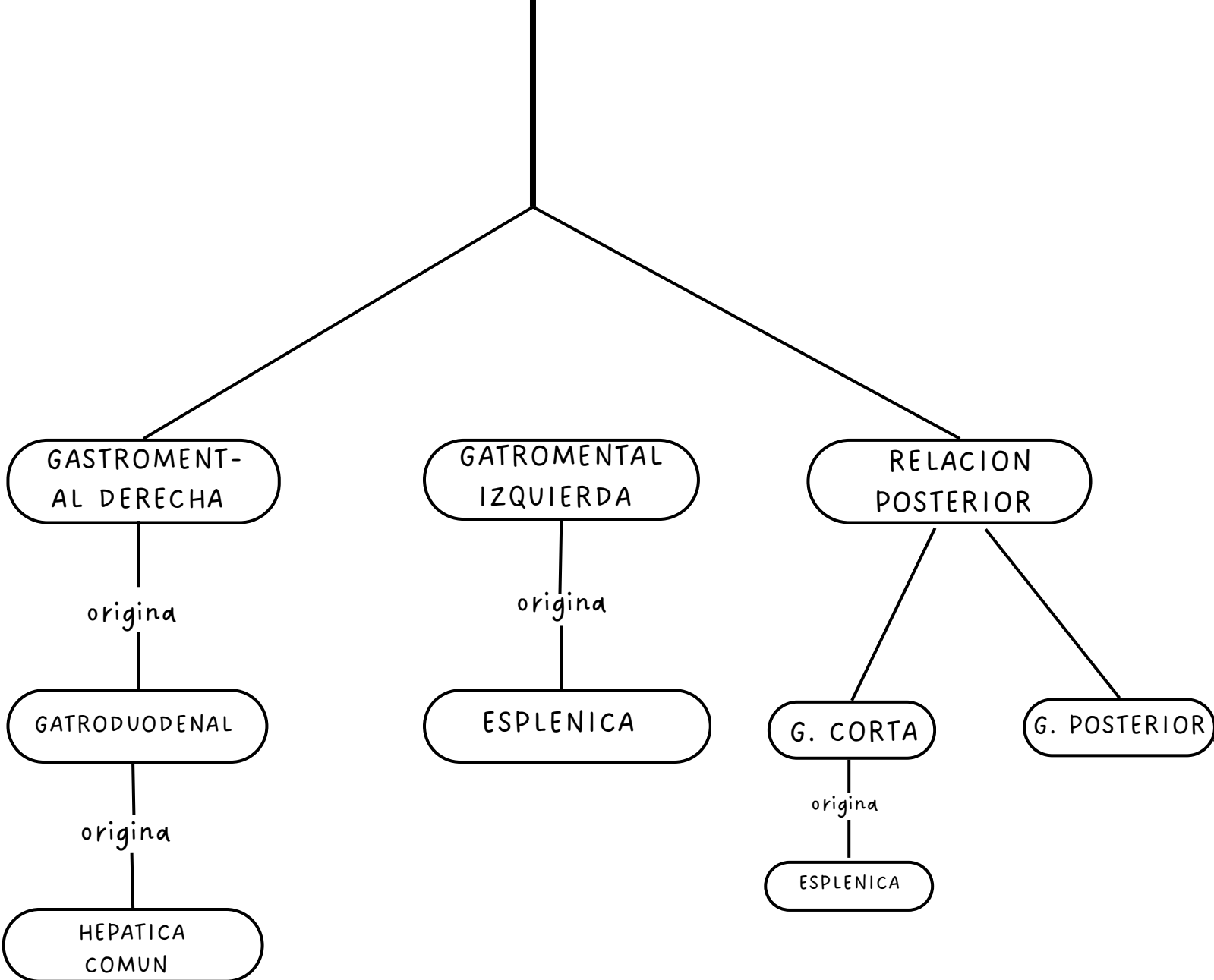
GASTRICA
IZQUIERDA

T. CELIACO

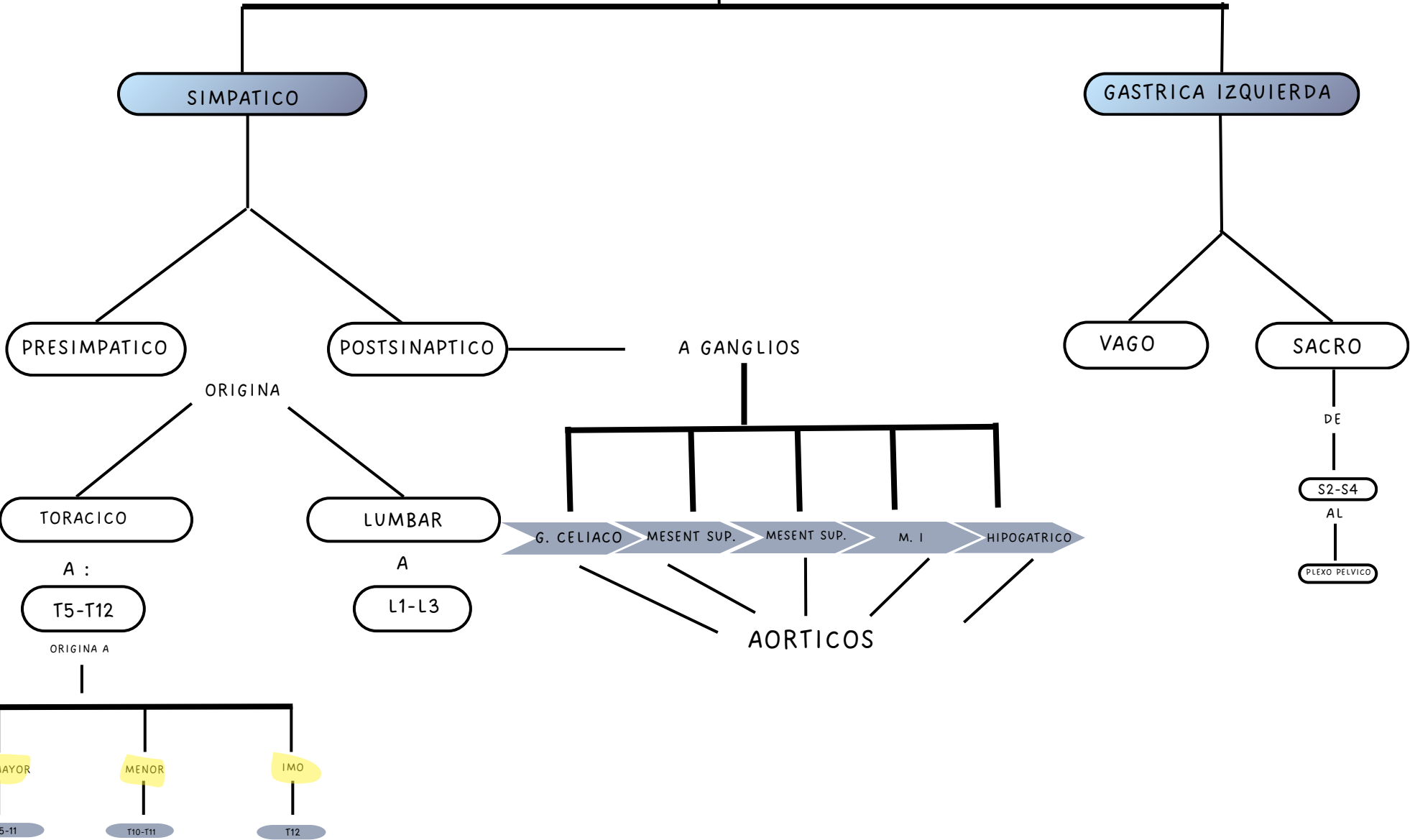
GASTRICA
DERECHA

HEPATICA
PROPIA

CURVATURA MAYOR



NERVIOS



Bibliografía

Keith L. Moore, M.Sc., Ph.D., D.Sc. (Hon), F..A.C., F.R.S.M., F.A.A.A.
Professor Emeritus in Division of Anatomy

Moore Antomia