



NOMBRE DE LA ASIGNATURA: *Morfología*

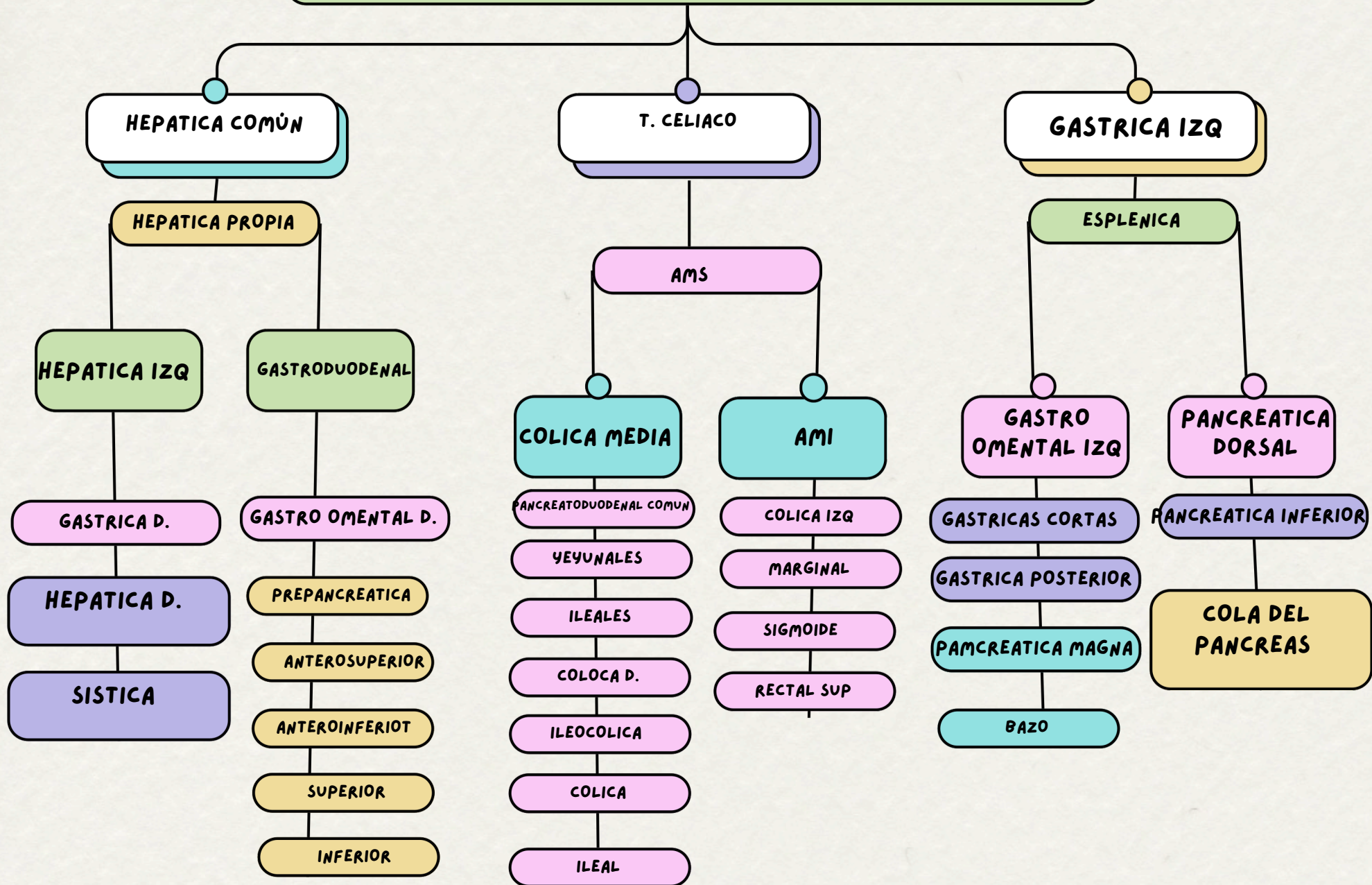
NOMBRE DEL DOCENTE: *Miguel Basilio*

NOMBRE DEL TEMA: *Arterias Y Nervios del Abdomen*

NOMBRE DEL ALUMNO: *Dulce María Molina Guzmán*

PARCIAL: *3ro*

ARTERIAS



NERVIOS DE LA PARED ABDOMINAL

NERVIO SUBCOSTAL

ramo anterior grueso del nervio espinal T12

NERVIO ILIOINGINAL

Ramos terminales del ramo anterior del nervio espinal L1

NERVIO TORACOABDOMINAL

Son las porciones abdominales, distales, de los ramos anteriores de los 6 nervios espinales torácico inferior (T7-T11)

NERVIO CUTÁNEO LATERALES

De los nervios espinales torácicos T7-T9 o T10