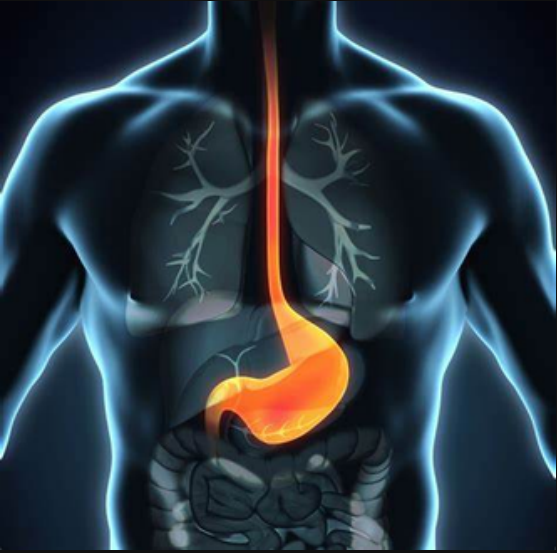

ESOFAGO


Ubicacion del esofago



El esófago esta ubicado en la parte media del tórax atravesando por el centro del mismo, pasando cerca del corazón, conectando de la faringe con el estomago.

Partes del esofago

- Esófago cervical
- Esófago torácico
- Esófago abdomimnal
- Capas muscular: formada por células musculares longitudinales
- Membrana mucosas. Con células que se renuevan fácilmente
- Esfinter esofágico Inferior y Superior
- Capas celular, mucosa, submocosa

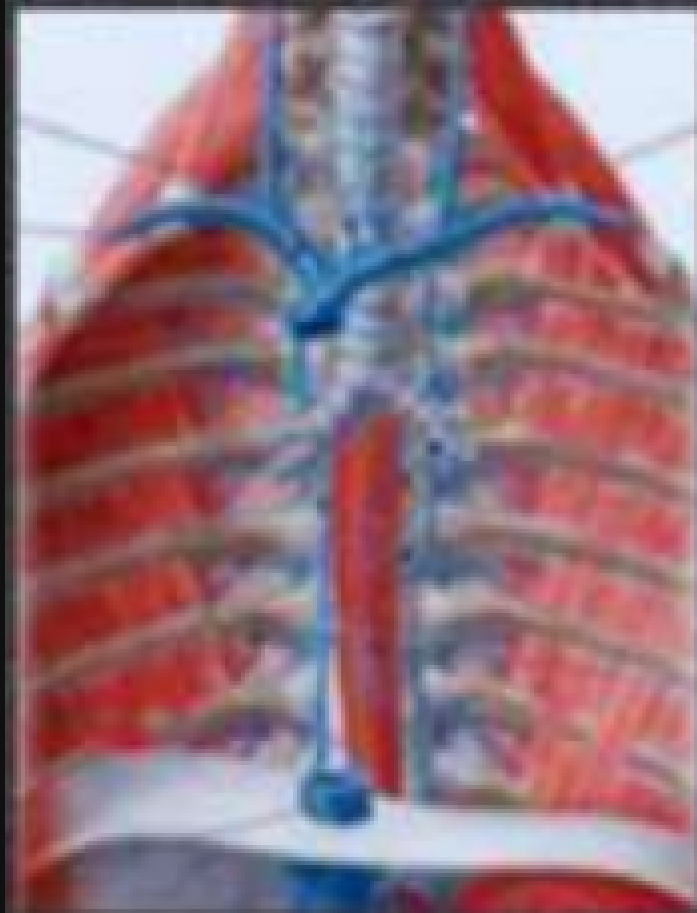

Arterias

- Arteria Esofagica
- Media frenica posterio

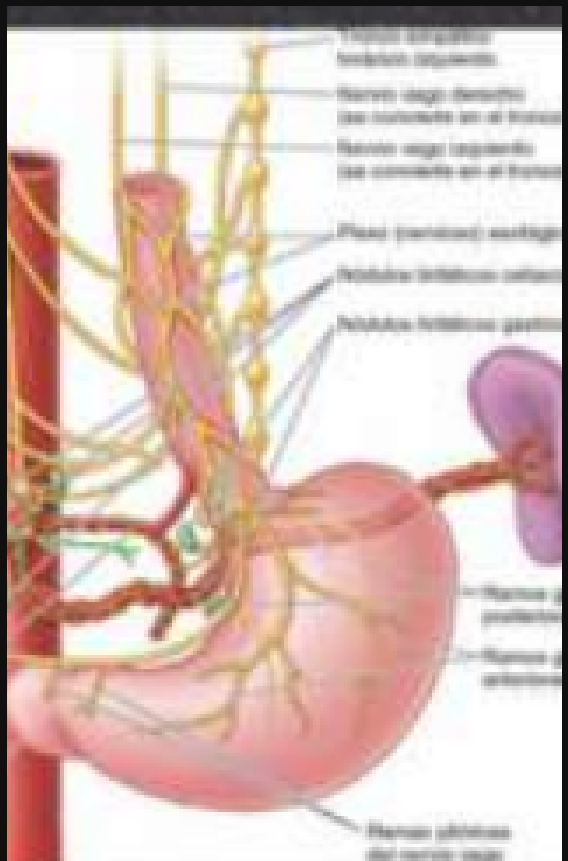
Venas

- Vena Frenica superior
- Vena esofagica
- Ven Bronquiales



Linfaticos

- plexo (nervioso esofagico)
- Nervio vago derecho
- Nervio izquierdo



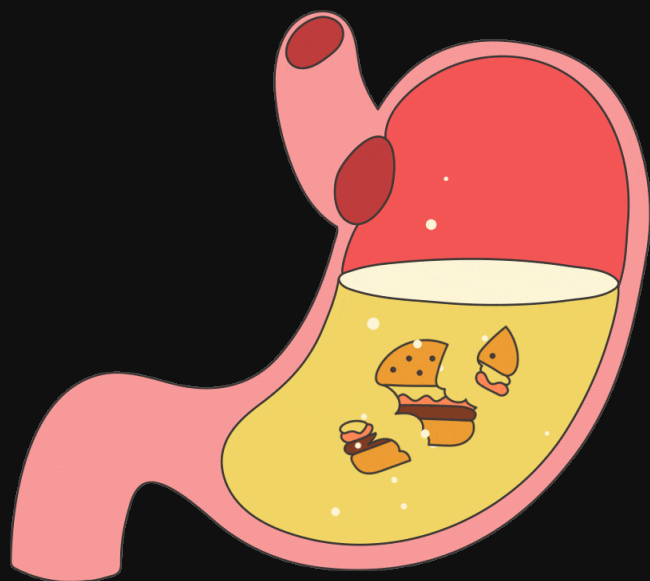
Cuanto mide

tubo muscular de unos 25cm de largo y 2 cm de diametro

ESTOMAGO

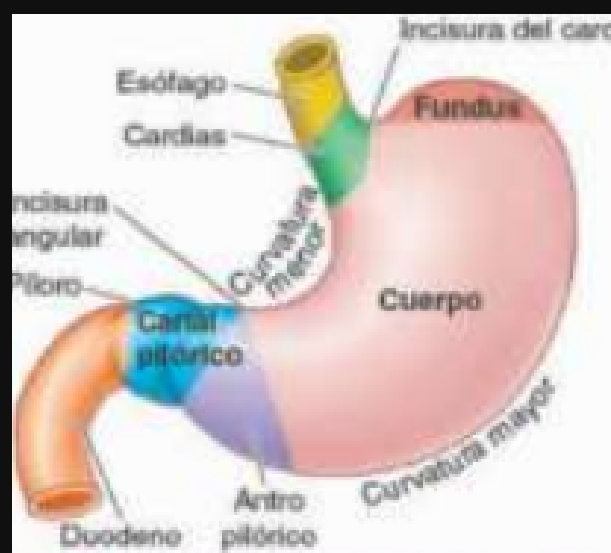Ubicacion

Se encuentra entre la parte del intestino delgado



Partes del estomago

- Duodeno
- piloro: (se encuentra en el canal pilorico)
- Antro pilorico: (se encuentra la incisura angular)
- Cuerpo (se encuentra la incisura del cardias)
- Cardias
- Esofago

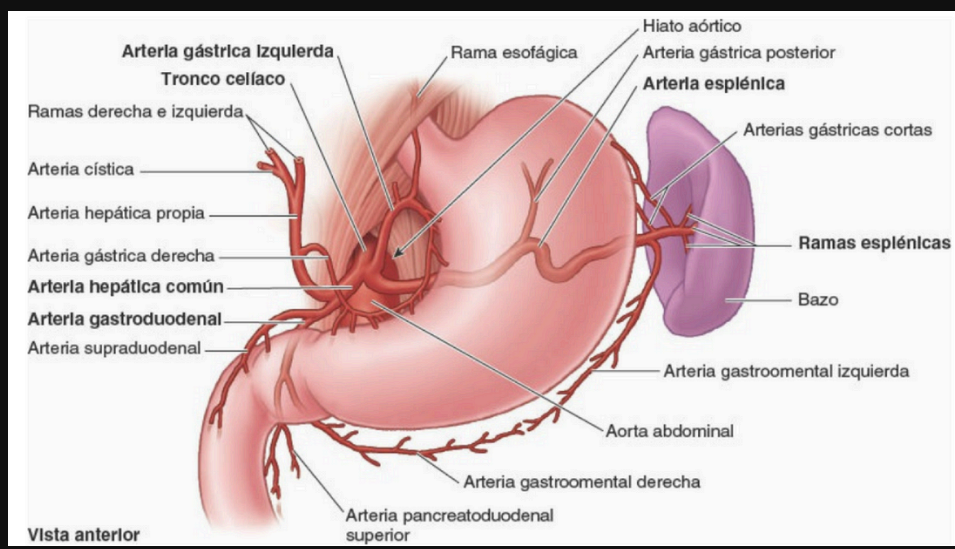


Caracteristicas

- Divisiones en cuatro partes
- Dos curvaturas
- Irrigacion principalmente por el tronco cefalico
- Inervacion por los nervios vagos y el plexo celiaco
- Superficie interna rugorosa y ondulada

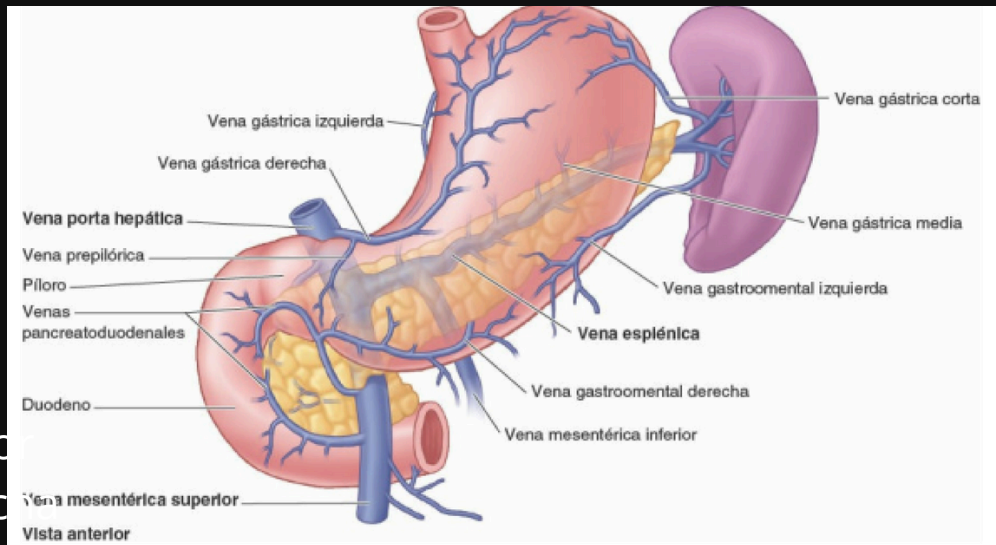
Arterias

- Arteria cística
- arteria hepática
- arteria gástrica derecha
- arteria gástrica izquierda
- Arteria eparica
- Arteria hepática común
- Arteria gastroduodenal
- Arteria supraduodenal
- Arteria Pancroduodenal superior
- Arteria gastro mental derecha
- Arteria gástrica cortas
- Arteria esplenica
- Arteria gástrica posterior



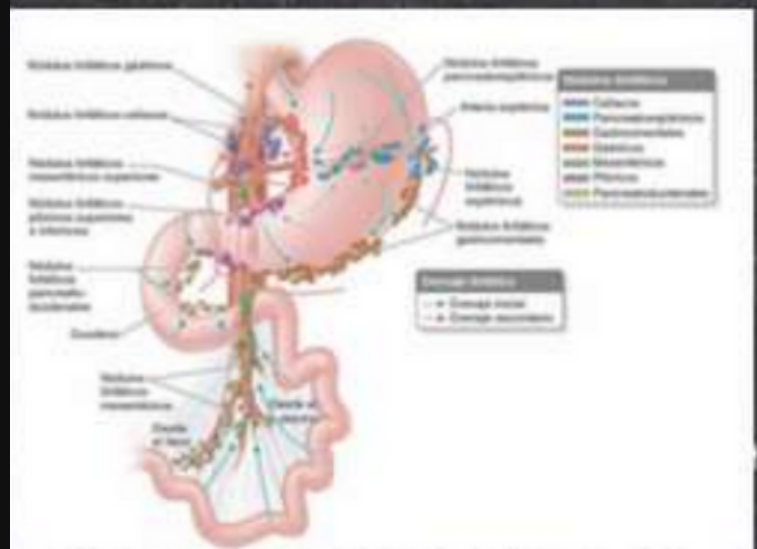
Venas

- Vena gástrica derecha
- Vena gástrica izquierda
- Vena porta hepática
- Vena prepilórica
- Vena pancroduodenal
- Vena mesentérica superior
- Vena gastro mental derecha
- Vena esplenica
- Vena gastroomental izquierda
- Vena gástrica media
- Vena corta



Linfaticos

- nódulo linfático gástrico
- nódulo linfático cefálico
- nódulo linfático mesentéricos superior
- nódulo linfático pilóricos superiores e inferiores
- nódulo linfático pancroduodenales
- nódulo linfático mesentéricos
- nódulo linfático gastroomentales
- nódulo linfático esplénicos
- nódulo linfático pancroesplénicos

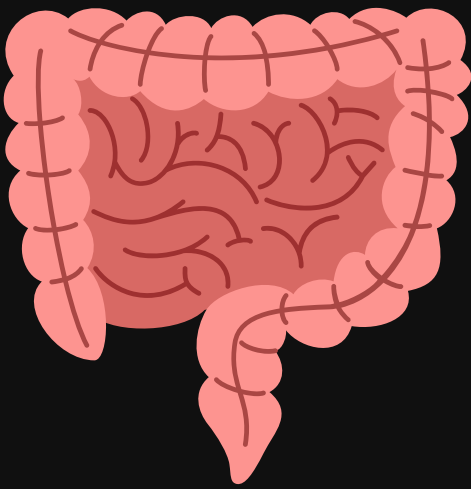


Media

tiene una longitud aproximadamente de 25 cm del cardias al píloro de diámetro transversal de 12

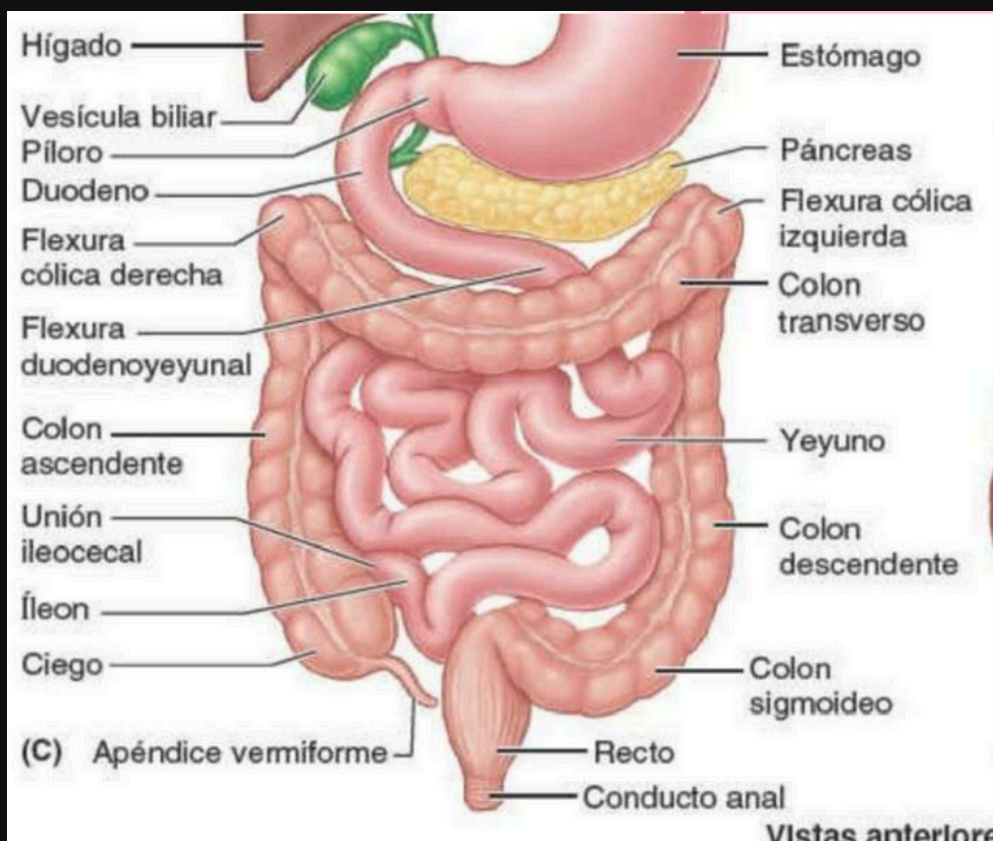
INTESTINO DELGADO

Ubicacion



el intestino delgado y el intestino grueso son parte del sistema digestivo y se ubica en la cavidad abdominal

partes



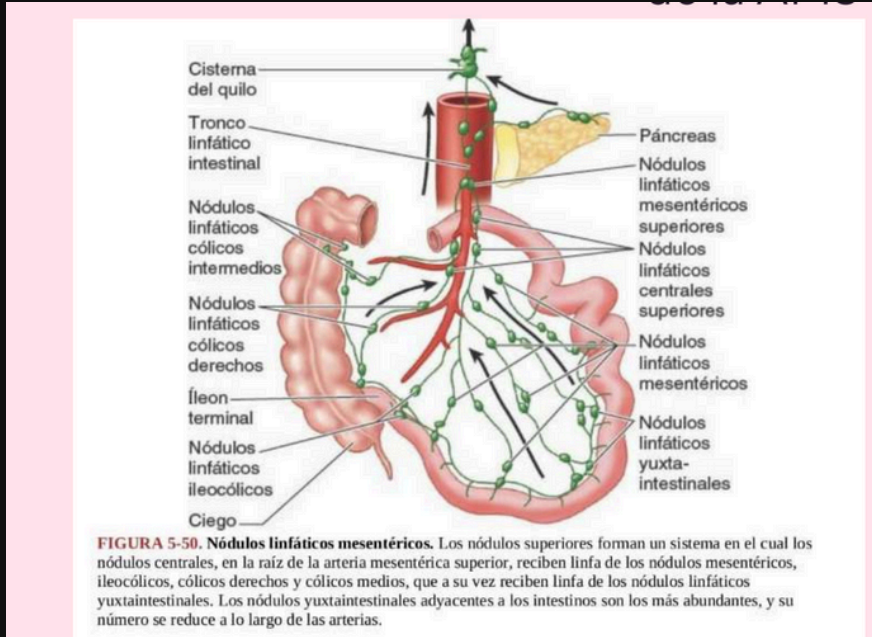
Grueso

- Apéndice vermiforme
- ciego
- colon transverso ascendente
- flexura cólica izquierda
- flexura cólica derecha
- colon transverso
- colon descendente
- colon sigmoideo
- recto
- conducto anal

Delgado

- íleon
- unión ileocecal
- flexura duodenoyeyunal
- duodeno
- píloro
- estómago
- yeyuno

Linfaticos

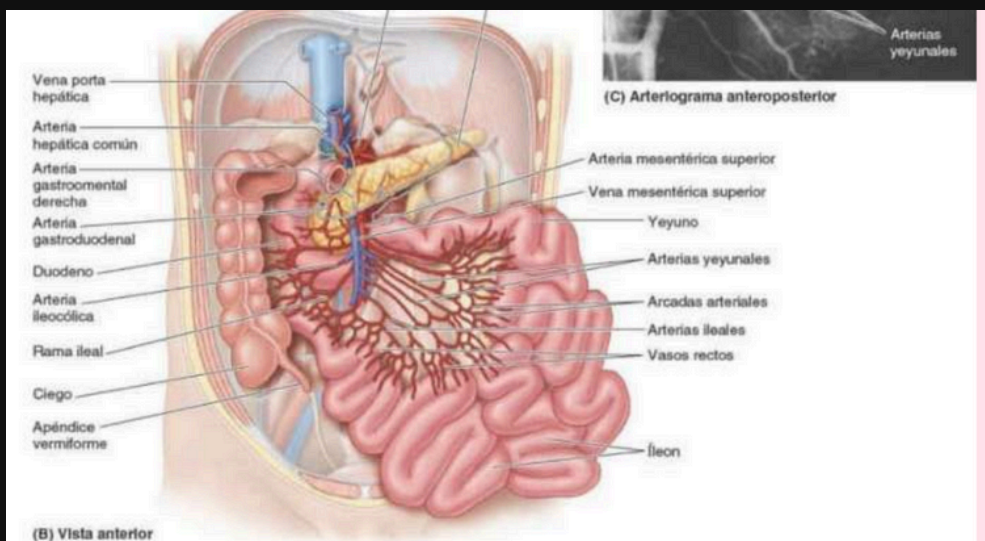


Grueso

- Nodulo linfatico colicos intermedios
- nodulo linfaticos colicos derecho

Delgado

- Nodulo linfatico centrales superiores
- nodulo linfaticos mesentéricos
- nodulo linfatico yuxtaintestinales



Arterias Grueso

- Arteria hepatica comun
- Arteria gastromental derecha
- Arteria gastroduodenal
- Arteria ilieocolico

Arterias Delgado

- Arteria mesenterica superior
- arteria yeyunales
- arteria arcadas
- iliales

Venas

- Vena porta hepatica
- vena mesenterica superior

Medida

intestino delgado mide de 6 a 7 metros y tiene un ancho de 4 a 5 cm

Intestino grueso mide de 1.5cm y tiene un diametro de 8 cm y 2.5 cm en la parte final

PANCREAS

Ubicacion

es ta en la parte superior del abdomen y el intestino

partes

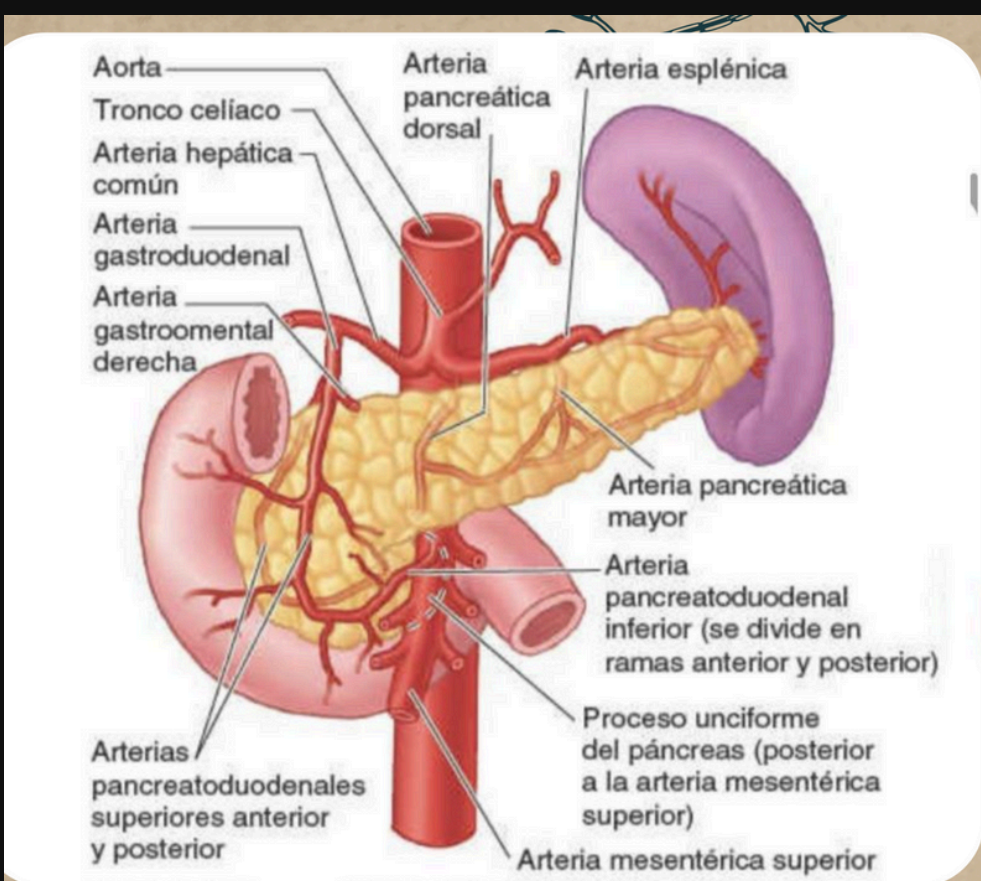
se divide en 4 partes

- 1. cabeza
- 2. cuello
- 3. cuerpo
- 4. cola



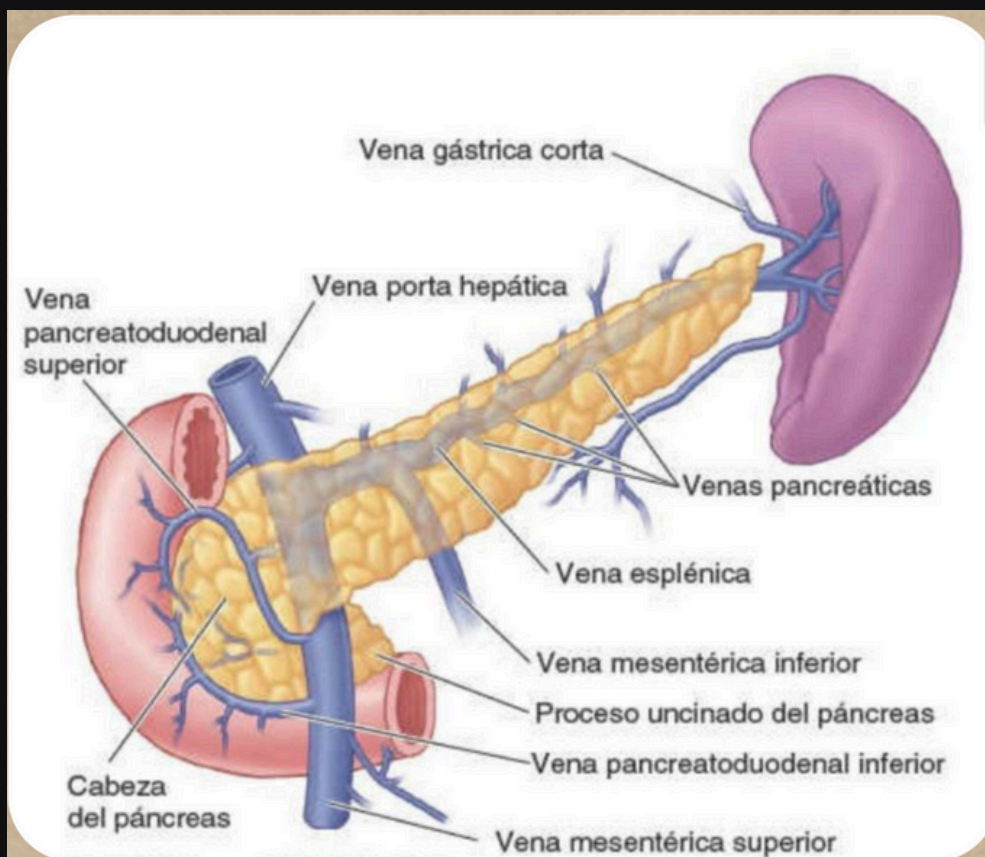
Arterias

- Arteria pancreatica mayor
- arteria pancreatica dorsal
- arteria pancreatica inferior
- arteria pancreatica caudadl
- arteria pancreato duodenal superior
- arteria pancreatoduodenal inferior
- se dividen en anterior y inferior



venas

- Vena esplenica
- Vena mesenterica
- Vena mesenterica superior
- Vena mesenterica inferior



Linfaticos

- Vasos linfaticos
- nodulo linfaticos
- nodulo linfatico pancreatoesplénico
- nodulo linfatico mesenterico superior
- nodulo linfatico pilorico
- nodulo linfatico hepaticos

Medida

tiene una longitud aproximadamente de 12 a 15 cm

BAZO

Ubicacion

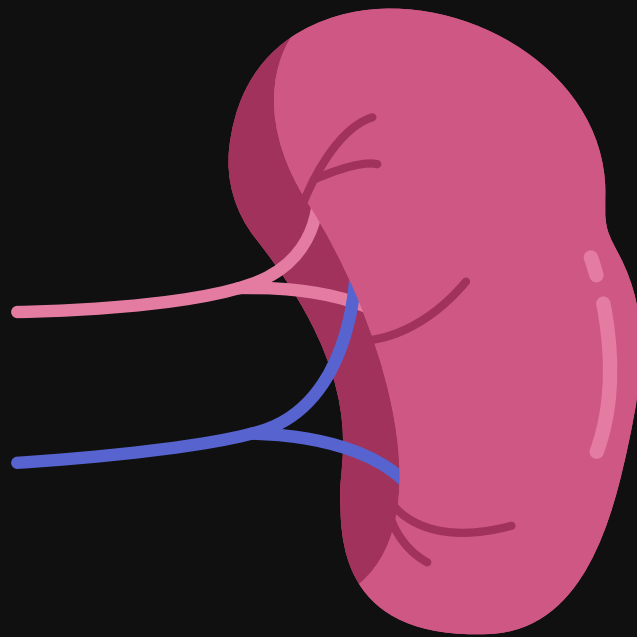
Lado izquierdo del abdomen, debajo de las costillas y por encima del estomago

Partes

extremidad anterior un borde inferior tiene forma de un puño

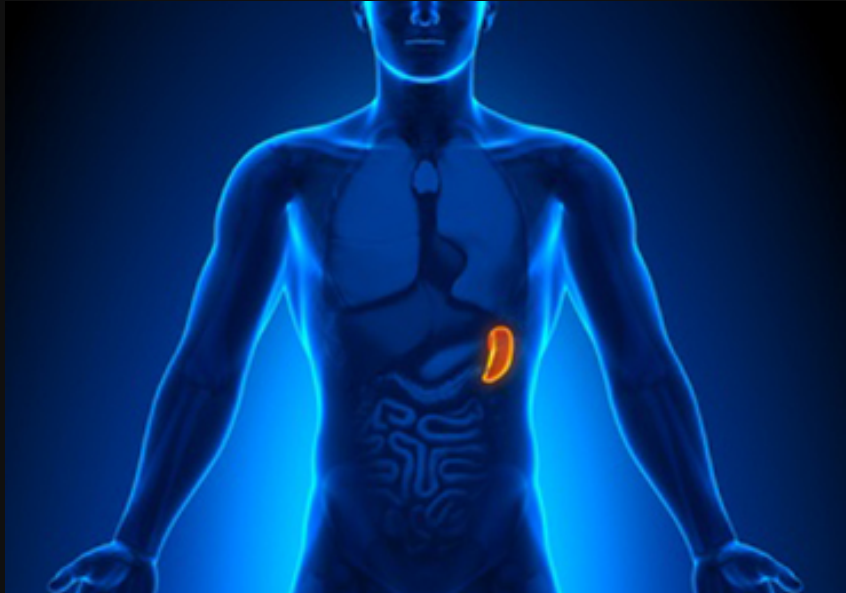Medida

Longitud de 12 cm de largo y 7 cm de ancho



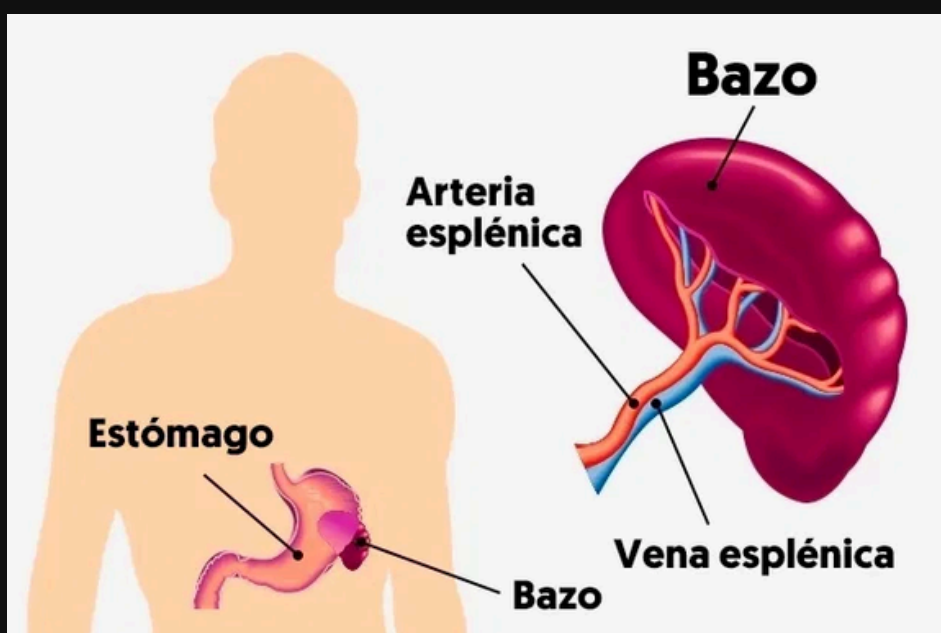
Arterias

Arteria esplenica se divien cinco o mas ramas que entran en el hilio del bazo



Relaciones


- Anteriormente, el estomago
- posteriormente, la parte izquierda del diafragma, que separa de la pleura, el pulmon y la costilla 9 a 11
- Inferiormente, la flexura colica izquierda
- Mediantemente, el riñon izquierdo



Solamente tiene una vena y es la

- Vena esplenica

HIGADO




Ubicacion

Parte superior derecha del abdomen, debajo del diafragma y por encima del estomago, el riñon derecho y los intestino

Partes

- Lubulo
- segmentos
- conductos
- caras
- espacio porta
- vena centrolobulillar
- Triadas portales
-



Arterias

- Arterias renal
- arteria segmentaria
- arterias interloburales
- arteria arcuatas
- arterias interlobulillares
- arteria aferente
- arteriolas eferentes



Venas

- Vena interloburales
- Venas arcuatas
- Venas interlobares
- venas segmentarias

Linfaticos

- Linfaticos gastricos izquierdos
- Linfaticos mediastinicos
- Linfaticos celiacos
- Linfaticos hepaticos
- Linfaticos cisticos
- Linfaticos frenicos
- Linfaticos lumbares

Medida

mide de 3 a 5 cm

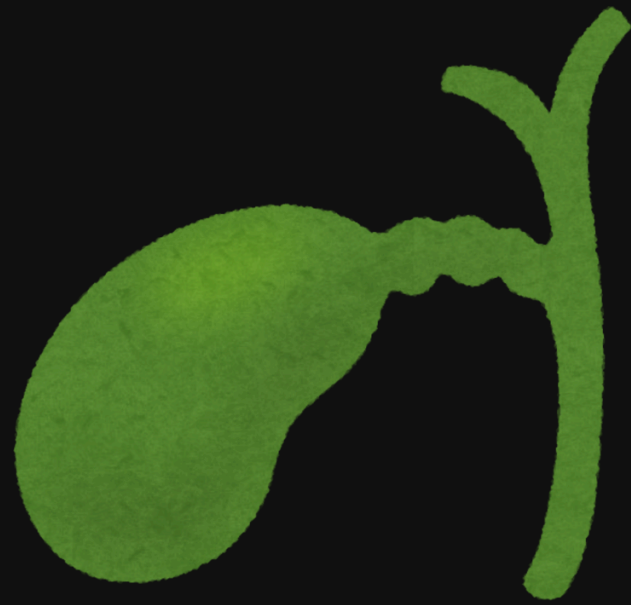VESICULA

Ubicacion

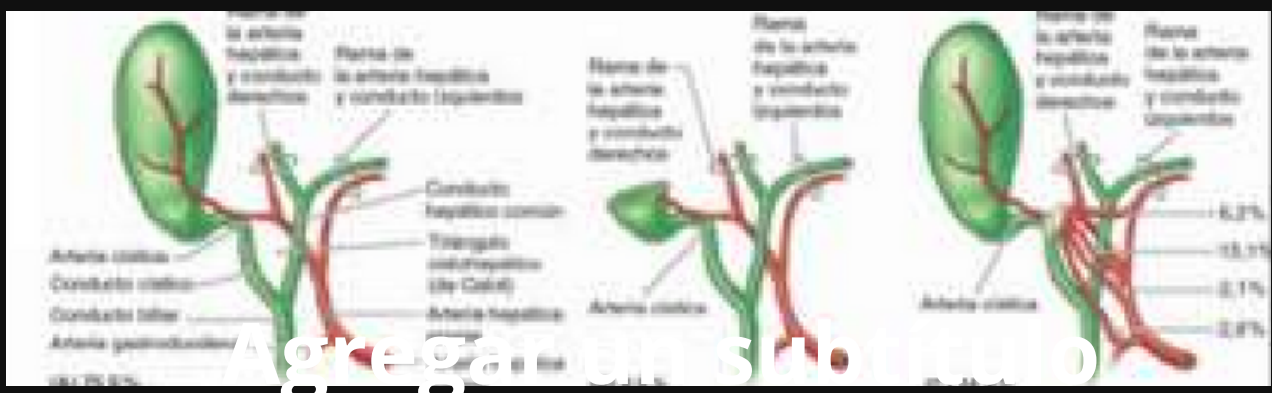
se ubica en la parte derecha del abdomen y de bajo del hígado

Partes

- Fondo
- cuerpo
- cuello



Arterias



- Arteria cisticas
- arteria gastroduodenal
- arteria hepatica propia
- arteria hepatica propia comun
- arteria hepatica concucto izquierdos
- arteria hepatica y conducto dertecho

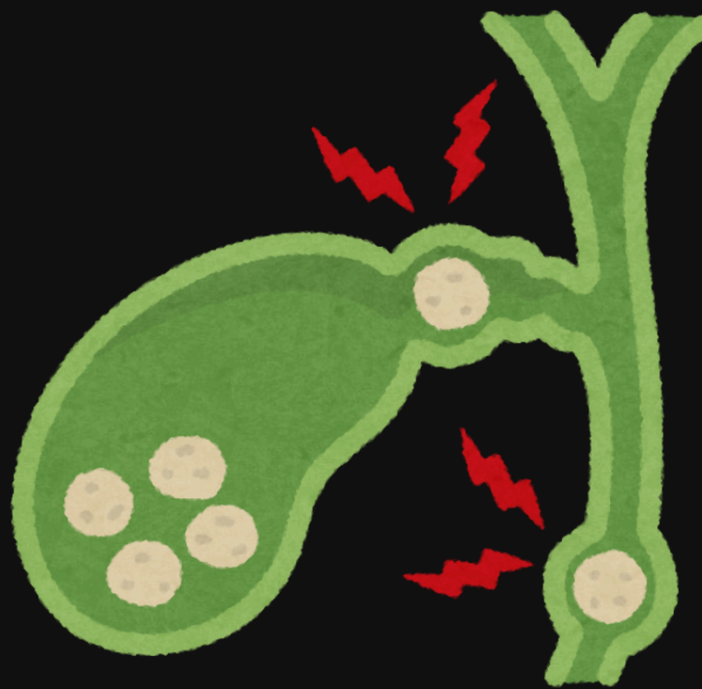
Medida

de 7 a 10 cm de longitud

CONDUCTOS BILIARES

Ubicacion

se situa en un surco en la cara posterior de la cabeza del pancreas. en el lado izquierdo de la porcion descendente del duodeno




Partes

- Conducto hepatico comun
- conducto coledoco

Arterias

- Arteria cistica
- arteria pancreatoduodenal
- arteria hepatica derecha
- arteria Y vena pancrotoduodenal posterior y inferior



Mi Universidad

Bibliografía: Moore

Nombre del alumno

Darwin Zabdiel Velazquez Morales

Materia: Morfología

profesor:

DR. Basilio Robledo Miguel

Licenciatura

Medicina Humana

Semestre y Grupo

1 "B"