



UDS

Mi Universidad

CUADRO COMPARATIVO

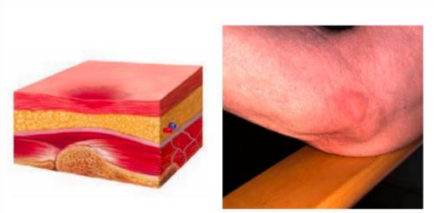
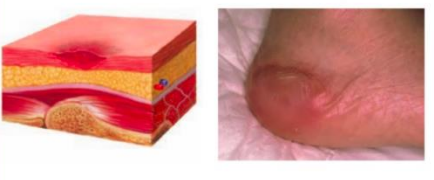

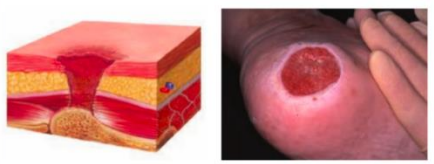
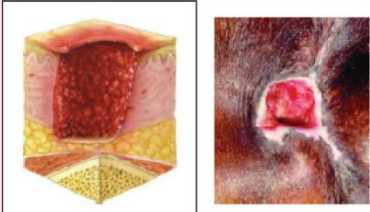
NOMBRE DEL ALUMNO: ANDREA MELGAR VAZQUEZ

TEMA: ESTADIOS DE UPP

NOMBRE DEL PROFESOR: LIC. ELIZABETH ESPINOZA LOPEZ

CUATRIMESTRE:

FRONTERA COMALAPA CHIAPAS A 9 DE OCTUBRE DEL 2024

ESTADIOS	DESCRIPCIÓN	CARACTERÍSTICAS	EJEMPLO
ESTADIO I	Enrojecimiento de la piel que no se blanquea al presionar.	Piel intacta, sin pérdida de tejido. Puede haber cambios en la temperatura, textura o dureza.	
ESTADIO II	Pérdida parcial del grosor de la piel.	Ampolla o úlcera superficial, con pérdida de epidermis y/o dermis. Puede ser rosada o roja.	
ESTADIO III	Pérdida total del grosor de la piel, afectando la dermis y el tejido subcutáneo.	Úlcera profunda que puede parecer un cráter. Puede haber necrosis en el tejido adiposo.	
ESTADIO IV	Pérdida total del grosor de la piel con daño extenso a músculos, huesos o estructuras de soporte.	Úlcera profunda, con necrosis extensa y posible exposición de hueso o músculo.	
NO ESTADIABLE	Lesión en la piel con pérdida de tejido, pero no se puede determinar el estadio debido a necrosis.	La lesión presenta tejido necrótico que impide ver el fondo de la úlcera.	

1. National Pressure Injury Advisory Panel (NPIAP). "Prevention and Treatment of Pressure Ulcers: Clinical Practice Guideline."
2. European Pressure Ulcer Advisory Panel (EPUAP). "Guidelines on the management of pressure ulcer."
3. McInnes, E., et al. "Preventing pressure ulcers: a systematic review." Cochrane Database of Systematic Reviews.