



UNIVERSIDAD DEL SURESTE

LICENCIATURA EN MEDICINA HUMANA

- **MATERIA:**
Antropología
- **TRABAJO:**
Historia clínica
- **PROFESOR:**
Dra. Axel Gpe. Ceballos
- **ALUMNA:**
Xiomara Yaneska Núñez Gómez



Campus, Berriozábal a 13/12/24

Nombre del profesional de salud que presenta: A quien corresponda.

HISTORIA CLÍNICA

Fecha valoración: 04/11/2024

- Apellidos: Gómez Vásquez Nombre(s): María
- Fecha de nacimiento: 04/12/1984 Edad: 39 años
- Entidad de nacimiento: Ocosingo, Chiapas.
- Estado civil: Casada
- Ocupación: Ama de casa
- Escolaridad: Preparatoria terminada.
- Derechohabiencia: Afiliación al IMSS
- Caso nuevo o seguimiento: Acude por un caso nuevo de área ginecobstetrica.
- Religión: Católico
- ¿Pertenece a algún pueblo indígena? Si ¿Habla lengua indígena? Si ¿Cuál lengua indígena habla? Tzeltal.

ANTECEDENTES HEREDOFAMILIARES

- Diabetes, ¿Quién? Padre diabético, diagnosticado hace dos años.
- Hipertensión Arterial, ¿Quién? Padre con antecedentes de hipertensión.
- Cáncer, ¿Quién? Madre con antecedentes de cáncer de garganta Tipo: uno
- Cardiopatías, ¿Quién? Niega cualquier indicio.
- Nefropatías, ¿Quién? Padre con indicios de nefropatía.
- Malformaciones Niega cualquier indicio.

ANTECEDENTES PERSONALES NO PATOLÓGICOS

Tabaquismo Si No, ¿Cuántos? Niega consumo x día, **Años de Consumo o Exposición** niega consumo, **Exfumador** Si No, **Fumador Pasivo** Si No, **Alcohol** Si No, niega consumo mLs x semana, **Años de consumo:** niega consumo **Ex - alcohólico y/o Ocasional** Si No,

Alergias Si No, Especificar **Tipo Sanguíneo:** O positivo **Rh:** positivo

Se Desconoce, Vivienda con Servicios Básicos: Si No Otros:

Farmacodependencia, Si No, niega cualquier tipo de farmacodependencia.

Años de Consumo: niega consumo

ANTECEDENTES GINECOOBSTÉTRICOS

Menarca _12_ años de edad, **Ciclos Regulares** **No**, **Ritmo** _24_x_4_,
Fecha Ultima Menstruación _02_/_11_/_24_, **Polimenorrea** **No**,
Hipermenorrea **No**, **Dismenorrea**, **No**, **Incapacitante**, Si **No**, **IVSA** _17_ años
No. Parejas Sexuales: 1_, **G:** 3_, **P:** 2_, **A:** 0_, **C:** 1_,
Fecha de Ultima Citología (PAP) _18_/_10_/_24_,
Resultado: cambios celulares reactivos asociados a inflamación, con resultado negativo para malignidad en quiste.

Método de Planificación Actual: Realización de tratamiento médico específico.

ANTECEDENTES PERSONALES PATOLÓGICOS

Enfermedades de la Infancia: Niega haber presentado alguna patología.

Secuelas: Ninguno

Hospitalizaciones Previas Si **No** Especificar _____

Antecedentes Quirúrgicos **No**, Especificar _____

Transfusiones Previas, Si **No**, Especificar _____

Fracturas, Si **No**, Especificar _____

Traumatismo, Si **No**, Especificar _____

Otra Enfermedad, Si **No**, Especificar _____

MOTIVO DE LA CONSULTA/INTERNACIÓN:

“Posible tumor cervicouterino”

ENFERMEDAD ACTUAL

Paciente femenino de 39 años de edad, subsecuente, APP alérgicos negados, inmunizaciones completas, hemotipo desconoce, AGO M, 12 años, ciclos regulares de 28x4 días, dismenorrea, IVSA: 17 años, PS 1, MPF OTB 5 años, FUR: 12 de septiembre del 2024, paciente la cual acude por presentar más de 2 semanas de evolución con dolor punzante en el trayecto vaginal, paciente niega algún sangrado transvaginal, hace referencia que ha incrementado el dolor a través de los días.

ANTECEDENTES DE ENFERMEDAD ACTUAL.

La paciente informa que hace una semana se realizó USG transvaginal, presentando hallazgos en el canal cervical de: quistes a nivel del cérvix úterino, el mayor con una medida aprox. 7x7 mm sin lesiones asociadas, además de colección en el hueco pélvico con un volumen aprox. 9.5 cc

También refiere paciente, que en el análisis del ultrasonido transvaginal, hubo hallazgos en el ovario, mostraban múltiples cuerpos foliculares a nivel de tamaño normal. Así como la identificación de líquido libre de aspecto homogéneo, anecogénico, uniforme.

INTERROGATORIOS DE APARATOS Y SISTEMAS

- **Respiratorio /Cardiovascular:** Tórax simétrico, expansión pulmonar normal. Sonoridad pulmonar normal. En auscultación presenta murmullo pulmonar y respiraciones bronquiales presentes y normales.
- **Digestivo:** Aparato digestivo con buen funcionamiento del órgano.
- **Endocrino:** Sistema endocrino normal, sin algún registro de aumento o disminución.
- **Musculo-Esquelético:** Músculos y esquelético sin ninguna observación anormal.
- **Genito-Urinario:** Sistema urinario anormal, con ardor al "orinar" y coloración amarilla.
- **Hematopoyético – Linfático:** Sistema óptimo.
- **Piel y Anexos:** Color brancal, hidratada, no presenta cambios de coloración de la piel.
- **Neurológico y Psiquiátrico:** Antecedentes de ansiedad y depresión.

Medicamentos Actuales, **Si** No.

Nombre comercial	Principio activo	Presentación (mg,UI)	Dosis (mg)	Vía	Frecuencia	Fecha, última administración	Hora de última administración
clonazepam			2.5 mg/ml	oral	1x semana	30/09/2024	9:30
Sertraline			50 mg	oral	1x noche	02/11/2024	10:00

FICHA CLÍNICA

TA. __120__/_80__mmHg. **FC/Pulso** _70__x min. **FR** _20__x min. **Temp.**_36.7__°C
Peso_55.2__Kg. **Talla** _1.42__mts.

Piel y Anexos: NO PRESENTA NINGÚN CAMBIO DE COLORACIÓN

Cabeza y Cuello: TAMAÑO NORMAL, SIN LESIONES, NO SE AUSCULTA SOPLOS CRANEALES

Tórax: TÓRAX SIN ANOMALÍA ALGUNA.

Abdomen: ABDOMEN ASIGNOLOGICO

Genitales: DIFERIDOS POR CONCENTIMIENTO.

- UTERO: normal, con cuerpo extraño. Y canal cervical con presencia de Quiste de NABOTH.
- OVARIOS: Forma, contornos y patrón ecográfico normal con múltiples cuerpos foliculares.
- HUESO PELVICO: Se identifica líquido libre en fondo del saco posterior de aspecto homogéneo.

Extremidades: EXTREMIDADES INFERIORES INTEGRAS FUNCIONALES

Sistema Nervioso: SIN ANOMALÍA ALGUNA.

EXPLORACION FISICA

La señora María es una mujer de 39 años con un rango de peso dentro de lo requerido y estatura de 150, responde al interrogatorio con rapidez, se encuentra en un estado consciente.

Presento signos vitales: con estura de 150 cm y un peso de 50 kg, una TA de 120/60, FC de 60, FR de 18 y una TC de 37 °C.

En la exploración de la piel se inspecciono que tiene buena coloración, buena hidratación, uñas sin cianosis.

Cabeza si alguna anomalía alguna, cuero cabelludo reseco sin traumatismos o lesiones.

Campos visiales sin ningún daño visual y niega el uso de lentes, con buen reflejo de luz.

En ambos oídos se encuentran en buen estado, presencia de cerumen hidratados con buena agudeza auditiva.

La zona de la nariz, se encuentra sin hipersensibilidad olfatoria, senos paranasales en buen estado.

Buena higiene bucal, dientes en un buen estado, sin presencia de caries, con mucosa bucal rosada.

Cuello flexible sin ningún daño y sensibilidad en ganglios linfáticos.

En la exploración de cuello y tórax se pudo observar un buen desplazamiento, mormullos normales sin otro ruido adicional.

Mamas simétricas, pezones sin algún tipo de secreción y sin ningún tipo de tumoración.

Abdomen sin algún tipo de anomalía o lesión

Genitales externos sin ninguna lesión, mucosa genital con algo de flujo blanquecino, en cuello cervical se pudo observar un tipo de tumoración o quisrte.

ESTUDIO DE IMAGEN/ EXÁMENES DE LABORATORIO PREVIOS A SU INGRESO:

- Se realizó estudio/análisis de sangre.
- Citología cervical.
- Ultrasonido abdominal

ANÁLISIS, INTEGRACIÓN Y TERAPÉUTICA PROBABLES DIAGNÓSTICOS:

1. Probable diagnóstico de Quistes de NABOTH

Plan de Estudio: 1. Realizar Papanicolaou, VPH y colposcopia.

Terapéutica Inicial: 1. Valoración por un especialista ginecológico

OBSERVACIONES Y/O COMENTARIOS FINALES

En la exploración ginecológica se realizó el tacto vaginal cérvix con palpación de quiste de NABOTH, sin embargo no se palpo u observo tumoraciones. Vagina e intrioto vaginal sin alteración alguna.

Paciente refiere que hace dos semanas presencio cuerpo extraño en el área genital, sin embargo con presencia de medicamentos dados, paciente refiere mejorar en su totalidad.

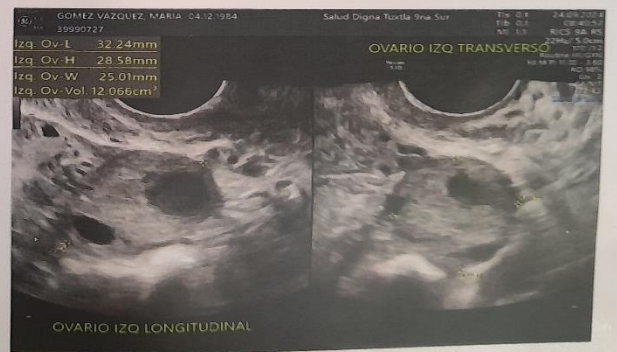
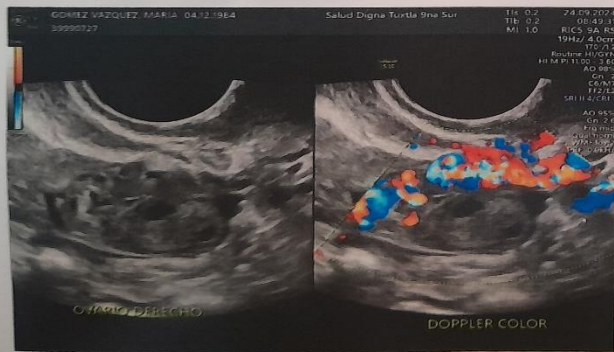
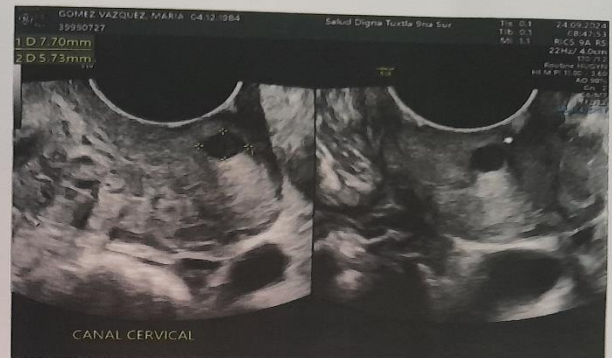
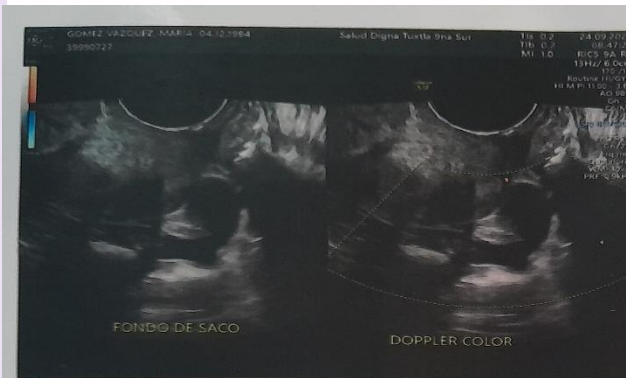
Condición:

Aparentemente bueno

Pronóstico: PRONOSTICO APARENTEMENTE BUENO

ULTRASONIDOS PÉLVICOS/ABDOMINALES

Se realizó ultrasonográfico abdominal.



Bibliografía

Artículo: BATES_ Edición #12