



ESCUELA UNIVERSIDAD DEL SURESTE

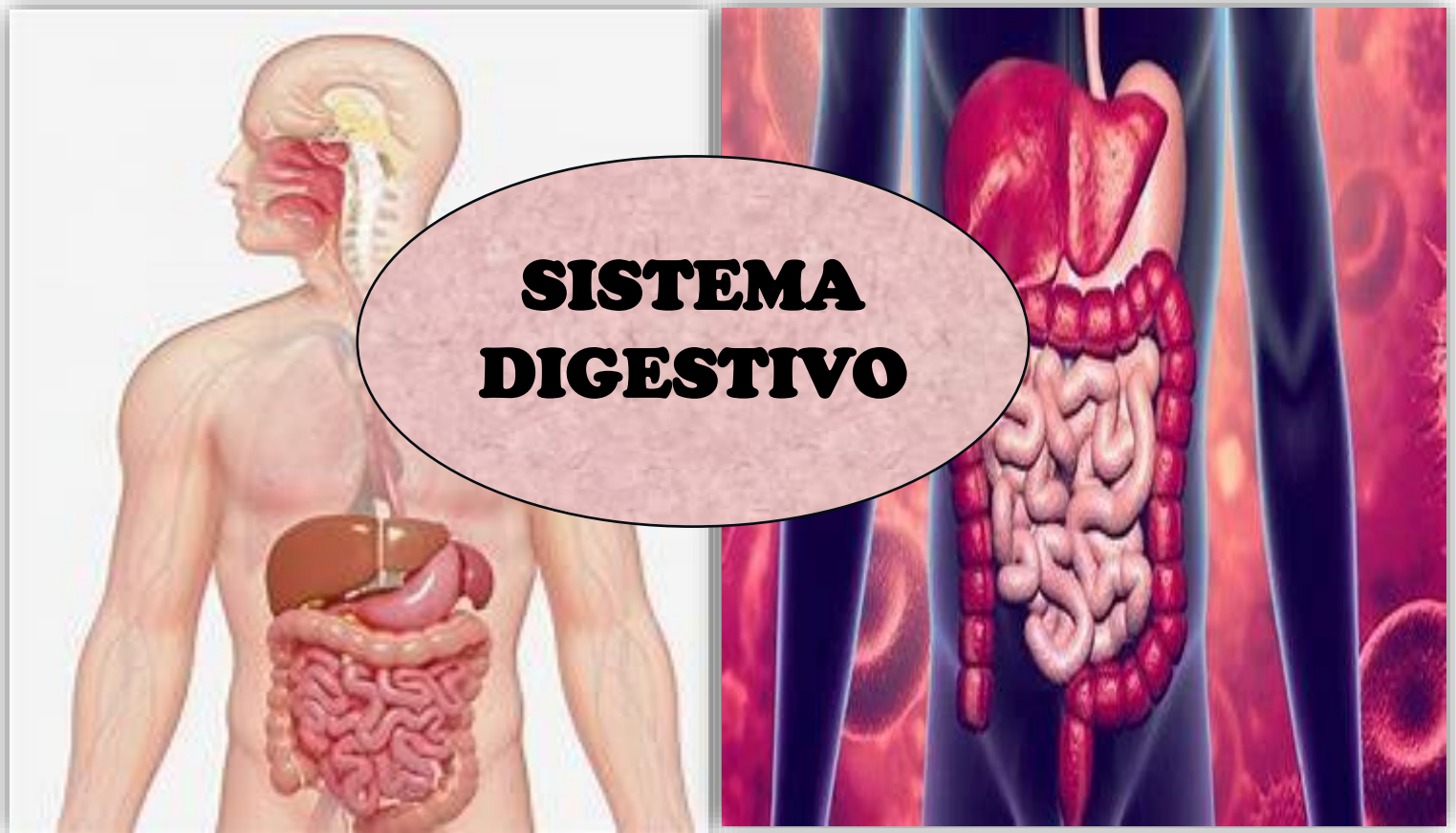ALUMNA:

Valles morales Olga Isabel

CATEDRATICO:

Dr. Alejandro Ramirez

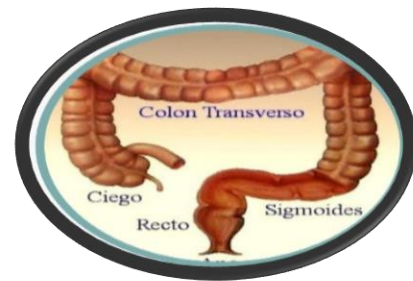MICROANATOMIA



RESUMEN

SISTEMA DIGESTIVO

INTESTINO GRUESO



La porción del tubo digestivo que se extiende desde el extremo proximal del esófago hasta el extremo distal del conducto anal, es un tubo hueco de diámetro variable.

- ❖ **Compuesto: Ciego, Colon, Recto**
- ❖ **Mide aproximadamente 1.5 m**
- ❖ **Absorbe agua, electrolitos y gases**
- ❖ **Elimina heces**

Tenias del colon: 3 bandas equidistantes, estrechas y gruesas, formadas por la capa longitudinal externa de la musculatura externa.

Haustras colónicas: son saculaciones visibles entre las tenias.

Apéndices omentales: proyecciones adiposas de la serosa que están en la capa externa del colon.

MUCOSA

- **Tiene una superficie lisa**
- **Sin pliegues ni vellosidades**
- **Contienen glándulas intestinales rectas y tubulares (criptas de Lieberkühn)**

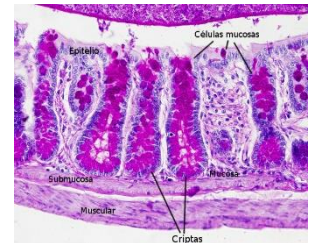
Función principal del intestino grueso:

- ❖ **Reabsorción de agua y electrolitos y la eliminación de alimentos no digeridos.**
- ❖ **Eliminación de materiales de desecho es facilitada por la gran cantidad de moco secretado por las células caliciformes.**

1. Células absorptivas cilíndricas; predominantes sobre las caliciformes menos cerca del recto.

2. Células caliciformes; secretan moco continuamente.

Son altas y delgadas y presentan cantidades pequeñas de gránulos de mucinógeno



LAMINA PROPIA.

1. meseta de colágeno

- **capa gruesa de colágeno y proteoglucanos**
- **Se ubica entre la laminar basal del epitelio y la de los capilares venosos absortivas fenestrados.**
- **Participa del transporte de agua y electrolitos desde el comportamiento intercelular del epitelio.**

2.VAINA FIBROBLASTICA

Población bien desarrollada

3.GALT

Más desarrollado; Algunos nódulos linfáticos grandes distorsionan el espacio regular de las glándulas intestinales.

Recto

El recto es la última parte del intestino grueso y conecta al colon sigmoideo con el canal anal. El recto comienza a la altura de S2-S3 y termina en el periné. Tiene alrededor de 12 a 16 cm de largo y puede ser dividido en tres secciones:

- **El tercio superior se ubica intraperitonealmente.**
- **El tercio medio se ubica retroperitonealmente.**
- **El tercio inferior se ubica en el diafragma pélvico y por ende extraperitonealmente.**

El recto cuenta con dos flexuras: la flexura sacra (curvatura dorsal) que resulta de la forma cóncava del sacro, la flexura anorrectal (curvatura ventral) que surge de la circunvalación del recto por medio del músculo elevador del ano.

Histológicamente, el recto es similar al resto del intestino grueso con su estructura usual:

mucosa, submucosa, muscular y serosa/adventicia.

Porción dilatada del tubo digestivo

Presenta pliegues transversos:

MUCOSA

la mucosa es similar a la del colon

• **el conducto anal tiene 4 CM. De longitud, la parte superior del conducto posee pliegues longitudinales llamados columnas anales (columnas de morgagni)**

• **tiene 3 zonas de rev epitelial:**

- **Zona colorectal**
- **Zona de transición**
- **Zona pavimentosa**

SUBMUCOSA de las columnas anales contienen ramificaciones terminales de art rectal Sup y el plx venoso rectal. En el recto no hay tenías de colon, la muscular de la mucosa desaparece a la altura de transición del conducto anal.

PORCION GLANDUAR DEL

APARATO DIGESTIVO

El estómago glandular está especializado en la digestión mecánica y química de los alimentos ingeridos. Posee las cuatro capas típicas del tubo digestivo, siendo la mucosa la estructura más característica. Ésta está compuesta por glándulas tubulares rectas (flecha) que secretan el jugo gástrico.

El aparato digestivo también incluye:

- **Glándulas salivales**
- **Hígado**
- **Vesícula biliar**
- **Páncreas**

Anatómicamente se reconocen varias partes en el estómago: la unión esófago gástrica/cardias, el cuerpo gástrico (que incluye el fundus, la curvadura mayor, la curvadura menor y el antro), y el píloro (zona de unión del estómago con el intestino delgado).

Los alimentos son digeridos pasando por cuatro etapas:

- **Ingestión**
- **Masticación**
- **Insalivación**
- **Deglución**
- **Digestión gástrica**
- **Absorción intestinal**

Hígado

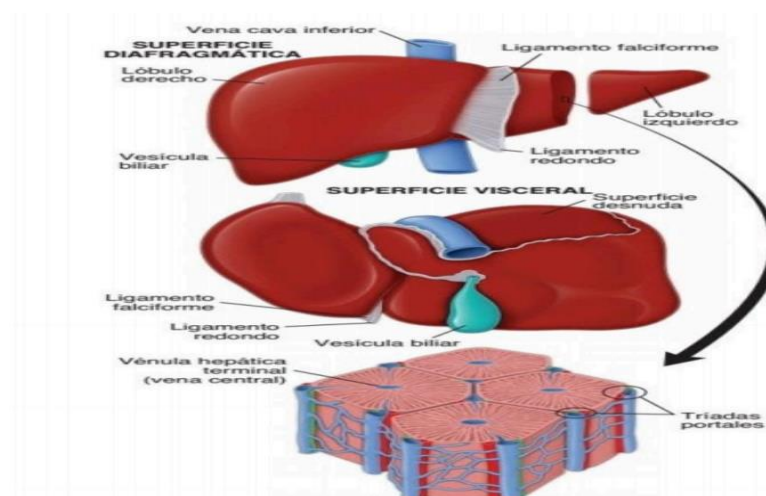
Es la masa de tejido glandular más grande del organismo y el órgano interno más voluminoso. Tiene un peso aproximado de 1,500 g, que corresponde más o menos al 2.5 % del peso corporal de un adulto.

El hígado está encerrado en una cápsula de tejido conjuntivo fibroso (cápsula de Glisson); una cubierta serosa (peritoneo visceral) rodea la cápsula, excepto donde el hígado se adhiere directamente al diafragma o los otros órganos.

DIVISION ANATOMICA

Dividido por surcos profundos en dos grandes lóbulos (derecho e izquierdo).

Dos lóbulos pequeños (el lóbulo cuadrado y el caudado).



FISIOLOGIA HEPATICA

Mantiene la concentración sanguínea de la glucosa, Produce la mayoría de las proteínas plasmáticas que circulan en el organismo, Albúminas, que participan en la regulación del volumen plasmático y el equilibrio de líquidos en los tejidos mediante el mantenimiento de la presión oncótica del plasma.

Globulinas no inmunitarias a y B, que también ayudan a mantener la presión oncótica y sirven como proteínas transportadoras para varias sustancias.

Irrigación

- **Sintetiza casi todas las proteínas que intervienen en el metabolismo y en el transporte del hierro, como la transferrina, la haptoglobina y la hemopexina.**
- **Transporta sangre venosa con poca concentración de oxígeno (casi el 75 %).**
- **La hemopexina participa en el transporte del grupo hemo libre en la sangre.**

VESICULA BILIAR

La vesícula biliar es un saco distensible, con forma de pera, que en los seres humanos contiene alrededor de 50 mL de bilis.

La vesícula biliar puede almacenar la bilis entrante y extraer cerca del 90% del agua que contiene, lo cual incrementa hasta 10 veces la concentración de sales biliares, colesterol y bilirrubina.

PANCREAS

El páncreas es una glándula alargada con las siguientes partes: cabeza, cuerpo y cola.

-La cabeza es la porción amplia que se localiza en la curva, con forma de "C", del duodeno.

-El cuerpo del páncreas, de ubicación central, atraviesa la línea media del cuerpo humano.

-La cola se extiende en dirección al hilio del bazo.

El páncreas es una glándula exocrina y endocrina.

PÁNCREAS EXOCRINO

Sintetiza y secreta enzimas hacia el duodeno, indispensables para la digestión en el intestino.

El páncreas exocrino es muy parecido a la glándula parótida, con la que se confunde.

PÁNCREAS ENDOCRINO

Regula la concentración de glucosa en la sangre.

Los islotes de Langerhans, el componente endocrino del páncreas, están dispersos por todo el órgano en forma de grupos celulares de tamaño variable.

Se estima que entre 1 y 3 millones de islotes constituyen entre el 1 y 2% del volumen del páncreas humano, y que son más abundantes en la cola.

FUENTES:

Literatura: libro de histología Ross 7ma edición