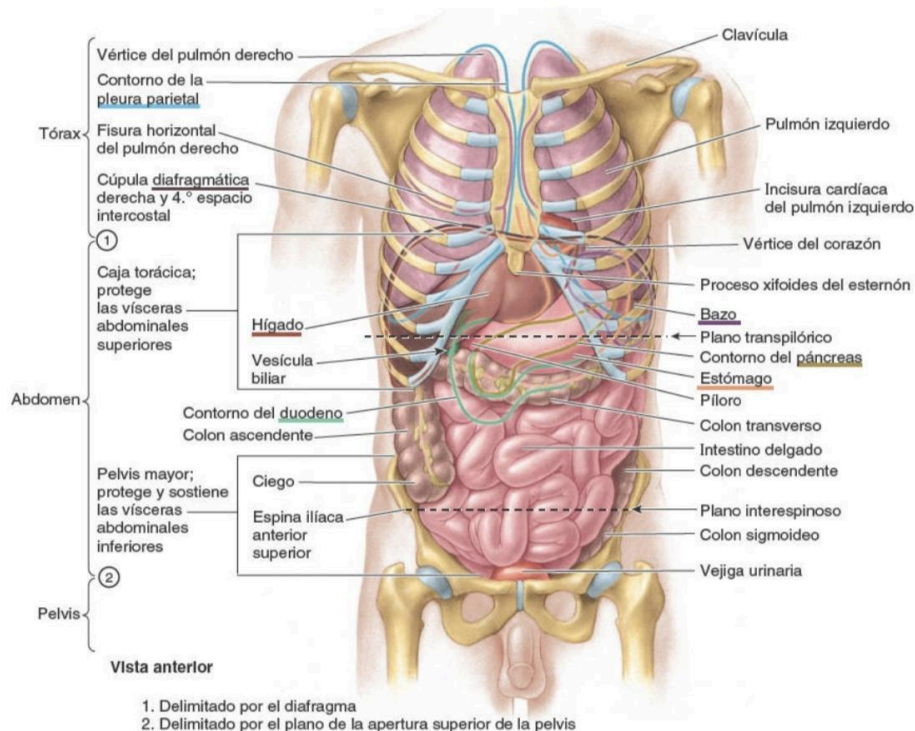


Alumna:Valles Morales Olga Isabel  
Asignatura:Morfología  
Universidad Del Sureste  
Primer Semestre De Medicina Humana  
Unidad Cuatro  
Resumen Sistema Digestivo



El abdomen es la parte del tronco situada entre el tórax y la pelvis. Se trata de un receptáculo flexible y dinámico que alberga la mayoría de los órganos del sistema digestivo y parte del sistema urogenital. La contención de los órganos abdominales y su contenido se lleva a cabo mediante paredes musculoaponeuróticas anterolateralmente, el diafragma superiormente, y los músculos de la pelvis inferiormente. Las paredes musculoaponeuróticas anterolaterales están suspendidas y sostenidas por dos anillos óseos (el borde inferior del esqueleto torácico superiormente y la cintura pélvica inferiormente), unidos por la columna vertebral lumbar semirrígida en la pared posterior del abdomen. Al interponerse entre el tórax y la pelvis, más rígidos, esta disposición permite que el abdomen envuelva y proteja su contenido a la vez que aporta la flexibilidad necesaria para la respiración, la postura y la locomoción.



**FIGURA 5-1.** Vista general de las vísceras torácicas y abdominales *in situ*.

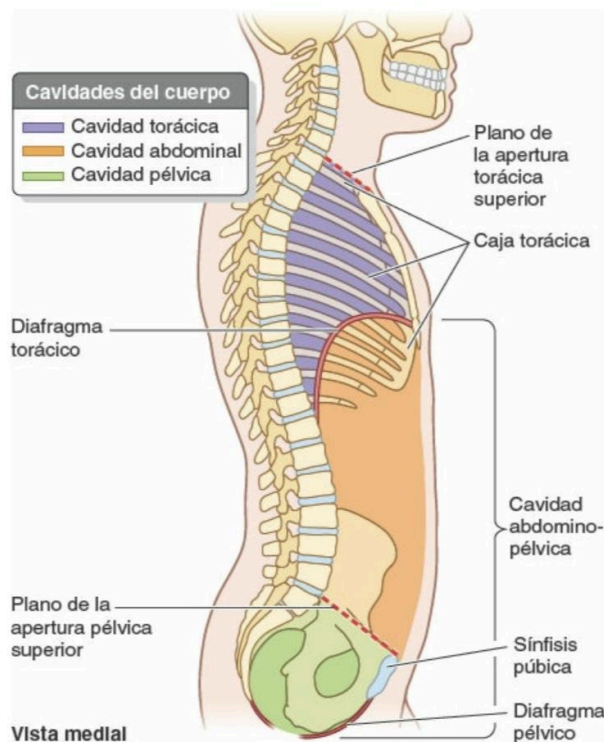
Las paredes abdominales musculoaponeuróticas (dinámicas y de varias capas) no sólo se contraen, para aumentar la presión intraabdominal, sino que también se distienden considerablemente para dar cabida a las expansiones provocadas por la ingestión, el embarazo, la acumulación de grasa o las enfermedades.

La pared anterolateral del abdomen y varios órganos situados en la pared posterior están recubiertos en sus caras internas por una membrana serosa o peritoneo (serosa) que se refleja (gira abruptamente y continúa) sobre las

vísceras abdominales (del latín, partes blandas, órganos internos), como el estómago, el intestino, el hígado y el bazo.

La cavidad abdominal:

- Forma la parte superior y de mayor tamaño de la cavidad abdominopélvica, una cavidad continua que se extiende entre el diafragma torácico y el diafragma pélvico..
- Se extiende superiormente por la caja torácica osteocartilaginosa hasta el 4. espacio intercostal. De este modo, los órganos abdominales de localización superior (bazo, hígado, parte de los riñones y estómago) están protegidos por la caja torácica. La pelvis mayor (porción ensanchada de la pelvis por encima del estrecho superior de la pelvis) sostiene y protege parcialmente las vísceras abdominales más bajas (parte del íleon, ciego y colon sigmoideo).
- Es el lugar donde se encuentran la mayoría de los órganos digestivos, partes del sistema urogenital (los riñones y la mayor porción de los uréteres) y el bazo.



**FIGURA 5-2. Cavidad abdominopélvica.** Se ha seccionado el cuerpo por el plano medio, mostrando que las cavidades abdominal y pélvica son subdivisiones de la cavidad abdominopélvica continua.

Para una descripción clínica más general, la cavidad abdominal se divide en cuatro cuadrantes (superior derecho, inferior derecho, superior izquierdo e inferior izquierdo), definidos por dos planos fácilmente localizables: 1) el plano

transumbilical, transversal, que pasa a través del ombligo (y el disco intervertebral entre las vértebras L3 y L4), y 2) el plano medio, que pasa longitudinalmente a través del cuerpo y lo divide en dos mitades, derecha e izquierda.

La pared del abdomen es continua, a efectos descriptivos se subdivide en pared anterior, paredes laterales derecha e izquierda, y pared posterior. Se trata de una pared musculoaponeurótica, excepto en su cara posterior, que incluye la porción lumbar de la columna vertebral. La pared anterolateral del abdomen se extiende desde la caja torácica hasta la pelvis.

La pared anterolateral del abdomen está formada por la piel, el tejido subcutáneo (fascia superficial) compuesto principalmente por grasa, los músculos y sus aponeurosis, la fascia profunda, la grasa extraperitoneal y el peritoneo parietal.

El tejido subcutáneo de la mayor parte de la pared incluye cantidades variables de grasa, y constituye uno de los principales lugares de depósito. Los varones son especialmente susceptibles a la acumulación subcutánea de grasa en la parte baja de la pared anterolateral del abdomen. En la obesidad mórbida, el panículo adiposo alcanza varios centímetros de grosor, y a menudo forma uno o más faldones. Por encima del ombligo, el tejido subcutáneo es concordante con el que se encuentra en la mayoría de las regiones. Inferior al ombligo, la parte más profunda del tejido subcutáneo está reforzada por numerosas fibras elásticas y de colágeno, de forma que el tejido subcutáneo está compuesto por dos capas: una capa superficial adiposa de la fascia de la pared anterolateral del abdomen (fascia de Camper) y una capa membranosa de la fascia de la pared anterolateral del abdomen (fascia de Scarpa).

En la pared anterolateral del abdomen hay cinco músculos, emparejados bilateralmente, tres músculos planos y dos músculos verticales:

- Los tres músculos planos son el oblicuo externo del abdomen, el oblicuo interno del abdomen y el transversal del abdomen.
- Los dos músculos verticales de la pared anterolateral del abdomen, envueltos por la vaina de los músculos rectos, son el recto del abdomen, grande, y el piramidal, pequeño.

El plano vasculonervioso de la pared anterolateral del abdomen contiene las arterias y los nervios para la pared anterolateral del abdomen.

El estómago es la porción expandida del tubo digestivo que se encuentra entre el esófago y el intestino delgado. Está especializado en la acumulación de los alimentos ingeridos, a los que prepara química y mecánicamente para su digestión y posterior paso al duodeno. El estómago mezcla los alimentos y sirve de depósito; su función principal es la digestión enzimática. El jugo gástrico convierte gradualmente los alimentos en una mezcla semilíquida, el quimo (del griego, jugo), que pasa con notable rapidez hacia el duodeno. El diámetro del estómago vacío es sólo algo mayor que el del intestino grueso, pero es capaz de una expansión considerable, pudiendo alojar entre 21 y 31 de comida.

El estómago está cubierto por el peritoneo, excepto donde los vasos sanguíneos discurren a lo largo de sus curvaturas y en una pequeña área posterior al orificio del cardias.

El lecho gástrico, en el cual descansa el estómago cuando una persona se encuentra en decúbito supino, está formado por las estructuras que constituyen la pared posterior de la bolsa omental. De superior a inferior, el lecho gástrico está formado por la cúpula izquierda del diafragma, el bazo, el riñón y la glándula suprarrenal izquierdos, la arteria esplénica, el páncreas y el mesocolon transversal.

## Bibliografía

Libro de anatomía con orientación clínica; Moore 7a edición.