



Mi Universidad Luxaciones

Clínicas quirúrgicas complementarias

Dr. Erick Antonio Flores Gutiérrez

Licenciatura en Medicina Humana

7to Semestre

Integrantes:

- *Abril Amairany Medina*
- *Joseph Córdova Ramírez*
- *Yajaira Méndez Guzmán*
- *Lourdes Arcos Calvo*

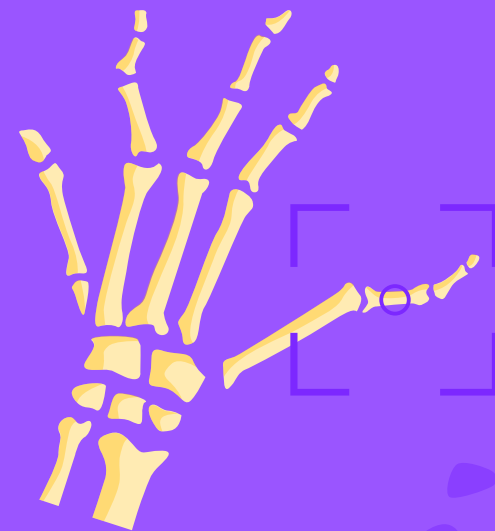
Comitán de Domínguez, Chiapas a 31 de octubre de 2024



Luxaciones



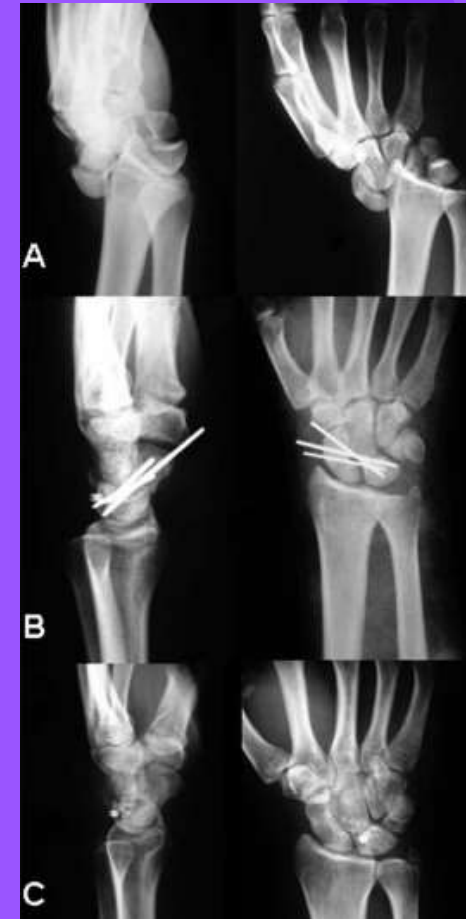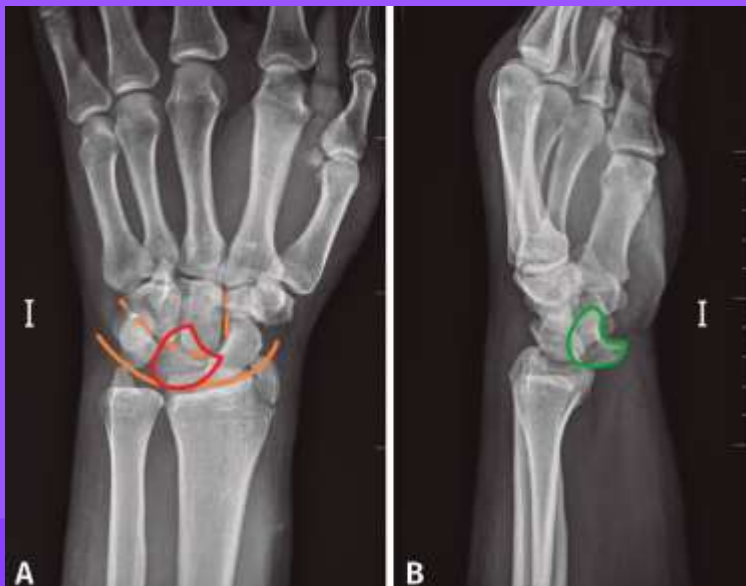Quirúrgica





Luxaciones del carpo

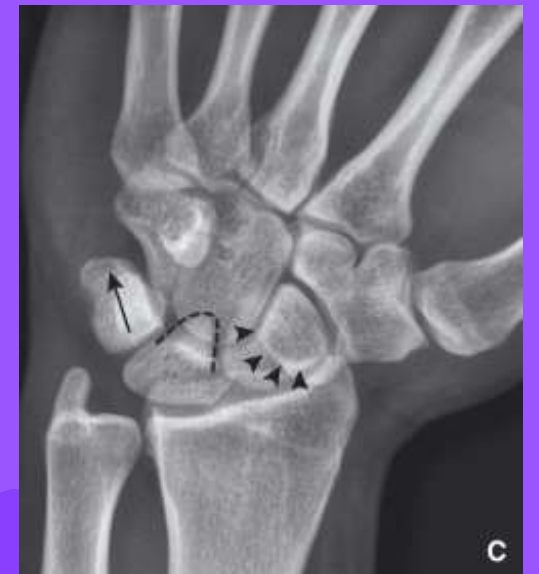De las diferentes descritas, las mas frecuentes están representadas por las lesiones de los ligamentos perilunares, producidas en caídas sobre la mano en hiperextensión.



Luxaciones del carpo

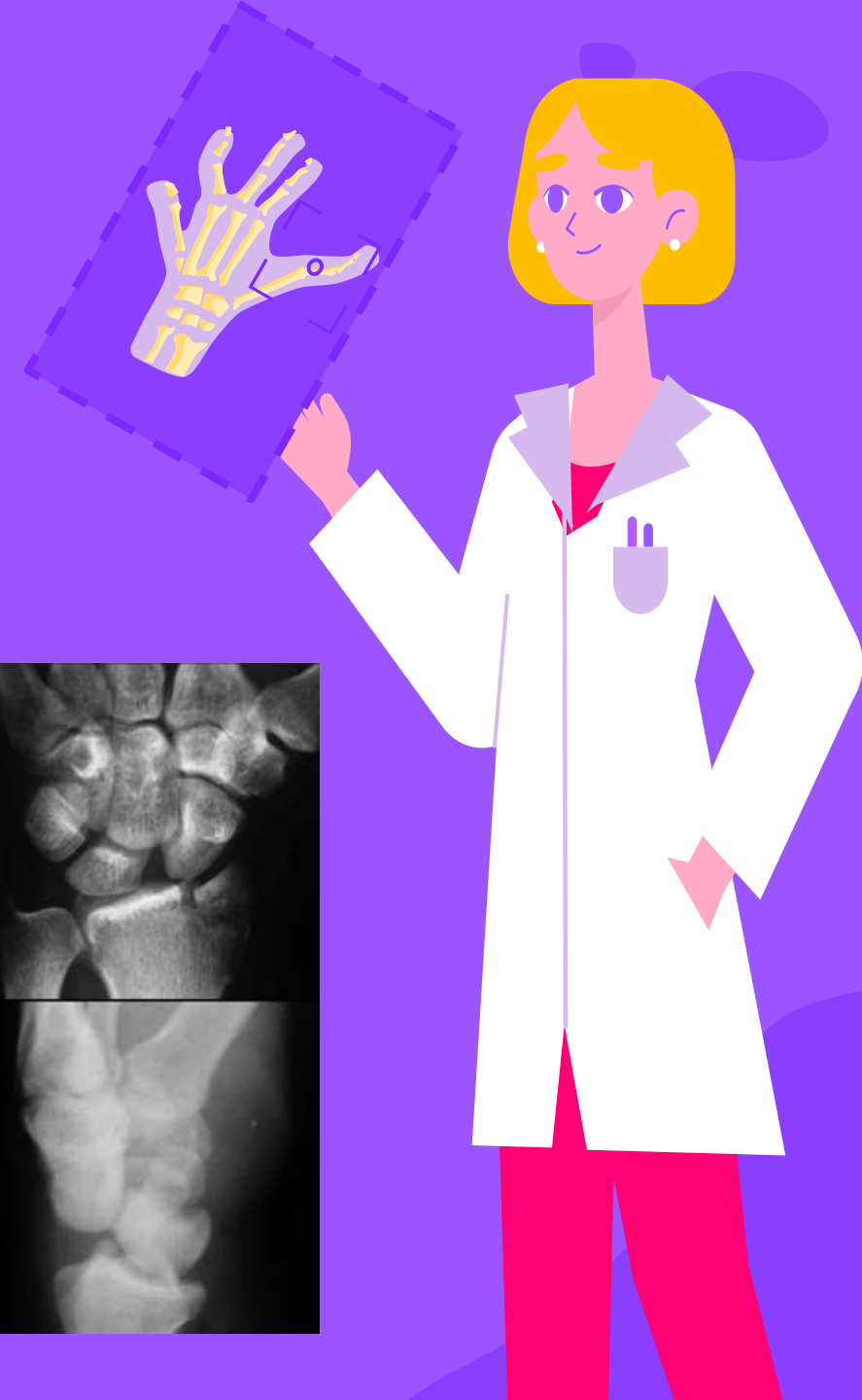
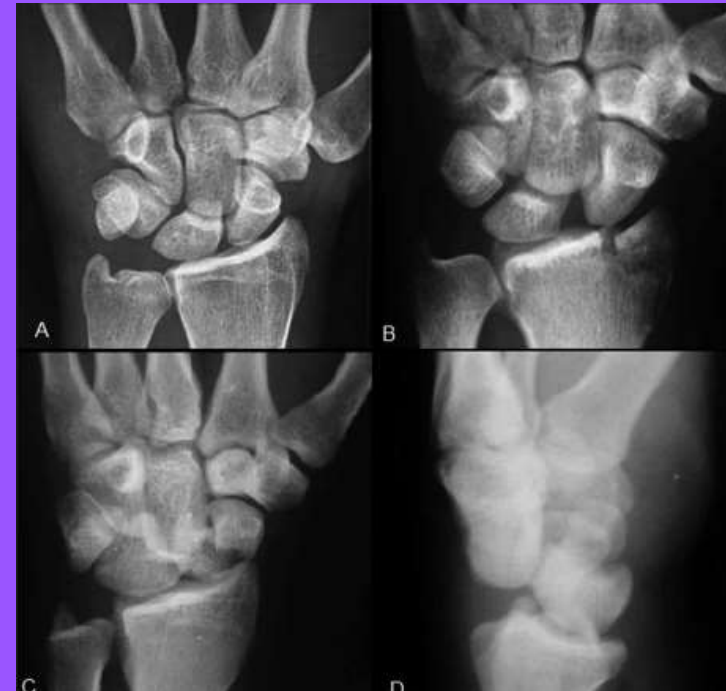

Si se rompen todos los ligamentos, excepto el radiolunar dorsal, el semilunar mantiene su posición con respecto al radio, y el resto del carpo se luxa a dorsal (luxación perilunar del carpo), con o sin fractura asociada de escafoides (fractura-luxación transescafo-perilunar), estiloides radial (transestiloperilunar) o ambas (transescafo-transescafo-transestiloperilunar).



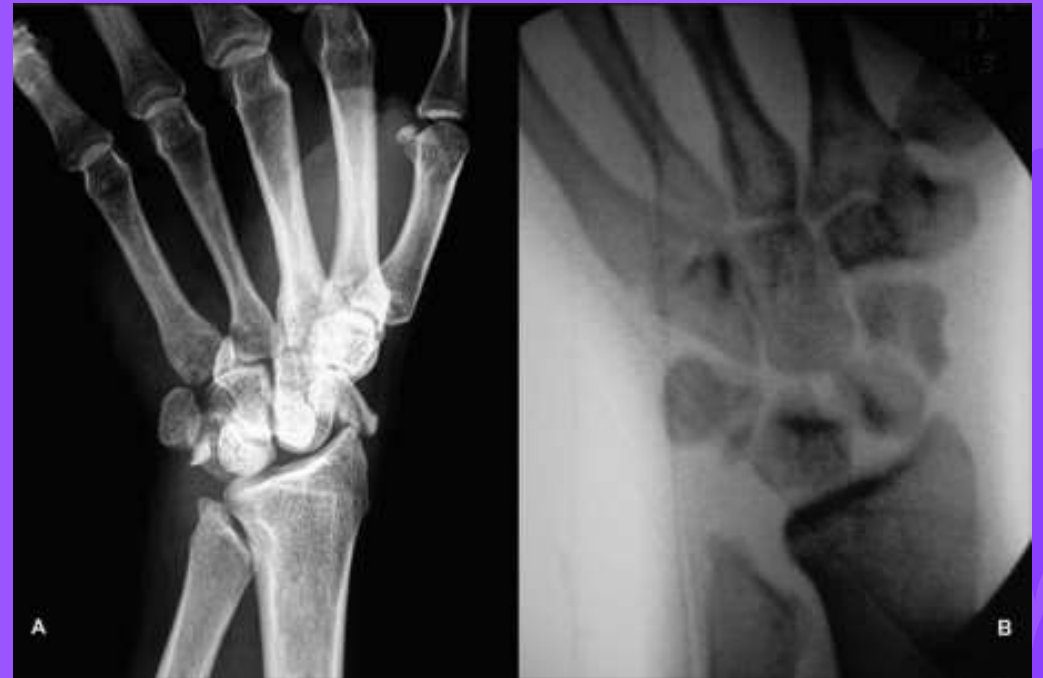Luxaciones del carpo

Si el ligamento radiolunar dorsal también se rompe, el carpo conserva su relación normal con el radio, pero el semilunar queda luxado volarmente (luxación aislada del semilunar).



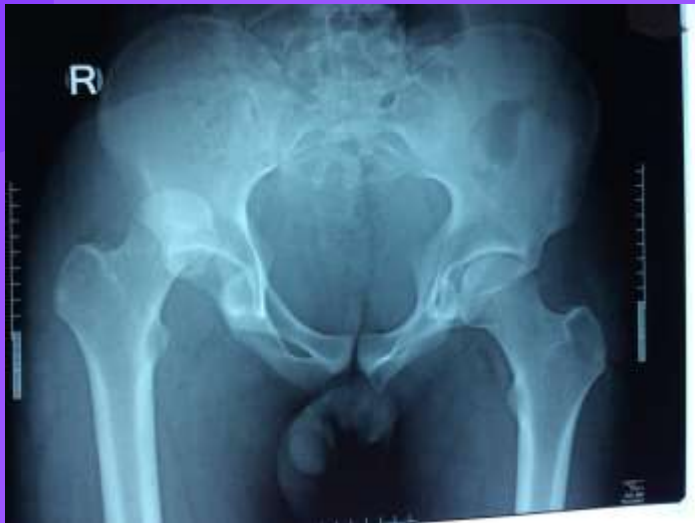
Luxaciones del carpo

La incidencia de lesiones asociadas del nervio mediano es elevado. Estas luxaciones requieren reducción y estabilización con agujas, asociadas a reconstrucción ligamentosa; en caso de existir una fractura de escafoides, se debe ser especialmente cuidadoso con la calidad de la reducción y de la síntesis.

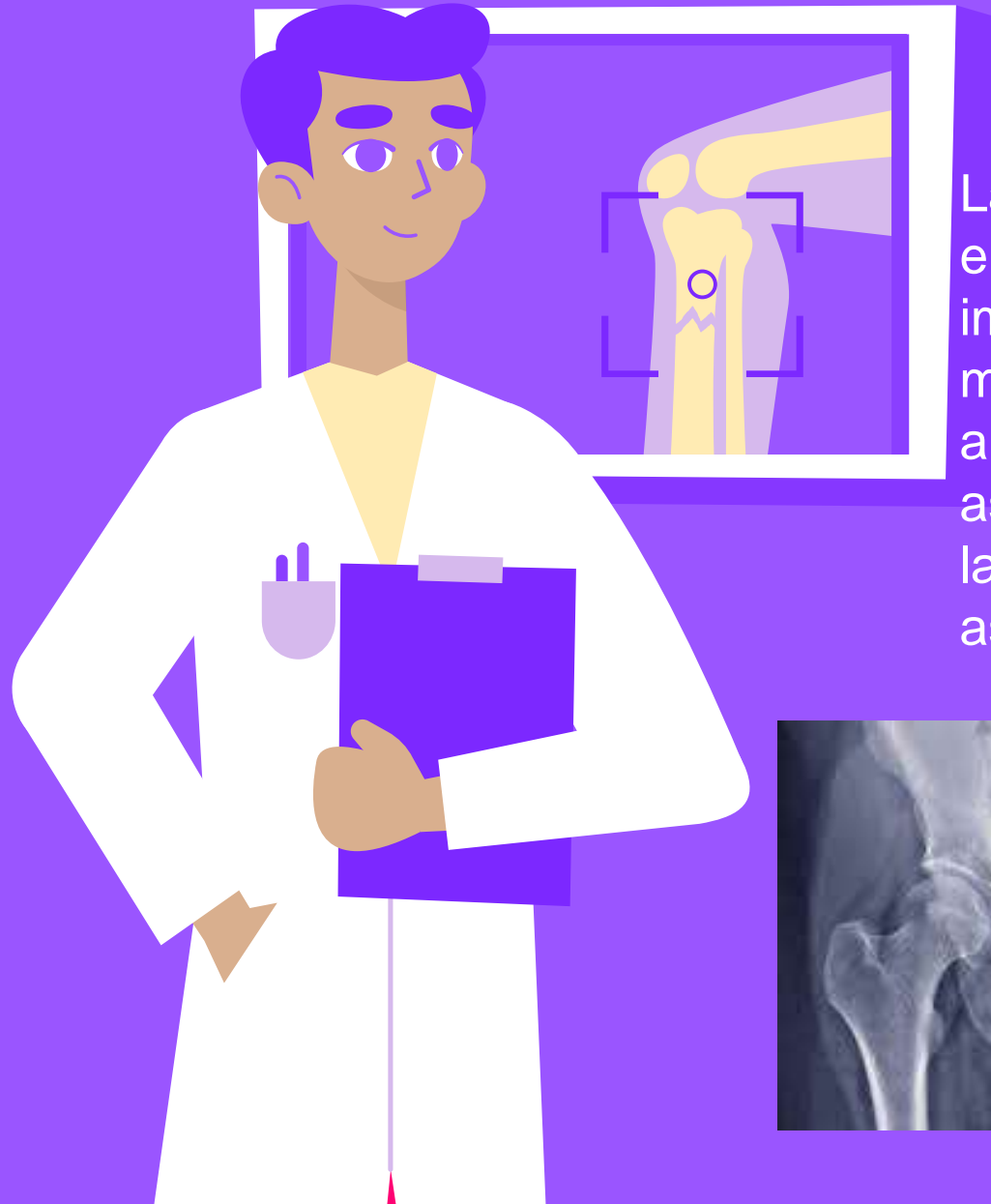

Luxaciones de cadera

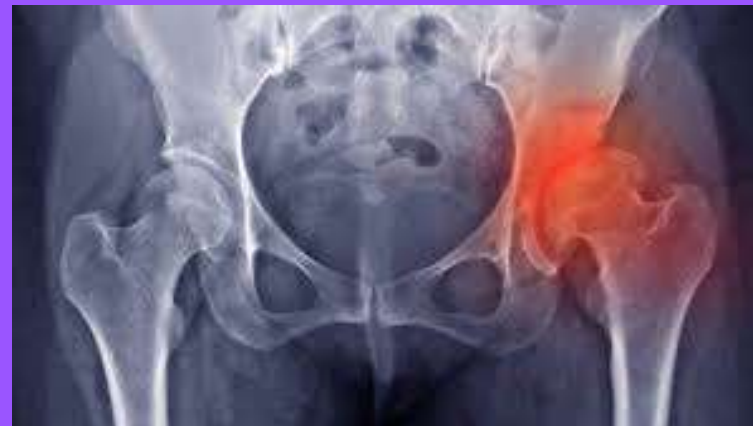Para que se produzca una luxación traumática de cadera, tiene que existir un traumatismo de gran energía.




Luxaciones de cadera



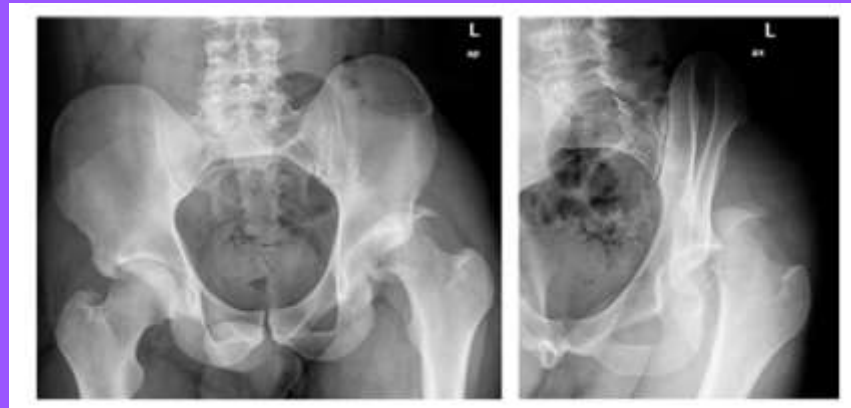Las luxaciones posteriores (90%) suelen ocurrir en accidentes de tráfico en los que el salpicadero impacta sobre la rodilla; el paciente presenta el miembro inferior acortado, rotación interna, aproximación y flexión; el trocánter mayor asciende y la cabeza femoral puede palparse en la región glútea, pudiendo existir una lesión asociada del nervio ciático.



Luxaciones de cadera

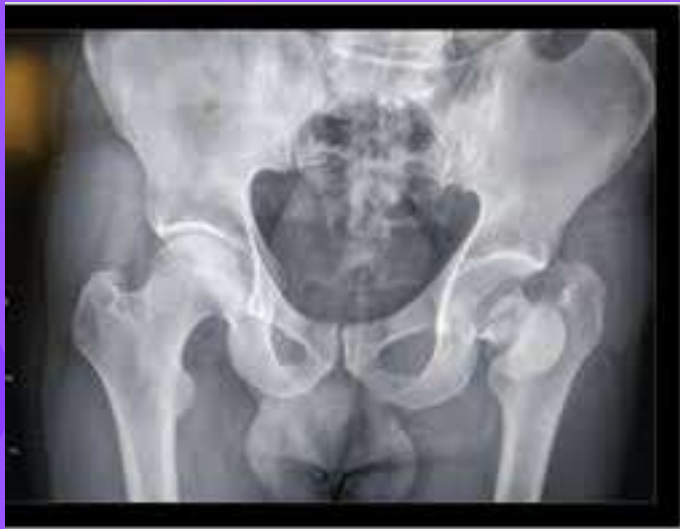

En las luxaciones anteriores (10%), el paciente presenta el miembro inferior alargado, en rotación externa y discreta separación, pudiendo existir afectación del paquete vasculonervioso femoral. Comúnmente la cabeza femoral termina introduciéndose al agujero obturador, en donde se podría lesionar el nervio.



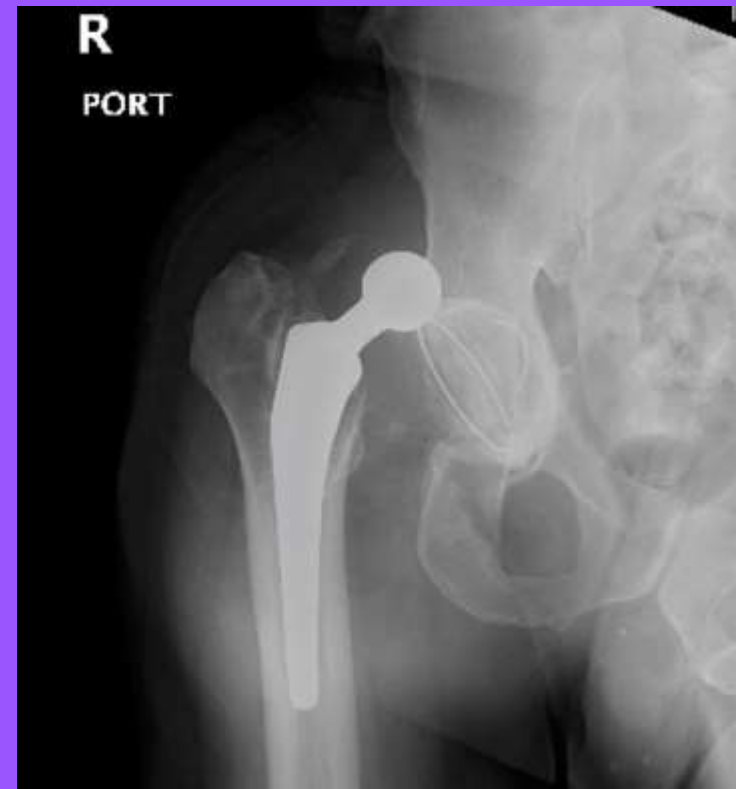Luxaciones de cadera

Ambas luxaciones pueden asociarse a fracturas del acetábulo o de la cabeza femoral. Se aplica el término fractura-luxación central, cuando la cabeza impacta sobre el fondo del acetábulo, arrastrándolo hacia el interior de la pelvis.



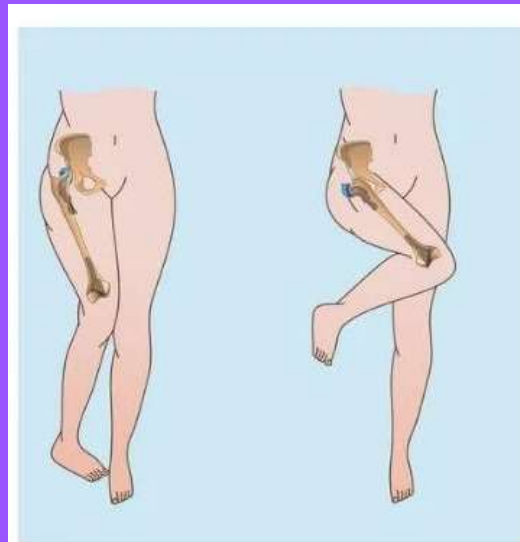
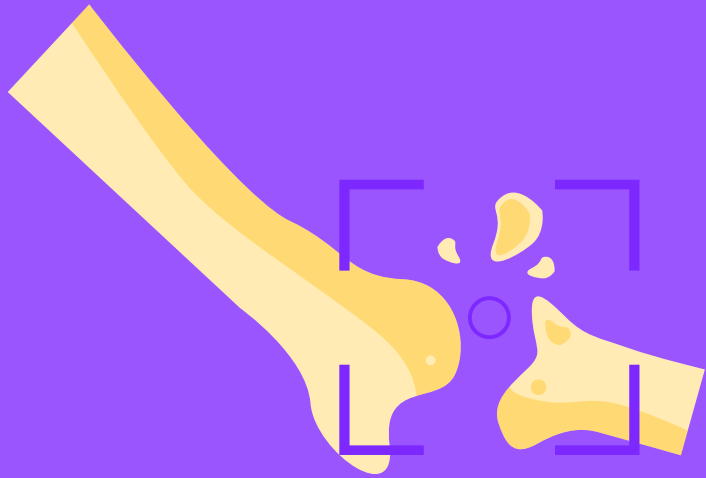Luxaciones de cadera

La luxación de cadera requiere de urgencia una reducción cerrada bajo anestesia y posterior estabilización transitoria con tracción, pasado lo cual el paciente debe mantener carga parcial durante dos o tres meses.

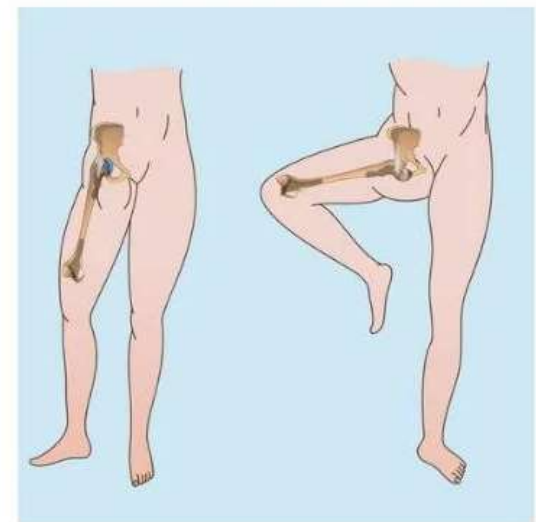


Luxaciones de cadera

Las principales indicaciones de cirugía en esta patología son: fractura asociada del acetábulo quirúrgica, fragmentos intraarticulares encarcerados o imposibilidad para conseguir la reducción cerrada.



Posterior hip dislocation

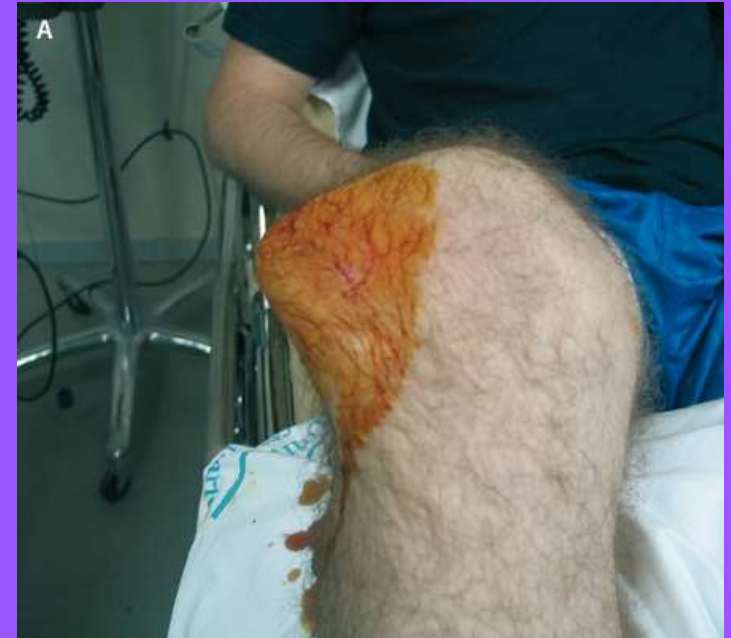

Anterior dislocation

Luxaciones de r tula

por un giro de la rodilla la r tula se luxa, suele hacerlo hacia lateral.

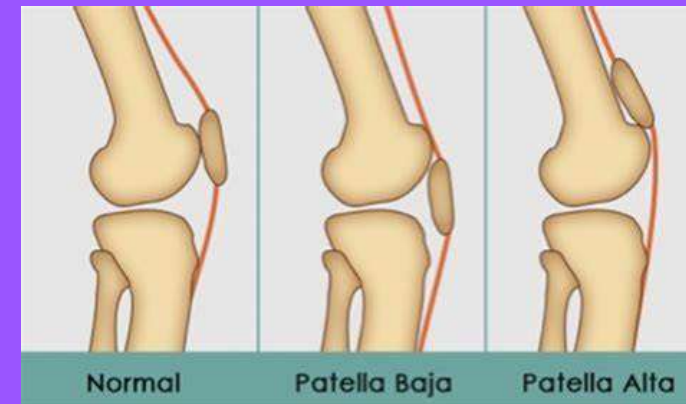
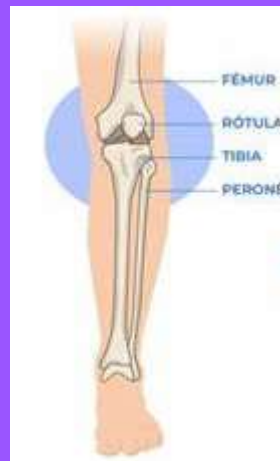Rara vez es consecuencia de un traumatismo de gran energ a



Factores de riesgo

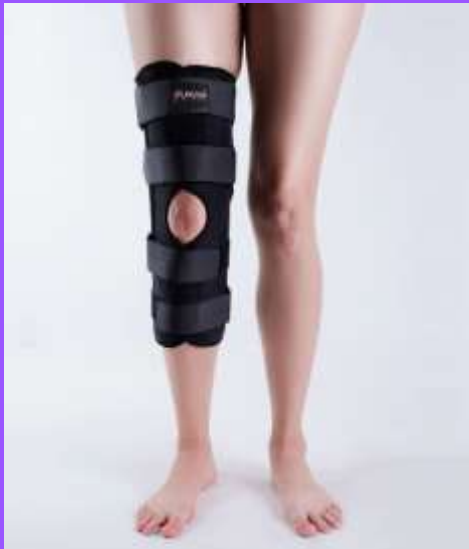Factores predisponentes como rótula alta y displasia femororrotuliana

Esta patología es más frecuente en el sexo femenino y en la segunda década de la vida



Manejo

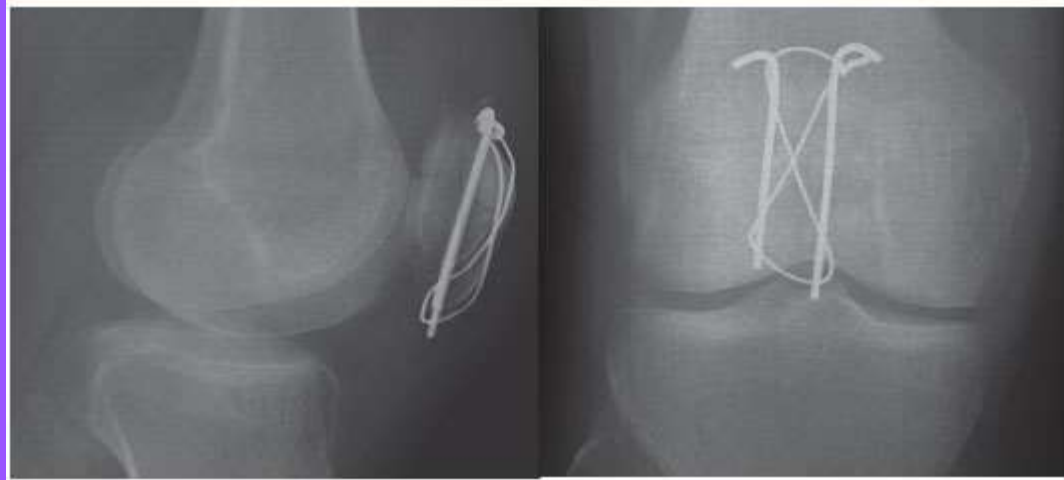
Si se trata de un primer episodio de luxación, se reduce la rótula por medialización de la misma asociada a extensión de la rodilla, y posteriormente se contiene con un yeso que permita el apoyo (calza de Böhler) o con un inmovilizador ortopédico de rodilla



Quirúrgico

Se considera indicada en una luxación aguda para la reducción y osteosíntesis o para la extirpación de fragmentos osteocondrales (según su tamaño) que se hayan desprendido como consecuencia del traumatismo.

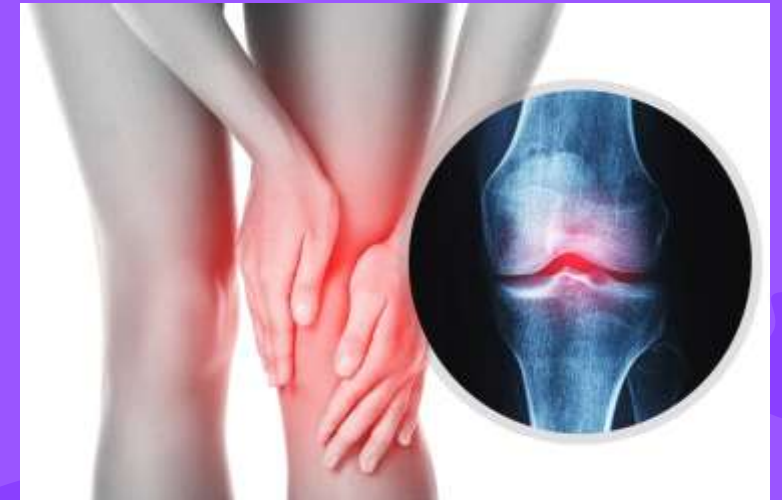
Figura 2. Fractura transversa de rótula tratada con cerclaje de alambre



Luxación de Rodilla

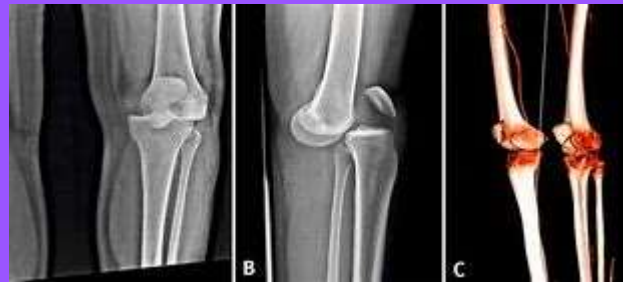Las luxaciones traumáticas de la rodilla, son lesiones infrecuentes, pero graves, que se acompañan a menudo de lesiones vasculares y nerviosas que requieren un tratamiento oportuno y preciso

Es una lesión rara <1.2% probablemente esta subestimada

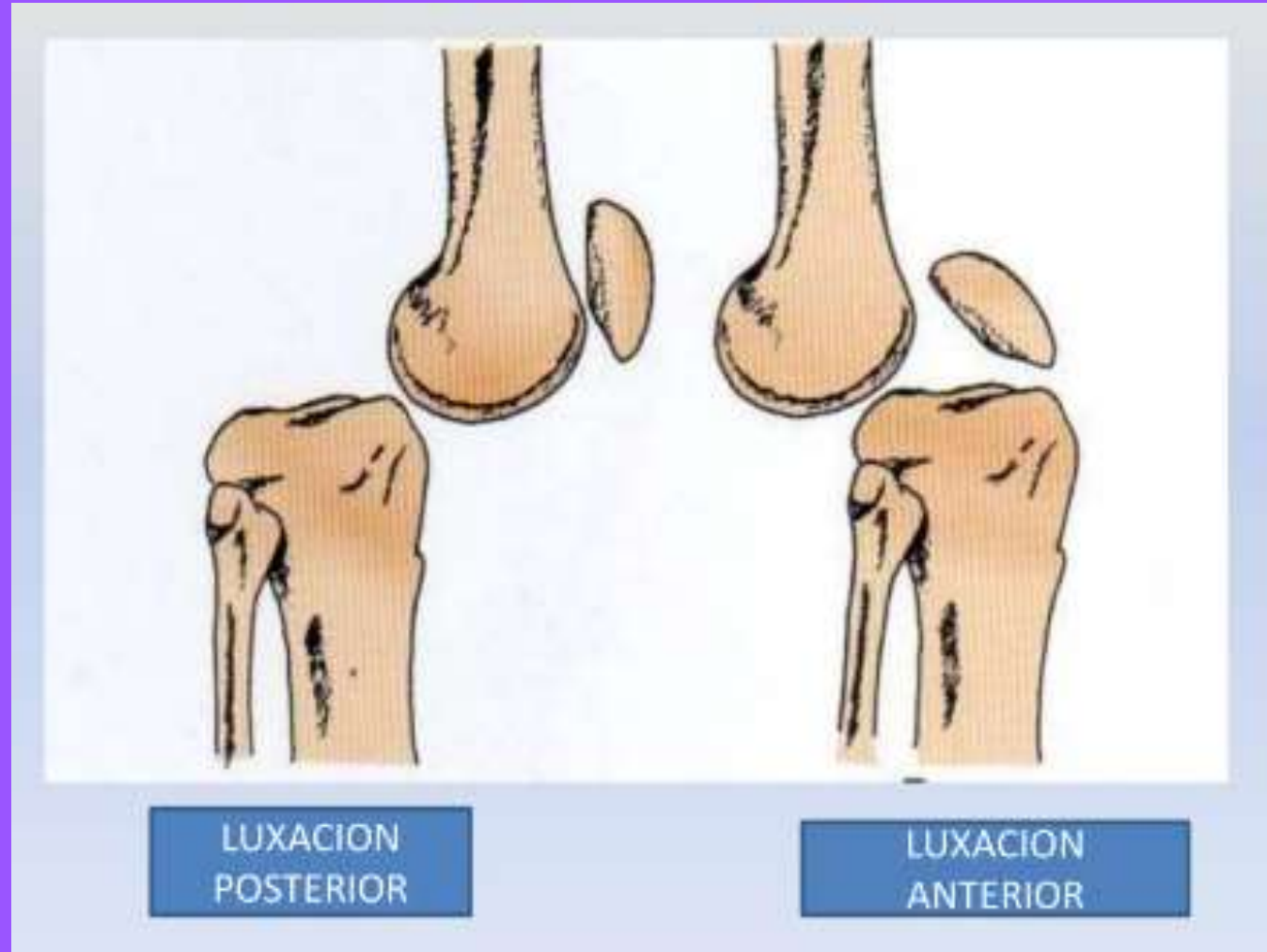


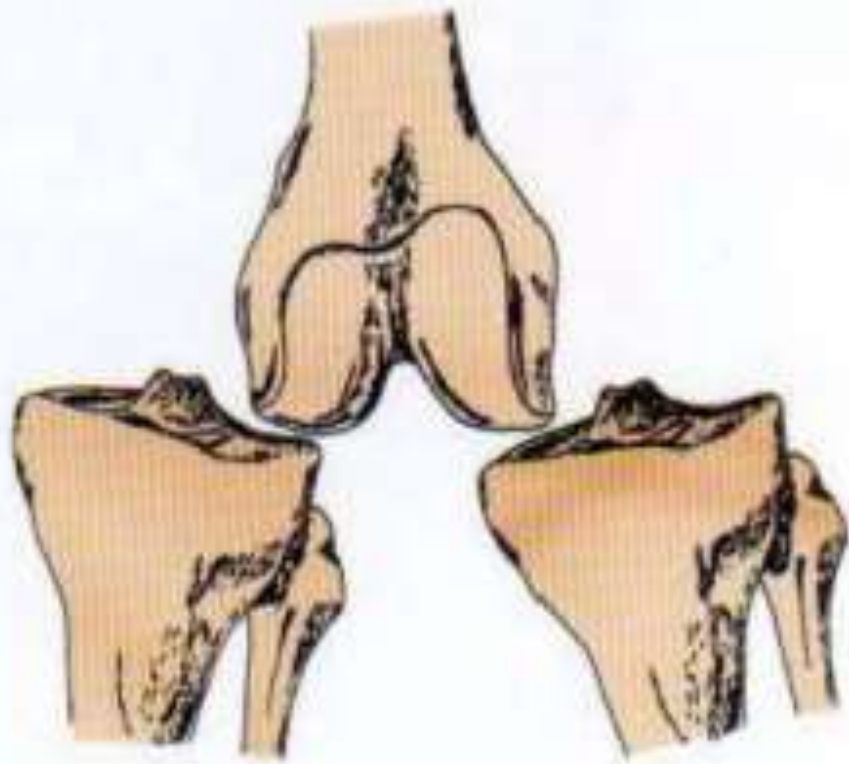
LUXACIÓN DE RODILLA

Es una separación de los extremos articulares de femur y tibia, siempre consecuencia de un traumatismo de gran energía

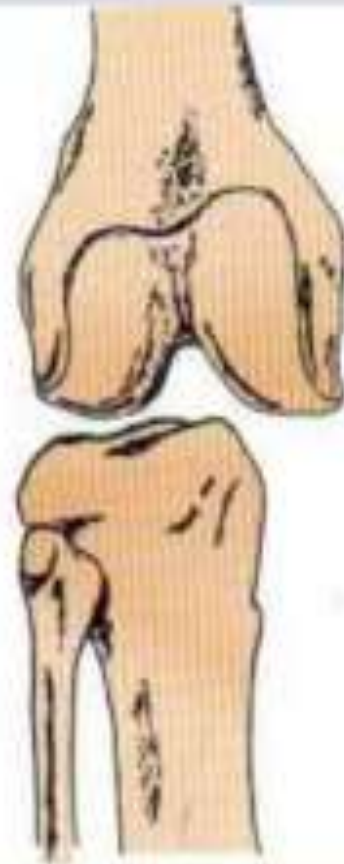

LUXACIÓN DE RODILLA





LUXACION MEDIAL
LATERAL



LUXACION
ROTATORIA

TIPOS DE LUXACIONES DE RODILLA

LUXACIÓN ANTERIOR

Se desplaza la tibia por encima del femur.

Supone el 40% de las luxaciones se acompaña por rotura de LCP (Ligamento cruzado posterior.)

LUXACIÓN POSTERIOR

Se produce desplazamiento de la tibia por debajo del femur

LUXACIONES MEDIALES Y LATERALES

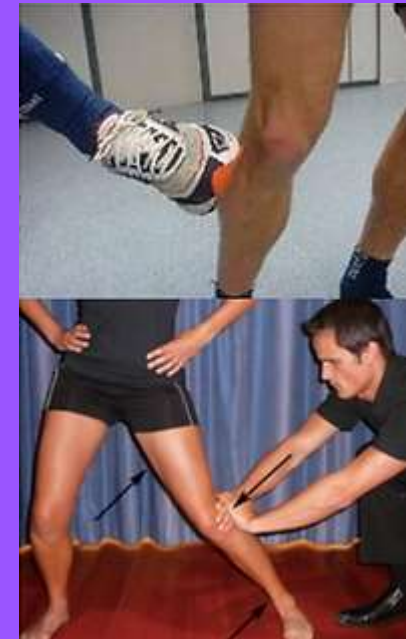Se dañan los ligamentos colaterales y al menos un de los cruzados

LUXACION ROTATORIA

Se produce ruptura de los ligamentos cruzados y un ligamento colateral

MECANISMO DE LESION

- Traumatismo alta velocidad (accidentes) y de baja velocidad (lesiones deportivas) futbol americano, 35% lucha 15% y atletismo 10%.



DIAGNOSTICO

- Historia clínica
- Examen físico
- Radiografía (Confirman la luxación y fracturas asociadas).
- Resonancia Magnética (Evalúa lesiones en ligamentos y tejidos blandos).

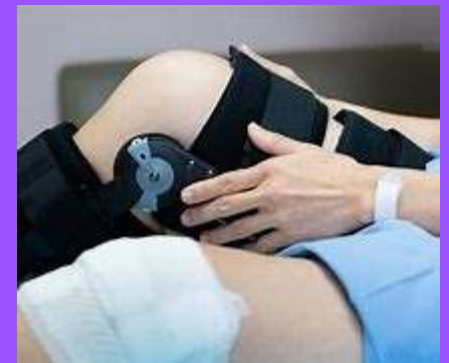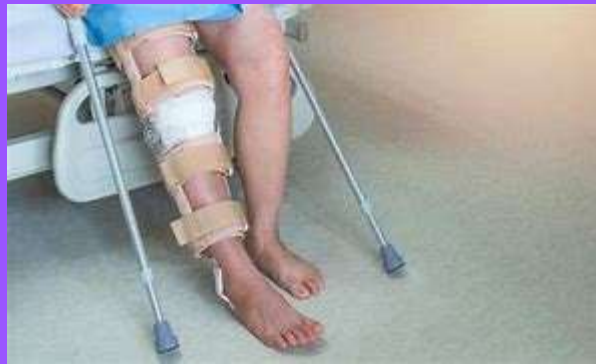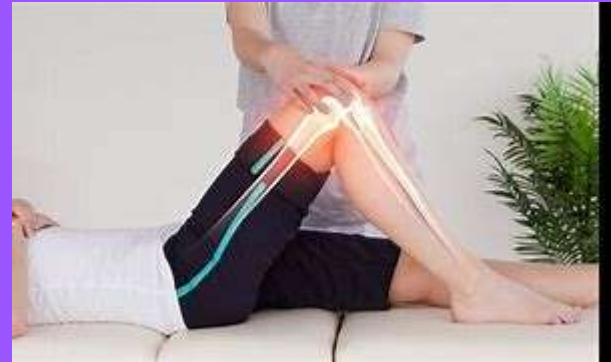TRATAMIENTO

Reducción Inmediata:

- Reposición de la luxación de manera urgente, preferiblemente en el entorno hospitalario.

Inmovilización:

- Uso de férulas o yesos para estabilizar la rodilla tras la reducción.
- QUIRURGICO



¡Gracias!

