



Mi Universidad

Principales patologías en dermatología

Martín Mar Calderón

Principales patologías en dermatología

Primer parcial

Clínicas médicas complementarias

Adriana Bermúdez Avendaño

Medicina Humana

7 semestre

Comitán de Domínguez, Chiapas, a 13 de septiembre del 2024

HERPES SIMPLE



Definición:

Infección producida por el virus del herpes simple (HSV-1 y 2) que afecta piel y mucosas, oral o genital. Se caracteriza por grupos de vesículas que se asientan en una base eritematosa y desaparecen solas sin dejar inmunidad.

Epidemiología

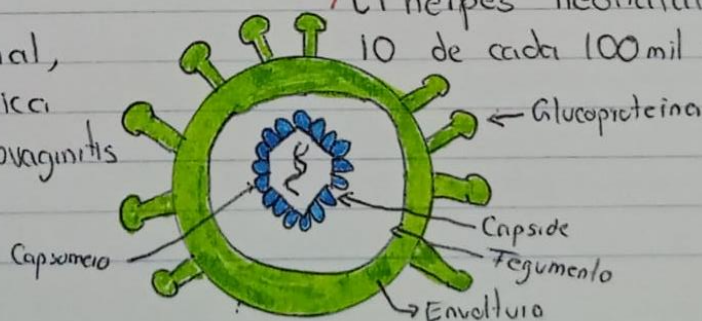
- > El VHS 1 es endémico por el mundo
- > Normalmente afecta en la niñez
- > Prevalencia en 67% de la población de 0-49 años

♂ 50.3% ♀ 49.7%

Clasificación

- Estomatitis: Herpes labial, gingivostomatitis herpética
- Genital: balanitis o vulvovaginitis herpética.

> El herpes neonatal ocurre en 10 de cada 100 mil nacimientos.



DERMATOFITOSIS



Los dermatofitos son hongos que infectan la piel, cabello, y las uñas. que recibe el nombre de tiña.

> Afectación más común

- Tiña del cuero cabelludo
- Tiña de cara ◦ Tiña de la barba
- Tiña inguinal ◦ Tiña corporal
- Tiña de uñas ◦ Tiña de los pies

> Clasificación

- Tricophyllum Rubrum
- Microsporum Canis
- Epidermophyllum Floccosum.

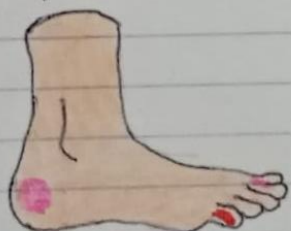> Síntomas

Es variable a la zona afectada, pero se caracteriza por lesión eritematosa, descamativa, pruriginosa, con bordes ligeramente elevados, vesiculosos, regulares circular, la parte central es descamativa y atrófica.



- Anillos superpuestos.

> Transmisión

- Humano - Humano
- Animal - Humano
- Objetos - Humano.



PEDICULOSIS



Parásito artrópodo que produce prurito por su mordedura y movimiento. Se alimenta de sangre y libera una toxina que produce irritación, manifestándose en una mancha purpúrica.

> Capitis

- Parásito de 1-3 mm
- Salta de cabeza a cabeza para infectar
- Se encuentra adherido al cuero cabelludo

> Corporis

- Más grande que el anterior
- Transmisor de tifus exantemático
- **No** vive en la piel, sino en la ropa
- Provoca pequeñas maculo-pápulas

> Tipos

- Pediculosis capitis
- Pediculosis corporis
- Pediculosis Pubis (ladillas)

> Pubis

- Se transmite por contacto sexual
- Provoca manchas máculas cerúleas

> Síntomas generales

- Prurito
- Papulas rojas
- Infección secundaria
- Excoriación
- Excema
- Costras hemáticas
- Hiperinsensibilidad

CÁNCER DE PIEL



"Mayor factor de riesgo de cáncer cutáneo es la exposición a la luz del sol"

> Carcinoma basocelular

- Carcinoma basocelular 74%
- Carcinoma epidermoide 14%
- Melanoma maligno 3%

> Factor de riesgo

- Exposición solar crónica
- Países tropicales
- Exposición solar desde la infancia
- Cámaras de bronceado
- Fenotipo I y II: piel que se quemara con sol y pelo claro

> Epidemiología

- Todos grupos de edad y sexo
- Más FCTE en adultos > 50 años

> Clínica

Pápula rosada de brillo perlado de crecimiento progresivo, que puede ulcerarse y sangrar. Suele contener telangiectasias; aparece en cabeza, cuello, extremidades sup. y tronco.

- Nodular
- Superficial
- Morfeiforme
- Pigmentado

> Diagnóstico

- Clínico
- Biopsia
- RM

> Tratamiento

- Extirpación quirúrgica: Cirugía de Mohs
- Curetaje @ Electrodesecación y radioterapia
- Riesgo alto: Nariz
- Riesgo medio: Mentón, mentón, cuello, cabello

DERMATITIS ATOPICA (ECCEMAS)

El eccema es un patrón clinicopatológico de inflamación cutánea debido a múltiples etiologías.

> Eccema agudo: Eritema, edema prurito y exudación, puede haber ampollas en el contacto

> Eccema subagudo: Lesiones descamativas y descamación

> Eccema crónico: Liquefacción, grietas, fisuras. Síntomas a respuesta de rascado

→ Fase aguda: Predominan lesiones

"Líquidas" (Exudativas) como histológicamente.

→ Fase crónica: Prevalecen las "Secas"

con hiperqueratosis y liquesfacción.

> Tratamiento: Cremas, pomadas y ungüentos

> Clasificación:

- Eccemas de contacto: alérgicos/irritativos
- Eccema atópico
- Otras eccemas.

1) Eccema alérgico: Mediada por hipersensibilidad tipo IV, frente a agentes extraños más frecuente en el dorso de las manos

- Níquel
- Cromo
- Otros

2) Eccema irritativo: ⊕ FCTE; reacción inflamatoria no inmunológica, puede ocurrir al primer contacto

3) Eccema atópico: "Neurodermatitis" y eccema del lactante; 3-20% población