

**Universidad Del Sureste
Campus Comitán
Medicina Humana**

**Alumno: Alex Peña Xochitiotzi
Grado: 7° ; Grupo "B"**

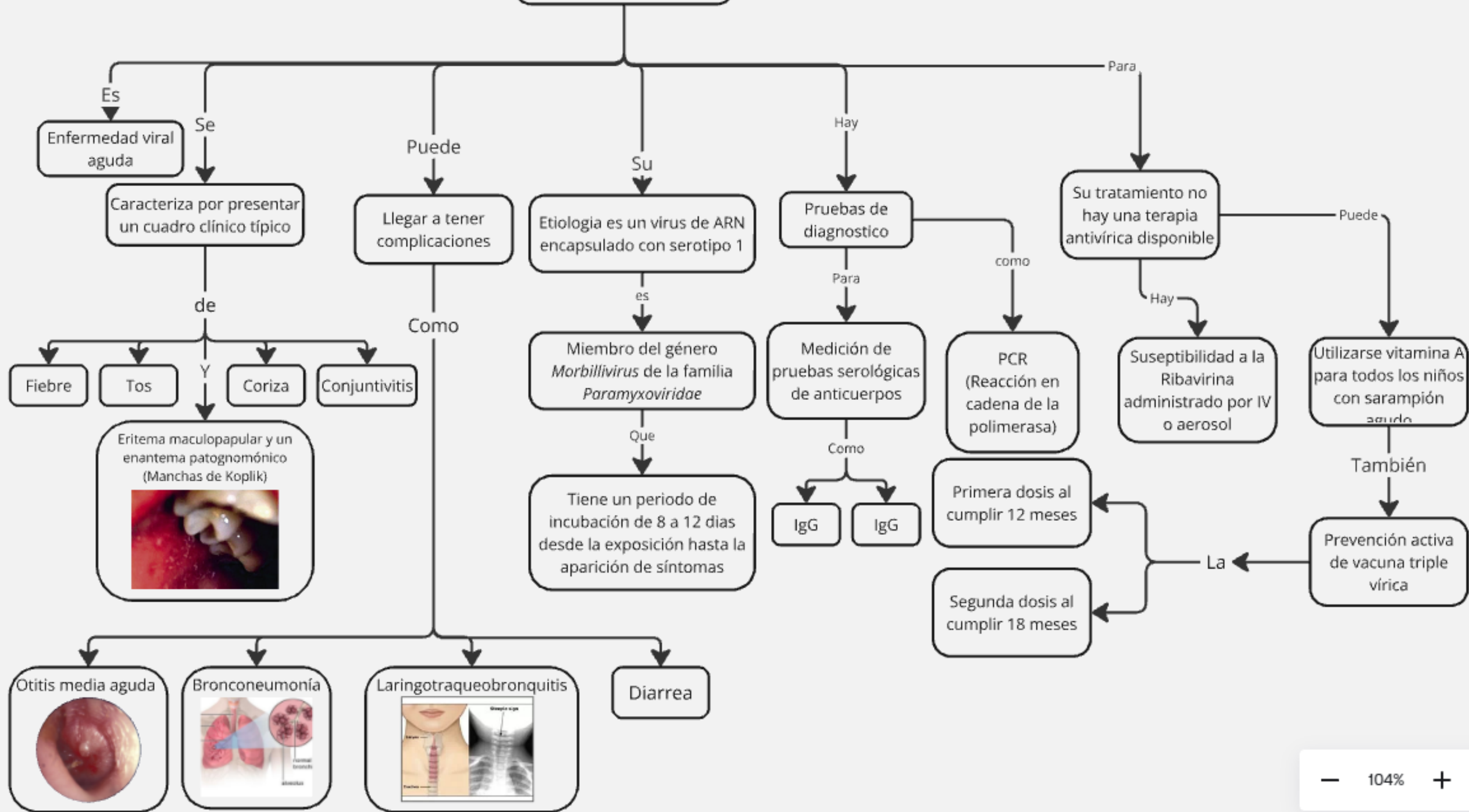
Mapas conceptuales

Profe: Dr. Miguel de Jesús García Castillo

Clínicas pediátricas

PASIÓN POR EDUCAR

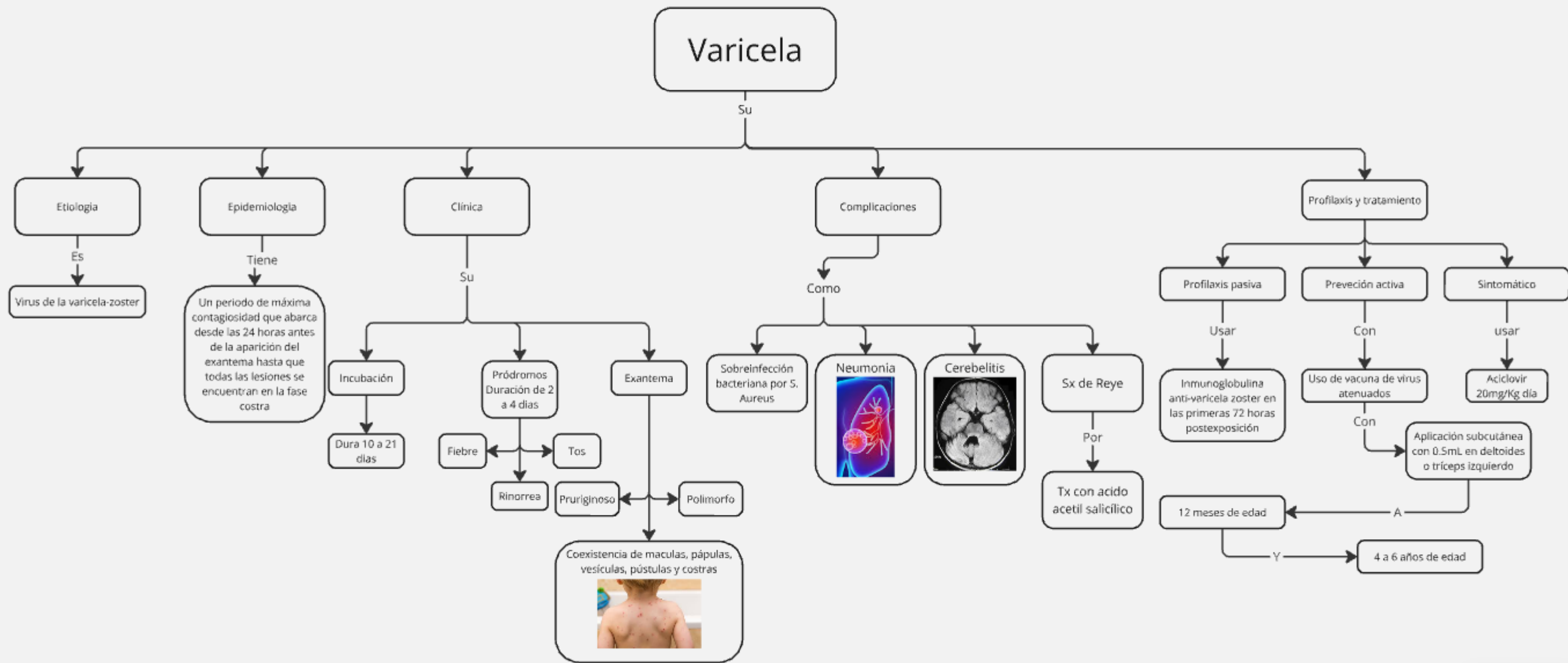
Sarampión



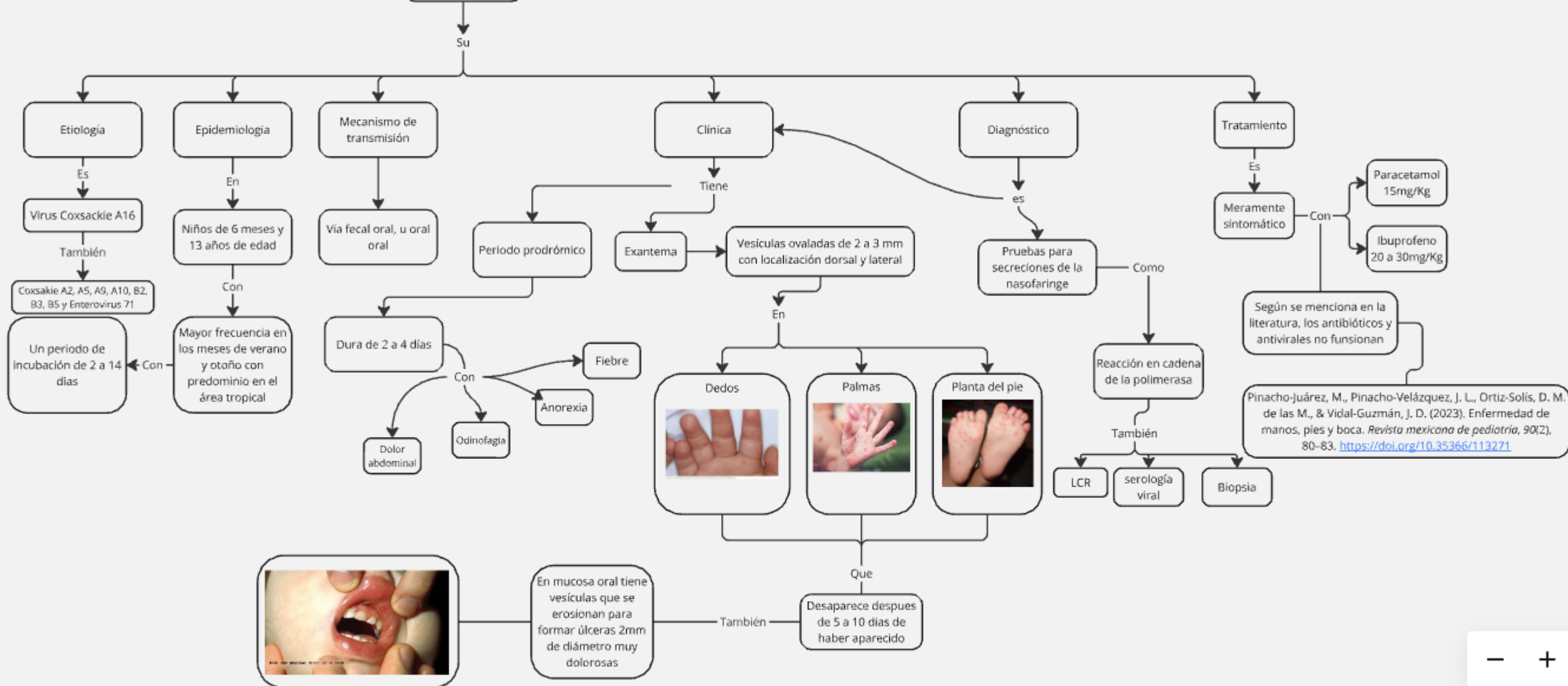
Navigation icons: mouse cursor, undo, redo.

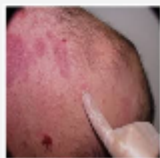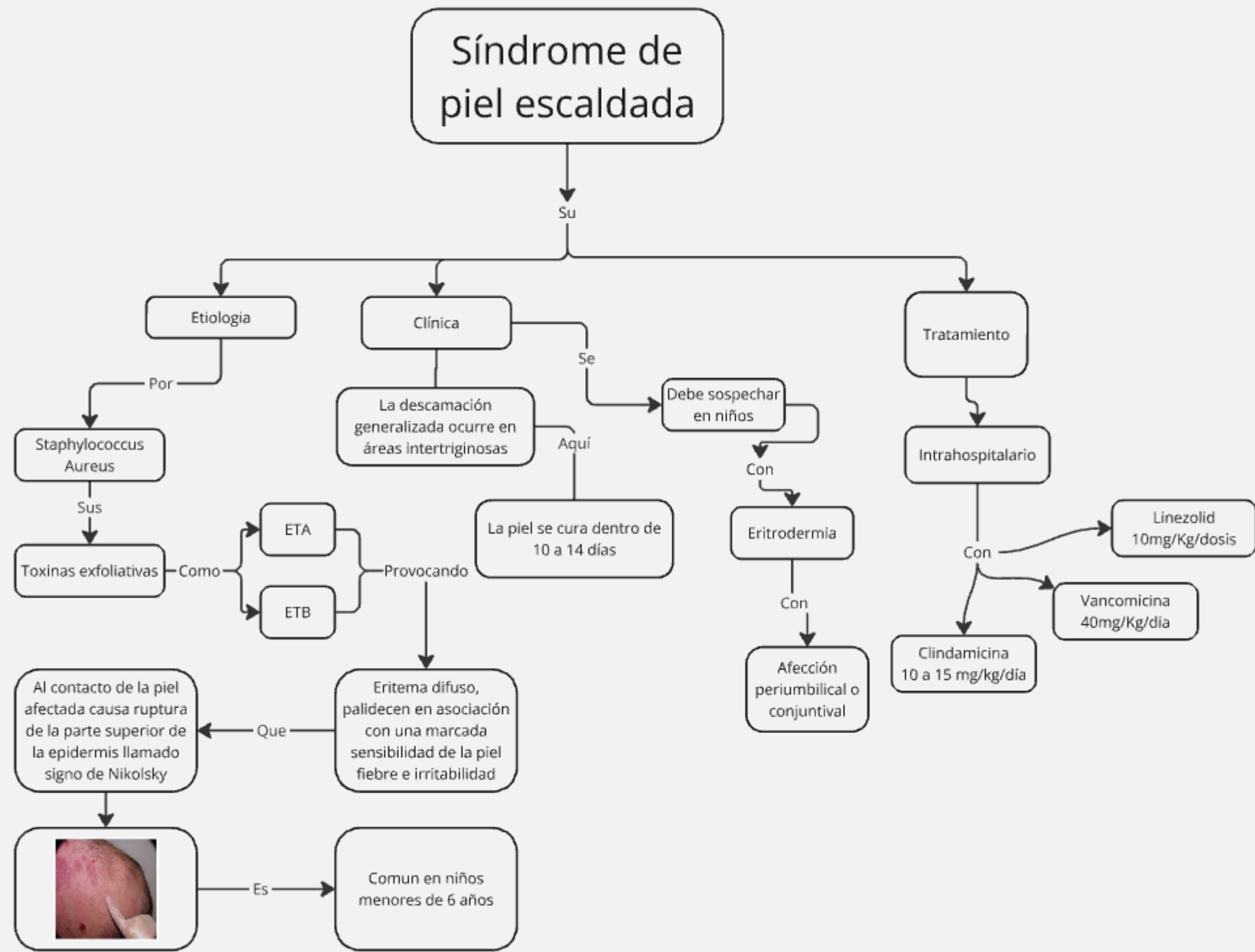
Grid icon.

Varicela

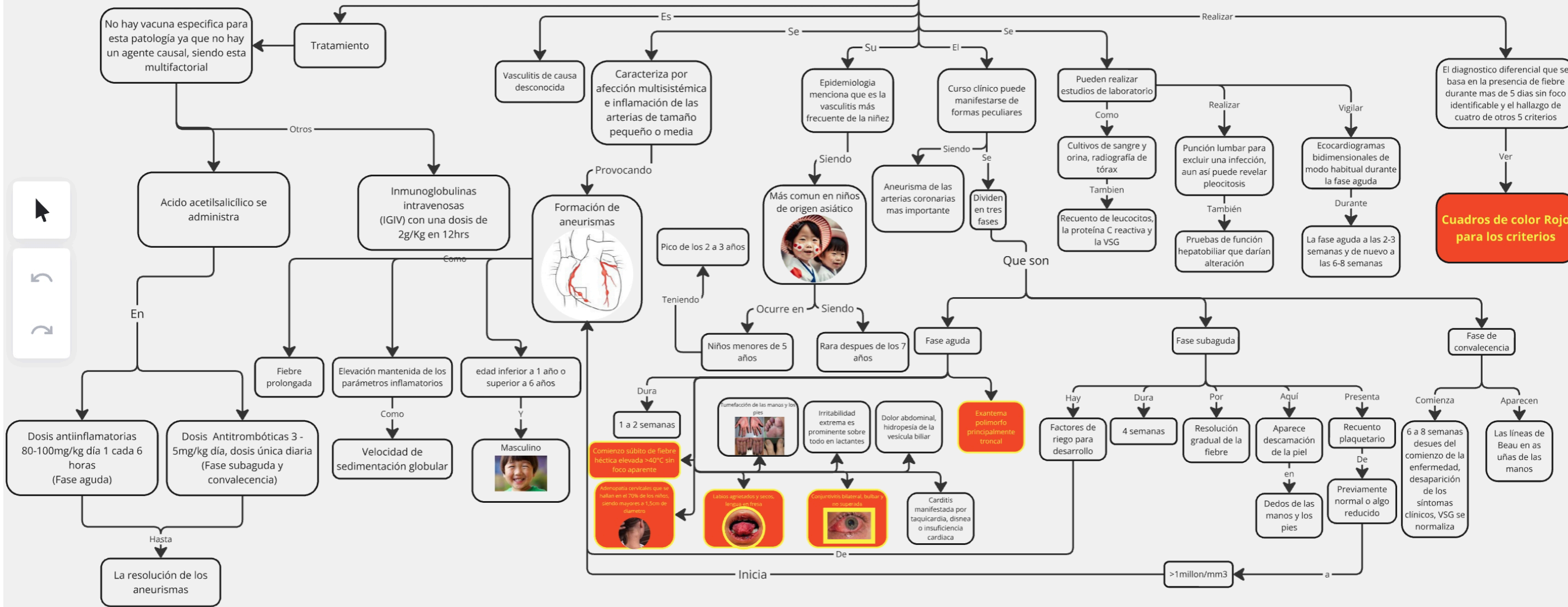


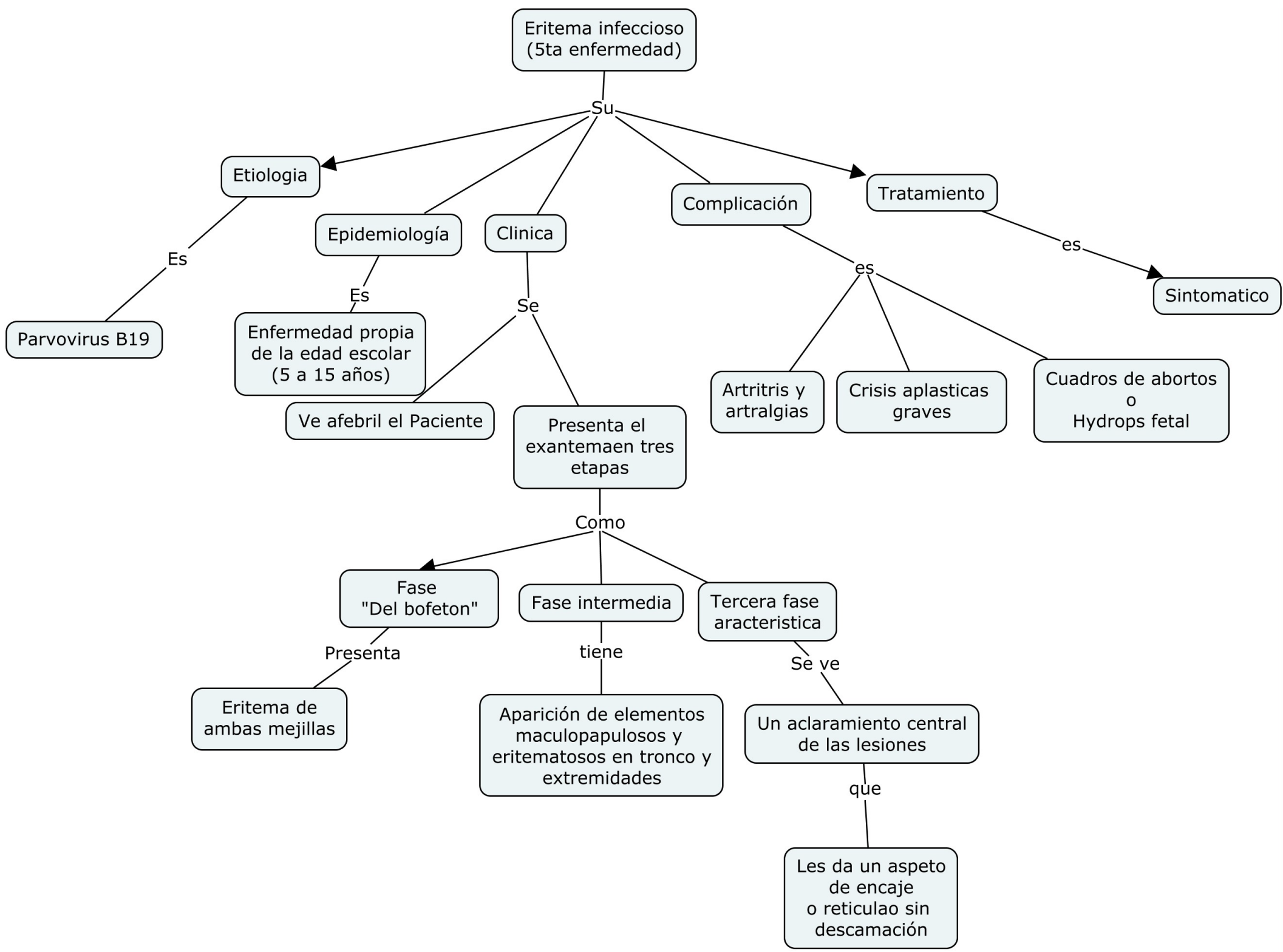
Sx de Mano Pie Boca

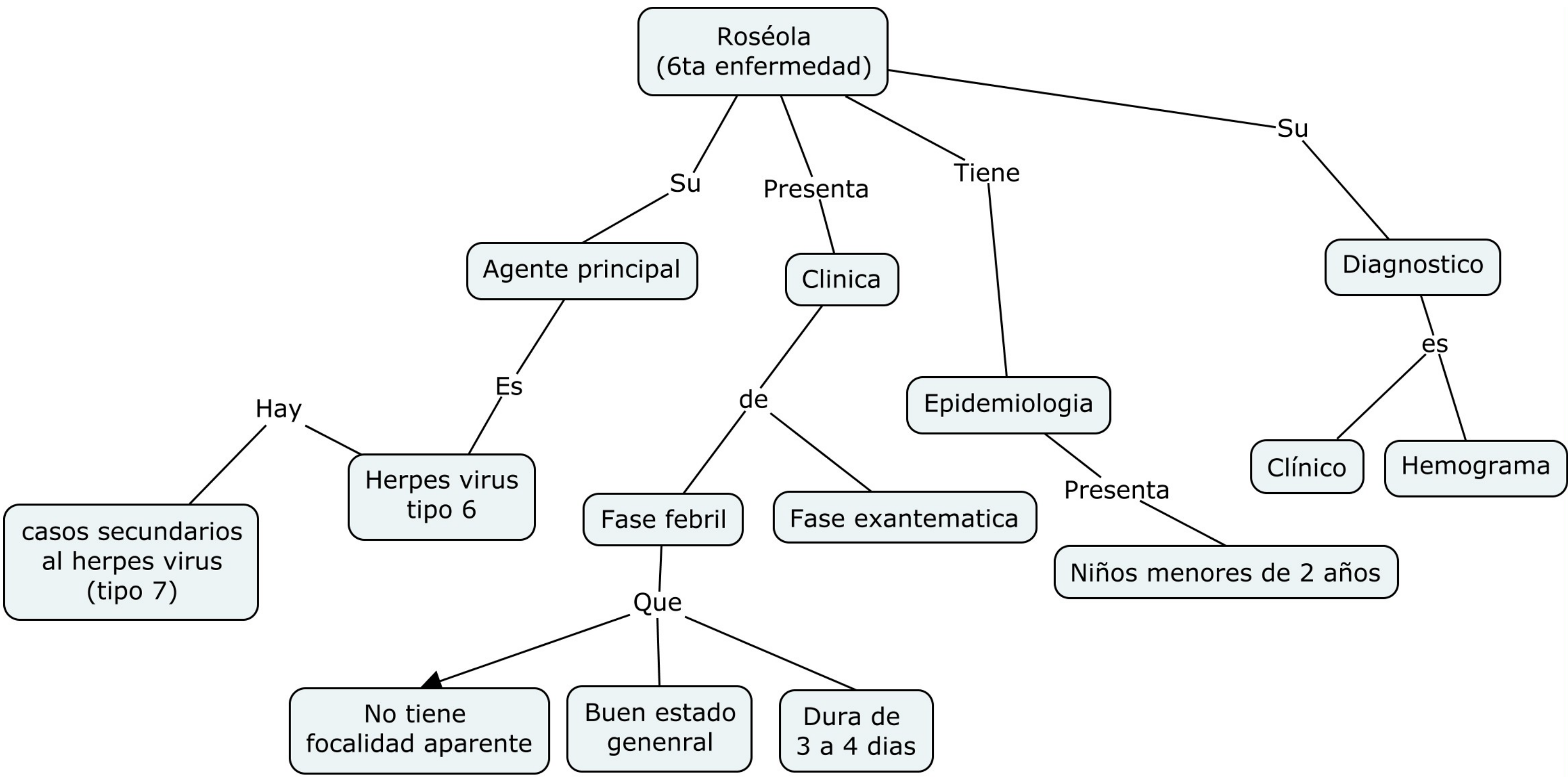


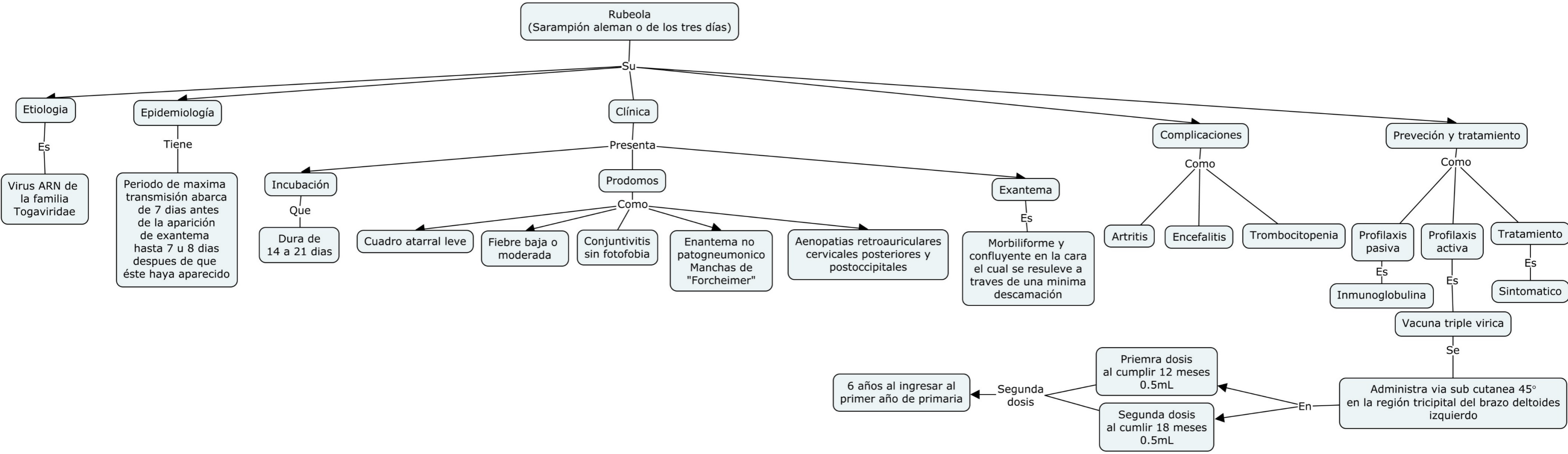


Enfermedad de Kawasaki









Rubeola
(Sarampión alemán o de los tres días)

Su

Etiología

Epidemiología

Clínica

Complicaciones

Prevención y tratamiento

Virus ARN de la familia
Togaviridae

Periodo de maxima transmision abarca de 7 dias antes de la aparición de exantema hasta 7 u 8 dias despues de que éste haya aparecido

Incubación

Dura de 14 a 21 dias

Prodomos

Cuadro atarral leve

Fiebre baja o moderada

Conjuntivitis sin fotofobia

Enantema no patogneumonico
Manchas de "Forcheimer"

Aenopatas retroauriculares cervicales posteriores y postoccipitales

Exantema

Morbiliforme y confluyente en la cara el cual se resuleve a traves de una minima descamación

Artritis

Encefalitis

Trombocitopenia

Profilaxis pasiva

Inmunoglobulina

Profilaxis activa

Vacuna triple virica

Tratamiento

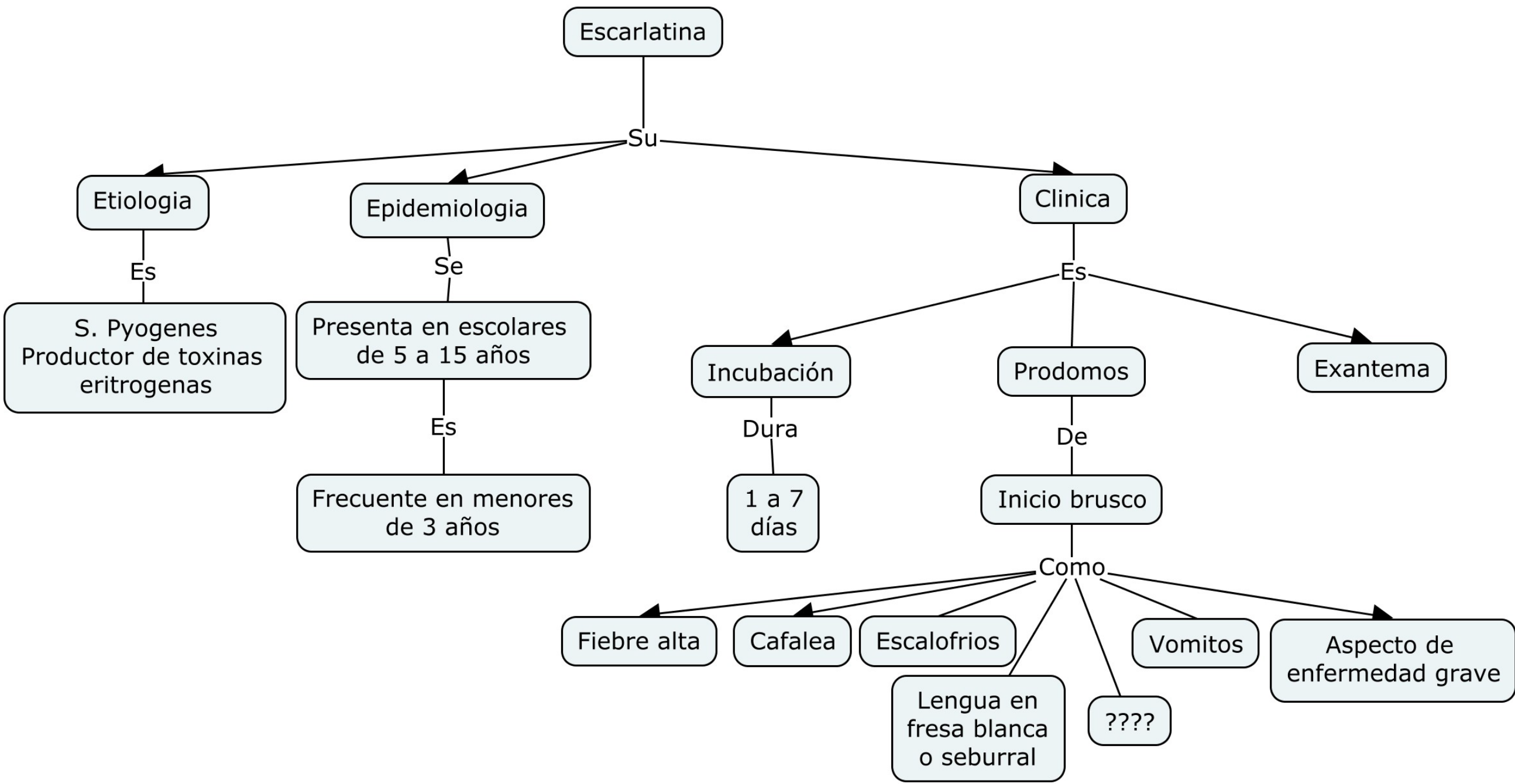
Sintomatico

6 años al ingresar al primer año de primaria

Priemra dosis al cumplir 12 meses 0.5mL

Segunda dosis al cumlir 18 meses 0.5mL

Administra via sub cutanea 45° en la región tricipital del brazo deltoides izquierdo



Bibliografías

Gil Sáenz, F.J., Herranz Aguirre, M., Durán Urdániz, G., Zanduetta Pascual, L., Gimeno Ballester, J., & Bernaola Iturbe, E.. (2014). Clindamicina como terapia adyuvante en el síndrome de piel escaldada estafilocócica. *Anales del Sistema Sanitario de Navarra*, 37(3), 449-453. <https://dx.doi.org/10.4321/S1137-66272014000300017>

Pinacho-Juárez, M., Pinacho-Velázquez, J. L., Ortiz-Solís, D. M. de las M., & Vidal-Guzmán, J. D. (2023). Enfermedad de manos, pies y boca. *Revista mexicana de pediatría*, 90(2), 80–83. <https://doi.org/10.35366/113271>