



Universidad Del Sureste
Licenciatura en Medicina Humana

Nicole Yuliveth García Guzmán

Dr Miguel Garcia

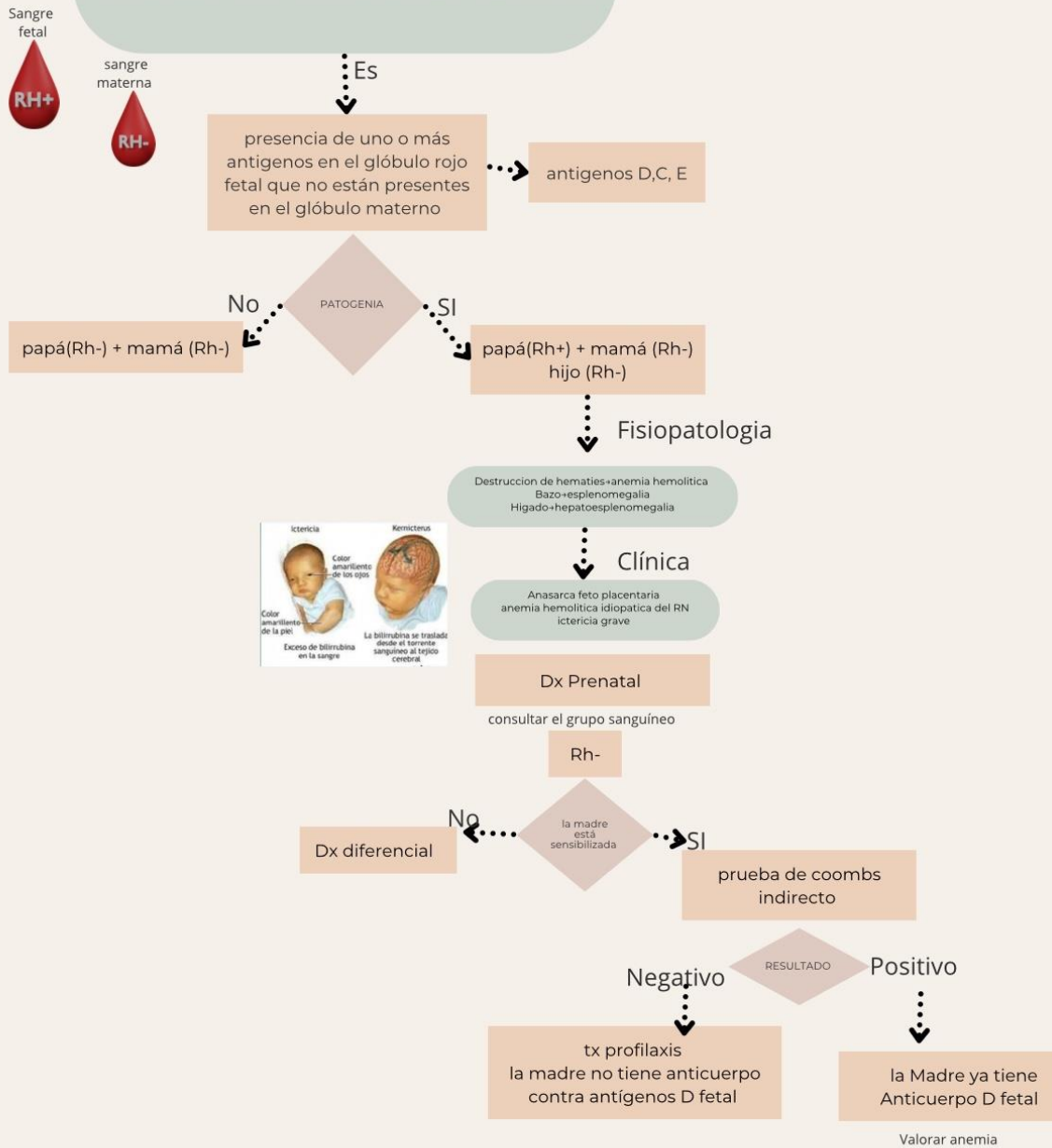
Clínica de pediatría

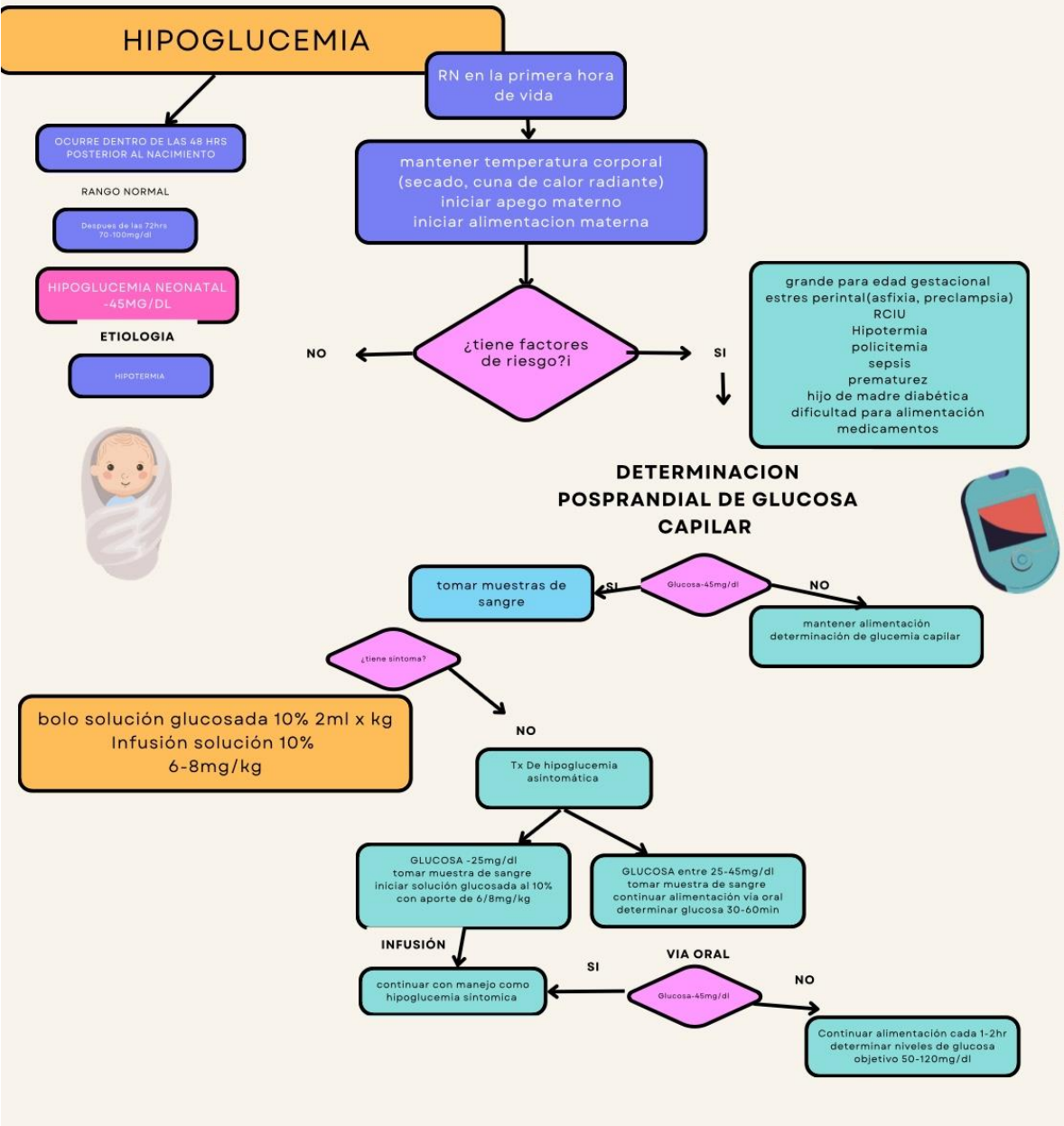
Séptimo semestre

Grupo: "B"

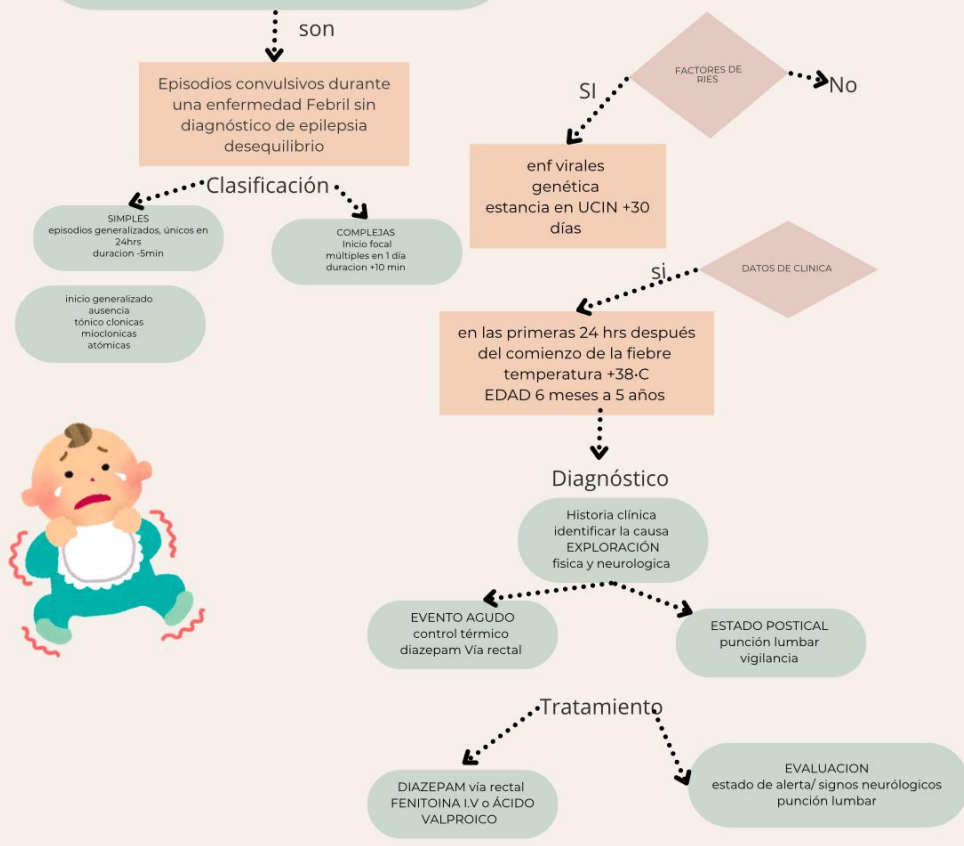
Comitán de Domínguez Chiapas 17 de diciembre de 2024.

INCOMPATIBILIDAD RH





CRISIS convulsivas febriles



CARDIOPATIAS CONGÉNITAS

Malformación cardíaca o de sus grandes vasos presentes al nacimiento y que se originan en la primeras SDG

Son

NO
CIANOGENAS

CIANOGENAS

cortocircuito derecha a izquierda
sangre mezclada (ventriculo único)

cortocircuito izquierda a derecha

Flujo pulmonar ↓

Flujo pulmonar ↑

Flujo pulmonar ↑

Flujo pulmonar normal

SOBRECARGA
PULMONAR

TETRALOGÍA DE FALLOT

TRANSPOSICIÓN DE
GRANDES VASOS

Comunicación
interventricular

PERSISTENCIA DEL
CONDUCTO ARTERIOSO

coartación aórtica

Estenosis pulmonar
hipertrofia del ventriculo derecho

Soplo pansistólico de la CIV
soplo sistólico
pulsos periféricos ↓

Crecimiento biventricular
Orificio en la pared que separa a
los ventriculos (tabique
interventricular
*soplo pulmonar

Soplo Gibson
pulso periférico amplio

defecto en el desarrollo de las
estructuras vasculares que forman
el arco aórtico, debido a la
disminución del flujo procedente
de la aorta ascendente o a tejido
de proliferación excesivo del cierre
del conducto arterioso

DIAGNOSTICO
RX de tórax
hipo flujo pulmonar
forma de bota
EKG
eje a la derecha
QRS ancho

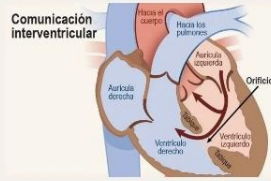
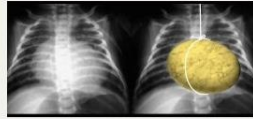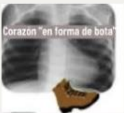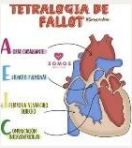
DIAGNOSTICO
RX de tórax
huevo en una cuerda
EKG
eje a la derecha

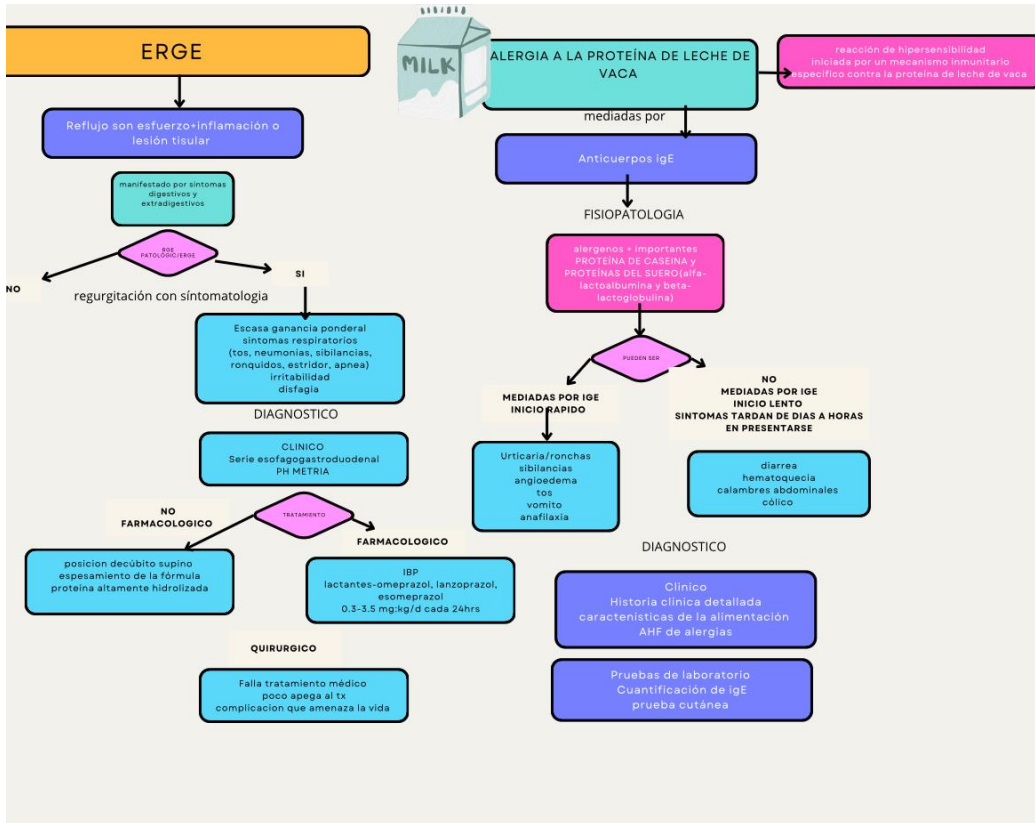
+comun es el membranoso

EKG
hipertrofia de ventriculo
izquierdo

Predomina en hombres
asociada al sx de turner

EKG
hipertrofia del ventriculo
izquierdo
eje a la izquierda





Referencias bibliográficas

Ruiz-García M. Convulsiones febriles. *Acta Pediatr Mex* 2015; 36: 424-42