



**Rojas Velázquez Joan Natael**

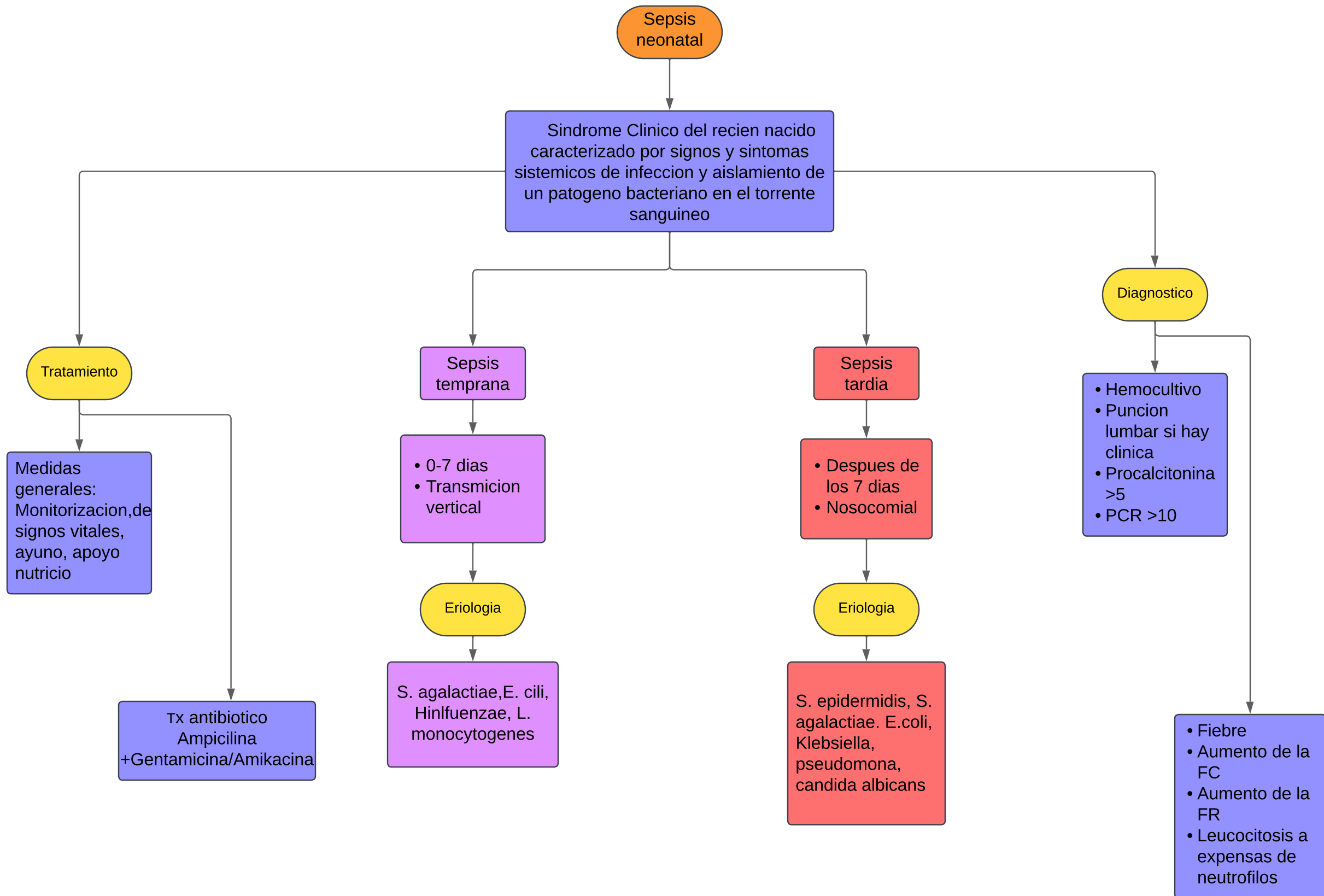
**García Castillo Miguel de Jesús**

**Diagramas de flujo**

**PASIÓN POR EDUCAR**

**Clínica de pediatría**

**7°B**



Encefalopatía hipoxico isquémica

Lesión producida al encéfalo por uno o varios eventos de asfixia ocurridos en un recién nacido con edad gestacional  $\geq 35$  semanas

Tratamiento

- Hipotermia terapéutica 33,5 ° C a 35,0 °
- Fenobarbital 20-40 mg dosis de impregnación
- Eritropoyetina

- Asistencia mecánica a la ventilación

Buen tono?  
Respuesta motora?  
Convulsiones?

Etiología

- Asfixia
- Insuficiencia respiratoria
- Alteración en el transporte de O<sub>2</sub>

Diagnóstico

- Acidosis en muestra de sangre de cordón. ■
- Apgar  $\leq 3$  a los 5 minutos. ■
- Alteraciones en la exploración neurológica principalmente en el tono muscular y estado de alerta. ■
- Afectación en otros órganos o sistemas.

- Ultrasonografía craneal
- Ultrasonido Doppler
- Electroencefalograma

