Rojas Velázquez Joan Natael

Flores Gutiérrez Erick Antonio

Mapas Conceptuales

Clínicas Quirúrgicas Complementarias

7°B

Comitán de Domínguez Chiapas a 11 de octubre de 2024

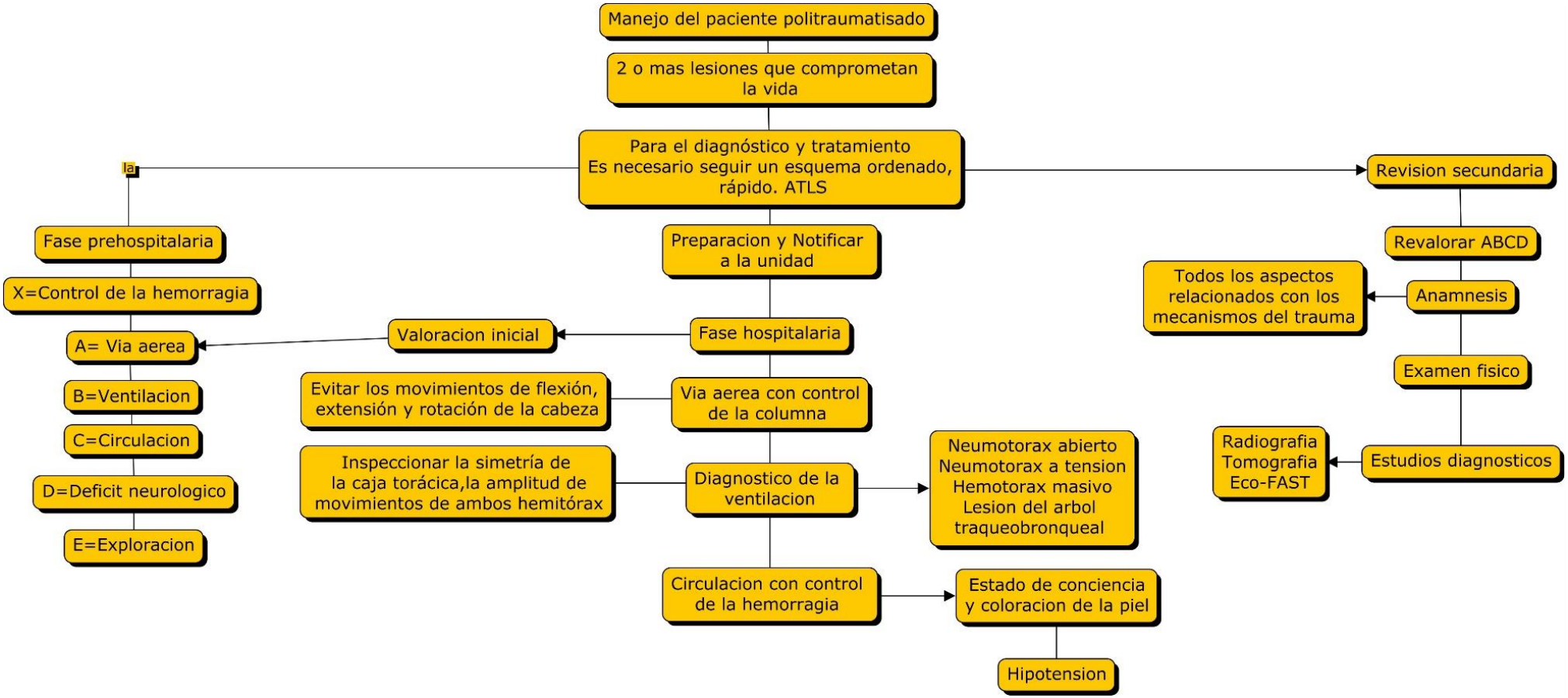
Manejo del paciente politraumatisado
2 o mas lesiones que comprometan la vida
Para el diagnóstico y tratamiento
Es necesario seguir un esquema ordenado, rápido. ATLS
la
Fase prehospitalaria
X=Control de la hemorragia
A= Via aerea
B=Ventilacion
C=Circulacion
D=Deficit neurologico
E=Exploracion
Valoracion inicial
Preparacion y Notificar a la unidad
Fase hospitalaria
Evitar los movimientos de flexión, extensión y rotación de la cabeza
Via aerea con control de la columna
Inspeccionar la simetría de la caja torácica,la amplitud de movimientos de ambos hemitórax
Diagnostico de la ventilacion
Neumotorax abierto
Neumotorax a tension
Hemotorax masivo
Lesion del arbol traqueobronqueal
Circulacion con control de la hemorragia
Estado de conciencia y coloracion de la piel
Hipotension
Revision secundaria
Revalorar ABCD
Anamnesis
Todos los aspectos relacionados con los mecanismos del trauma
Examen fisico
Estudios diagnosticos
Radiografia
Tomografia
Eco-FAST

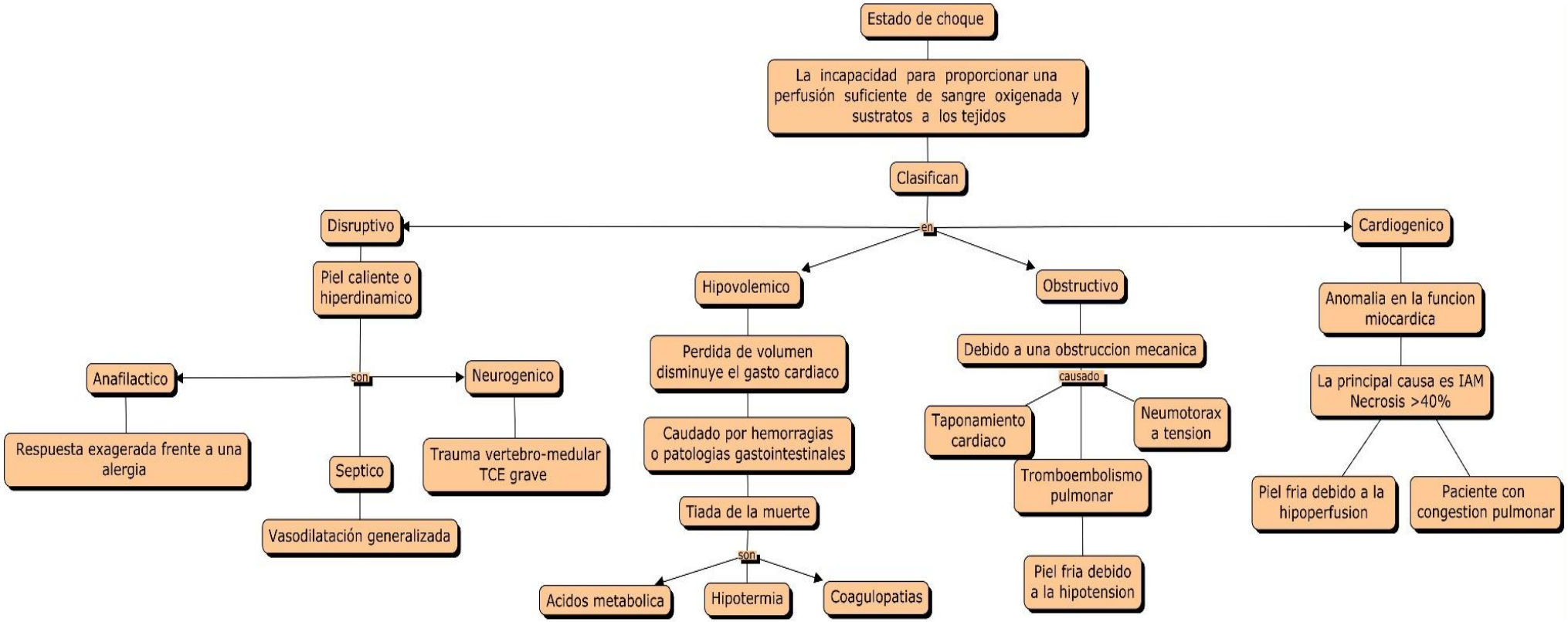
Estado de choque
La incapacidad para proporcionar una perfusión suficiente de sangre oxigenada y sustratos a los tejidos
Clasifican
en
Disruptivo
Piel caliente o hiperdinamico
son
Anafilactico
Respuesta exagerada frente a una alergia
Septico
Vasodilatación generalizada
Neurogenico
Trauma vertebro-medular TCE grave
Hipovolemico
Perdida de volumen disminuye el gasto cardiaco
Caudado por hemorragias o patologias gastointestinales
Tiada de la muerte
son
Acidos metabolica
Hipotermia
Coagulopatias
Obstructivo
Debido a una obstruccion mecanica
causado
Taponamiento cardiaco
Tromboembolismo pulmonar
Neumotorax a tension
Piel fria debido a la hipotension
Cardiogenico
Anomalia en la funcion miocardica
La principal causa es IAM Necrosis >40%
Piel fria debido a la hipoperfusion
Paciente con congestion pulmonar

Traumatismo Craneo Encefalico
Cualquier impacto de alta intensidad que afecta las estructuras craneales
Pacientes de riesgo medio
Pcientes de risgo grave
Pciente de riesgo bajo
Lesiones craneales
son
Hematoma epidural
Hematoma subdural
Entre el craneo y duramadre
hemorragia venosa causada por la rotura de las venas
es
Hemorragia por debajo de la duramdre
Ruptura de la arteria meningea media
Con forma de balon de futbol americano
El px llega con dterioro cognitivo
Realizar TAC para detrminar el Dx
Periodo de lucides
Hematoma intraparenquimatoso
Lesiones necroticohemorrágicas intraparenquimatosas traumáticas
Puede o no acompañarse de perdida de la conciencia

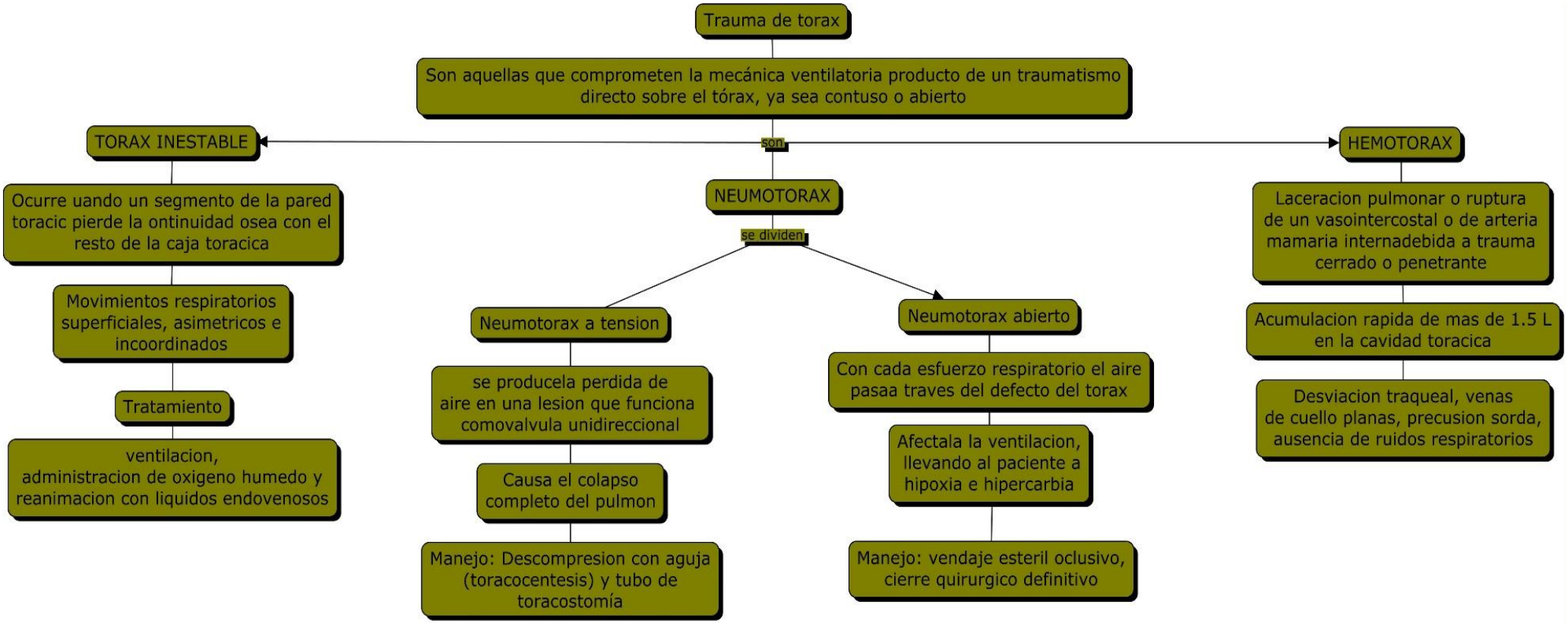
Trauma de torax
Son aquellas que comprometen la mecánica ventilatoria producto de un traumatismo directo sobre el tórax, ya sea contuso o abierto
son
TORAX INESTABLE
Ocurre uando un segmento de la pared toracic pierde la ontinuidad osea con el resto de la caja toracica
Movimientos respiratorios superficiales, asimetricos e incoordinados
Tratamiento
ventilacion, administracion de oxigeno humedo y reanimacion con liquidos endovenosos
NEUMOTORAX
se dividen
Neumotorax a tension
se producela perdida de aire en una lesion que funciona comovalvula unidireccional
Causa el colapso completo del pulmon
Manejo: Descompresion con aguja (toracocentesis) y tubo de toracostomía
Neumotorax abierto
Con cada esfuerzo respiratorio el aire pasaa traves del defecto del torax
Afectala la ventilacion, llevando al paciente a hipoxia e hipercarbia
Manejo: vendaje esteril oclusivo, cierre quirurgico definitivo
HEMOTORAX
Laceracion pulmonar o ruptura de un vasointercostal o de arteria mamaria internadebida a trauma cerrado o penetrante
Acumulacion rapida de mas de 1.5 L en la cavidad toracica
Desviacion traqueal, venas de cuello planas, precusion sorda, ausencia de ruidos respiratorios

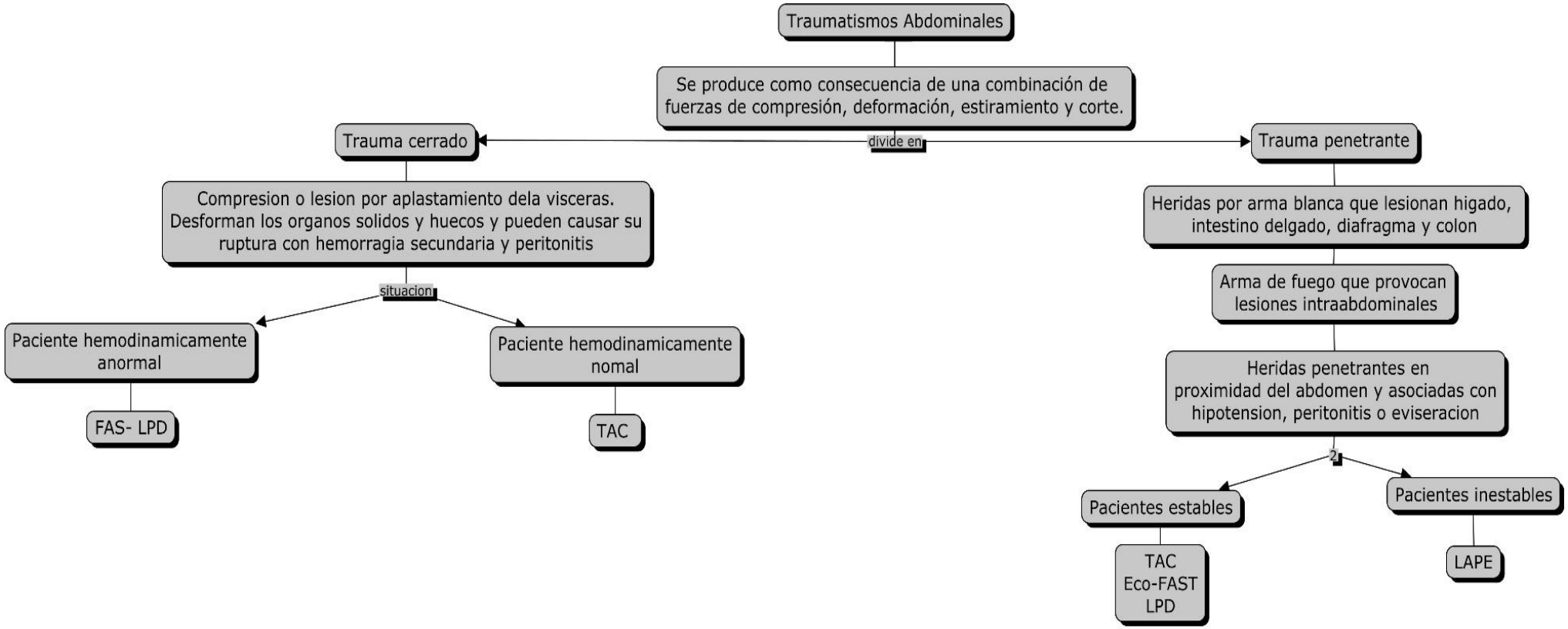
Traumatismos Abdominales
Se produce como consecuencia de una combinación de fuerzas de compresión, deformación, estiramiento y corte.
divide en
Trauma cerrado
Compresion o lesion por aplastamiento dela visceras. Desforman los organos solidos y huecos y pueden causar su ruptura con hemorragia secundaria y peritonitis
situacion
Paciente hemodinamicamente anormal
FAS- LPD
Paciente hemodinamicamente nomal
TAC
Trauma penetrante
Heridas por arma blanca que lesionan higado, intestino delgado, diafragma y colon
Arma de fuego que provocan lesiones intraabdominales
Heridas penetrantes en proximidad del abdomen y asociadas con hipotension, peritonitis o eviseracion
?
Pacientes estables
TAC
Eco-FAST
LPD
Pacientes inestables
LAPE