

**Universidad del sureste  
Campus Comitán**

**Licenciatura en Medicina Humana**

**Tema: Flashcards De Fracturas**

**Docente: Dr. Flores Gutiérrez Erick  
Antonio**

**Alumno: Iván Alonso López López**

PASIÓN POR EDUCAR

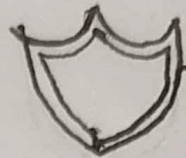**Grado: Séptimo semestre**

**Grupo "B"**

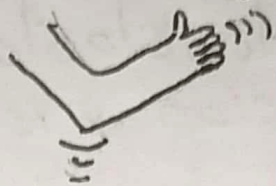**Materia: Clínicas Quirúrgicas  
Complementarias**

# ANATOMIA ÓSEA




Axial → Función de protección



Apudicular → Movilidad



Conformado por:

- Hueso 
- Cartilago 
- Tej. Conectivo denso 

Compuesto por:

- 26 huesos vertebrales (33 en pediátricos)
- 8 huesos craneales
- 14 huesos en cara
- 8 huesos en oído
- 1 hueso hioides
- 25 huesos en tórax
- 64 en miembros sup.
- 62 en miembros inf.

Cartilago → Colágeno tipo 2

Hueso → Colágeno tipo 1

Funciones

- Soñten a tej. blandos
- Protección a organos
- Movilidad
- Homeostasis mineral (Calcio y fosforo)
- Producción de cel. Sangüíneas (Hematopoyesis)
- Almacenamiento de triglicéridos

Estructura ósea

- Epifisis
- Metafisis
- Diafisis
- Cartilago articular
- Periostio
- Endostio
- Cavidad medular

Cel. osteogénica

Se encuentra a lo largo del endostio y es de mantenimiento

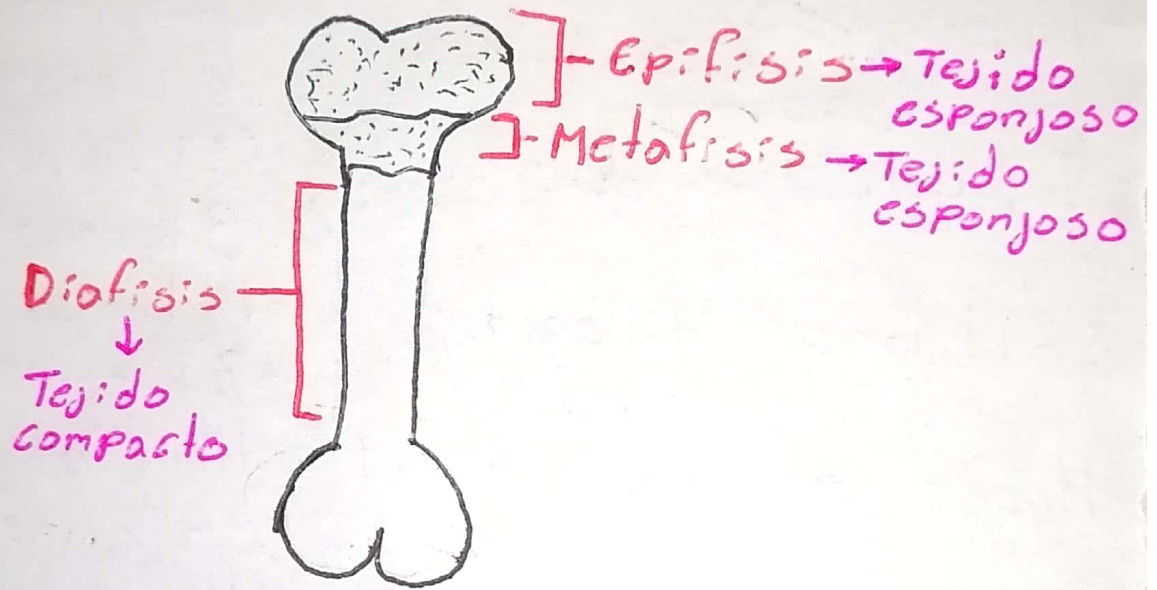
Cel. Ostiocitos

intercambian nutrientes y prod. metabólico sangre.

+2

# Cel. Osteoclastos

- Resorción y remodelación ósea





# QUEMADURAS


Es la aplicación de energía Calorica de diferentes intensidades que afecta a los tejidos del cuerpo

## Características

- Escaldadura
- Llamas
- Por contacto
- Por explosiones
- Electricas

## Agentes físicos

- Solidos calientes
- Líquidos calientes
- Frio extremo

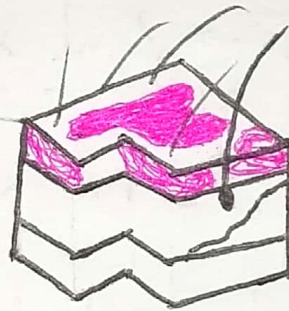
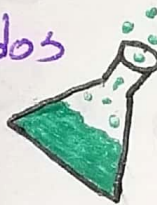


## Profundidad

- Quemadura de 1er grado

## Agentes químicos


- Gasolina y derivados
- Sol. químicas
- Sol. alcalinas



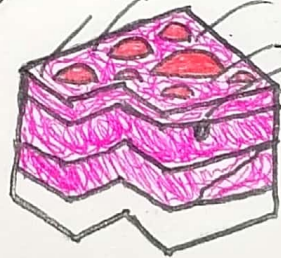
Epidermis

## Agentes electricos

- Descargas electricas
- Agentes radioactivos



- Quemadura 2do grado

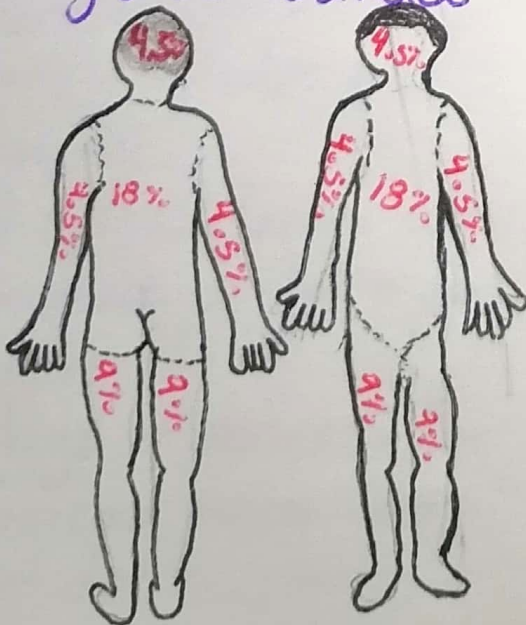


Epidermis

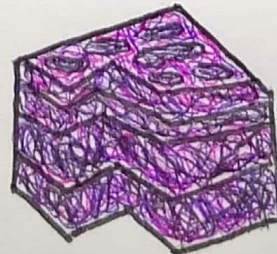
Dermis

## Extensión

- Regla de wallace



- Quemadura 3er grado



Epidermis

Dermis

Tej. subcutáneo


- Musculos

- Hueso


+2



# FRACTURAS




Es la interrupción de la continuidad de una placa fisiaria, ósea o cartilaginosa.

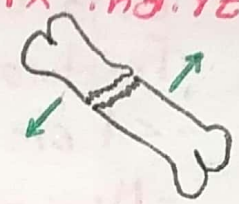


## Signos y Síntomas

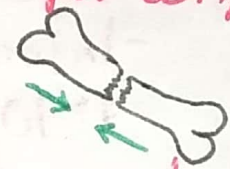
- Tumefacción
- Crepitación
- Dolor a la presión
- Parestesias
- Cambio de coloración
- Hemorragia en fx abierta
- Deformidad



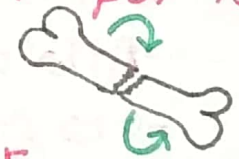## Fx indirectas



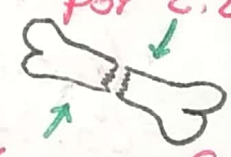
## Fx por compresión




## Fx por torsión



## Fx por cizallamiento



## Fx por flexión



## Según su mecanismo

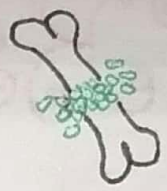
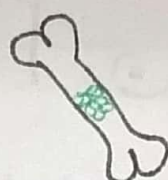
- Patológicas: Por patologías óseas de base ej. Artritis
- Traumatismos
  - Directas: Golpe directo al hueso
  - Indirectas: Golpe que se produce distal a la fractura
- Fatiga o estrés: Por esfuerzos mecánicos repetidos

## Fx según su localización

- Diafisaria: Ocorre en la diafisis del hueso
- Metafisaria: Ocorre en la metafisis del hueso
- Epifisaria: Ocorre en la epifisis del hueso



# Fx según su trazo



Transversa Oblicua Espiral Conminuta Segmentada

## Gustilo y Anderson

- Grado I →
  - Baja energía
  - Fractura de dentro a afuera
  - < 1 cm
  - Mínima contaminación

Tx ATB  
Cefalezina 2 gr  
IV q/8 hrs por 3 días
- Grado II →
  - Baja energía
  - Interior a exterior
  - 1-10 cm
  - Contaminación media

Clindamicina  
900 mg IV q/8 hrs  
por 3 días
- Grado IIIA →
  - Alta energía
  - > 10 cm
  - Cobertura de tejido (Cierre primario)
  - Contaminación alta

Tx ATB  
Ceftriaxona 2gr  
IV D.U
- Grado IIIB →
  - Alta energía
  - Sin cobertura
  - > 10 cm
  - Colgajos o injertos
  - Alta contaminación

Vancomicina 1gr  
IV q/12 hrs por 2 días
- Grado IIIC →
  - Daño vascular

## Fx escapular y humero

### Clavicula

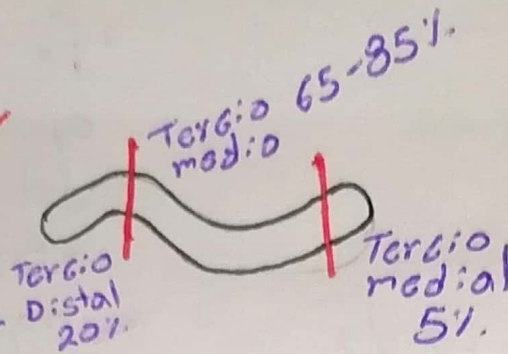
- Generada por traumatismos indirect.
- Caídas sobre la extremidad superior
- +FRECC en miembro superior y cintura escapular
- +FRECC en recién nacidos
- Porción + afectada es el tercio medio

### Dx

- Clínico
- Rx AP y lateral de hombro
- Signo de la tecla

### Tx

- No se recomienda vendaje de Velpeau ni en 8
- Se recomienda Cobestrillo
- Cirugía en caso de desplazamiento o lesión vascular



## Fx de humero

### Proximal

- Fx + FRECC
- +FRECC en >70 a.


### Clínica

- Hematoma de Hennequin (Post a las 48 hrs)
- Clasificación de Neer:

- Fx no desplazada
- <1 cm de espacio interfragmentario
- <45° de angulación
- Riesgo de necrosis vascular

### Tx

- Fx no desplazadas
- Vendaje de Velpeau 2 semanas
- Fx en 2 fragmentos
- Tuberosidades (Troquin o Troquiter)
- Osteosíntesis con tornillo





# Fx de antebrazo

## Fx Cabeza y cuello de radio

- Fx por mecanismo indirecto tras caída de palma de la mano

### Clinicas

- Dolor a la palpación
- Pronosupinación y hemartros

### Complicaciones

- Limitación de la movilidad
- Inestabilidad de codo y antebrazo
- Dolor crónico de la muñeca

### Dx

- Clínico
- Rx AP y lateral de antebrazo

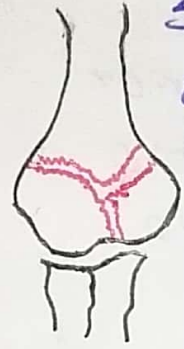### Tx

- Inmovilización en flexión cuando no esta desplazada
- Osteosintesis en fx desplazadas

# Fx de Olécranon

- Fx por tensión en aparato extensor del codo

- Se emplean dos agujas que atraviesan el foco sujetas con un alambre al fragmento distal



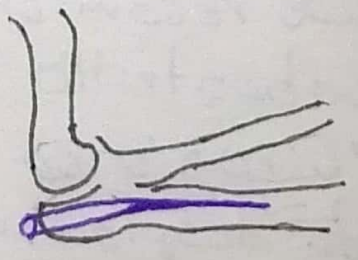
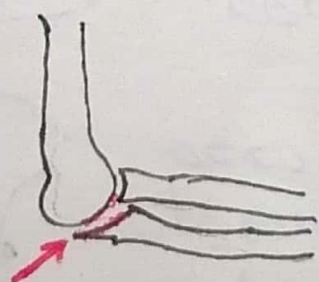
- Complicación + FREC de las fracturas de olécranon.



- Molestia del material de osteosintesis

### Tx

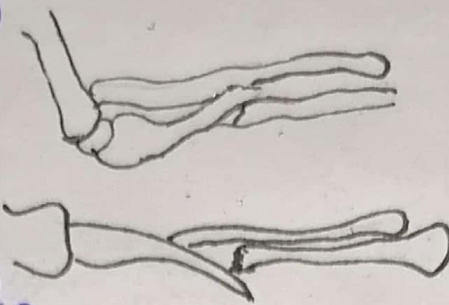
- Extracción del cerclaje
- Rehabilitación precoz para evitar limitación de la movilidad





## Fx de Cubito


- Fx por mecanismo directo (bastonazo)
- Cuando no hay otras estructuras lesionadas y no hay desplazamiento se puede tratar de forma ortopedica



## Dx


- Dolor
- Clínica
- Rx AP y lateral de antebrazo

• Cuando hay desplazamiento (Fx o luxación de Monteggia) se emplea osteosíntesis



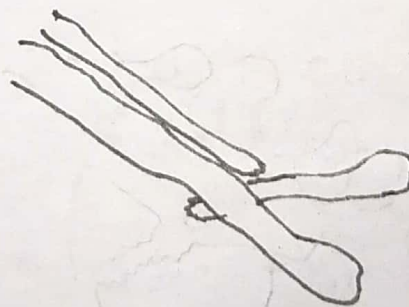
## Tx

Quirurgico tanto Monteggia y Galeazzi



## Fx de Radio

- La fx diafisaria suele asociar luxación de la cabeza cubital (Fx-luxación de Galeazzi)
- La síntesis de la fx reduce también la luxación

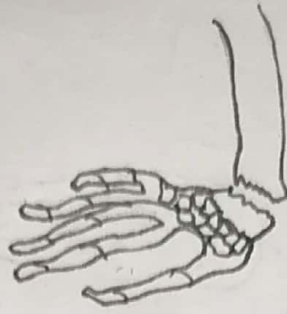

## Dx

- Clínico
- Rx AP y lateral de antebrazo

## Fx de Colles

- Fx distal hacia dorsal-radial-supinación (dorso de tenedor)
- +FRGC en mujeres posmenopausicas



## Complicaciones

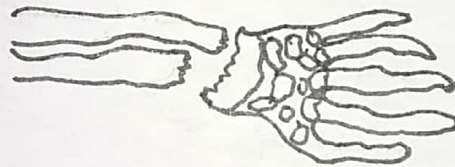
- Lesión del extensor a lo largo del pulgar

## ◦ Dx

- Clínico
- Dolor
- Deformidad
- Rx lateral de extremidad distal

## Fx de Goyrand-Smith

- Fx distal hacia volar (Pala de jardinero o Colles)



## Fx de Rhea-Barton

- Fx marginal de radio distal
- Puede desplazarse hacia dorsal o volar
- Requiere Tx quirurgico

## Fx de Hutchinson

- Conocida también como del chofer
- Arrancamiento de la apofisis estiloides radial

