Universidad del Sureste

Campus Comitán

Licenciatura en Medicina Humana

Flash card

Aline Pérez Velasco

7mo "B" Clínicas quirúrgicas complementarias

Dr. Erick Antonio Flores Gutiérrez

Comitán de Domínguez, Chiapas, a 08 de noviembre de 2024

Adult → 2ml x kg x SCQ %.

<14a → 3ml x kg x SCQ %.

Gran quem → 4ml x kg x SCQ %.

Quemaduras

Alinne

+2

los mecanismos que más a menudo originan lesiones por quemaduras son:

- Llama
- Líquidos calientes.

+ frecuente en varones.

Localización + frec:

- Extremidad superior en ambos sexos

Patologías asociadas

- Alcoholismo
- Enf. psiquiatricas y neurológicas.

Fechas: Invierno.

Clasificación

1° grado	2° grado	3° grado
• Epidermicas • Eritematosas • No flictenas • No exudativas • Dolorosas.	• Dermicas (A o B) • Eritematosas • Flictenas • Exudativas • Dolorosas.	• Subdermicas • Blanca-nacarado • No flictenas: escaras • No dolor ni sensibilidad tactil.

Quemaduras electricas.

La gravedad depende de:

- Tipo de voltaje
- Voltaje
- Amperaje
- Trayecto de la corriente.

Factores de gravedad.

Extensión y edad.

→ Quemado critico

- < 14 años >15% ext.
- >60 años >15% ext.
- <60 años >25% ext.

Sistema óseo

+2

Estructura ósea.

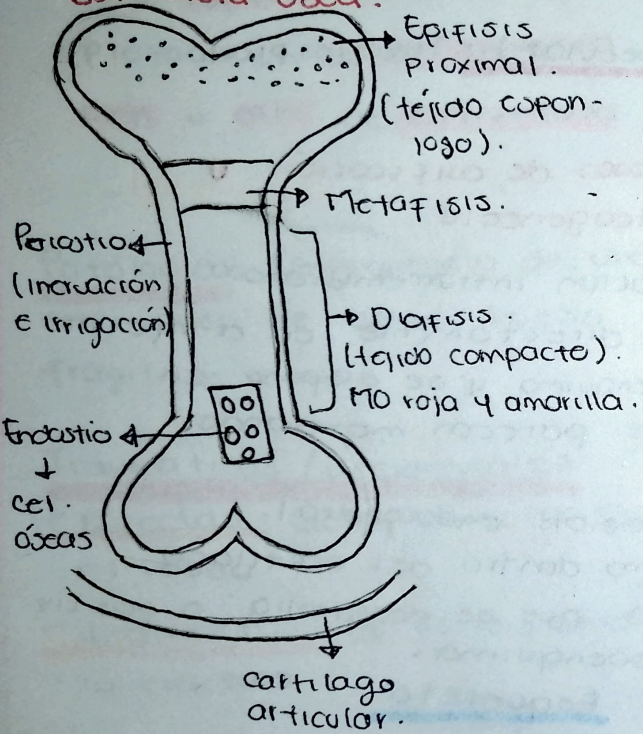

Existen 206 - 208 huesos.

- 26 en columna vertebral → 33 embrión, feto.
- 8 en cráneo
- 14 en cara
- 8 en oido.
- 1 hioideo
- 25 en torax
- 64 miem. sup.
- 62 miem. inf.

Funciones.

Sostén: Dan sostén a tejidos blandos.

Protección: Protege de lesiones a los org. internos más importantes.

Resistencia en movimiento:

Homeostasis mineral: Ca^{+}, fosforo → solidez del hueso.

Prod. de cel. sanguineas: MO roja produce globulos rojos, blancos y plaq. (hematopoyesis).

Alm. de triglicéridos: MO amarilla → Adipocitos → Reserva potencial de energia.

Fracturas

Es la ruptura total o parcial de tejido óseo por diversas causas, provoca un dolor intenso, edema, limitación de la función, inflamación y alt. de estructura anatómica afectada.

Etiología

Patología: Consecuencia de una enf. ósea de base, hueso frágil se rompe.

Traumáticas / accidentales:

- ✓ Directas: Golpe directo sobre el hueso
- ✓ Indirectas: Golpe alejante a la fractura.

Clasificación

* Diafisiarias: Ocurren en la diáfisis del hueso.
* Epifisiarias: En epífisis del hueso.
* Metafisiarias: En metáfisis del hueso.

Trazo

- Transversa.
- Oblicuas
- Espiral
- Conminuta.
- Segmentada.

Extensión

- Completas
- Incompletas.

Exp. al medio

- Fx abiertas.
- Fx cerrada.

- Impactada.
- Hundida.
- Longitudinal.
- Por presión.

Alineación

- Sin desplazamiento.
- Con desplazamiento
- Con anulación.

Consolidación de Fx

- Inflamación
- Forma callo blando
- Forma callo duro
- Remodelación

Dx:

- Clínico
- Imagenológico: Rx AP o PA y lateral.

complicaciones:

- Hemorragias, necrosis, l. de A. poplitea, etc. mala calcificación.

Tratamiento

- Inmovilización de la Fractura con cabestrillo.
- Curación de heridas abiertas.

clasf. Techerre y Oestern.

Gustilo y Anderson

Fx indirectas.

Grado I: Baja energía, interior a exterior, <1 cm (<10 mm), mínima contaminación.

Grado II: Baja energía, interior a exterior, 1-10 cm, contaminación moderada.

Fx directas.

Grado III A: >10 cm, alta energía, cobertura de tejidos (cierre primarios, contam. alta)

III B: >10 cm, alta energía, sin cobertura. (colgajos o injertos) alta contaminación.

III C: Daño vascular.

Fractura de miembros superiores

→ Clavicula

Epidemiología

- 4 - 10% de todas las fracturas.
- Frec. niños y adolescentes. <30 años.
- Tercio lateral 20%.
- Tercio medio 75-85%.
- Tercio medial 5%.

Mecanismo

- Impactos de alta energía.

Clínica

Dolor.

Inspección
- asimetría.
- Codo sostenido por la otra mano.
- Aumento de volumen.

Palpitación
- signo de la tecla.
- Crepitación.

Movilización
- impotencia funcional.

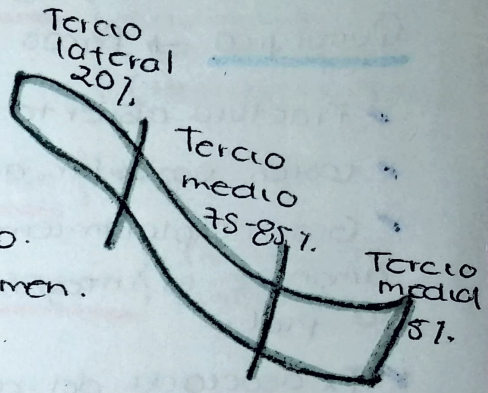

Imagenología

Radiografía.
- confirma el Dx
- Busca fracturas asociadas.

Tratamiento.

Conservador → Vendaje en ocho de guarismo, 4-6 ss / 2-4 ss en niños.

Quirúrgico → Pocas veces.

- Fractura abierta.
- Lesión vascular asociada.
- Gran desplazamiento que amanece la integridad de la piel.
- Fx asociada del cuello de la escápula.
- Fx tercio distal desplazada.
- Ausencia de consolidación.
- Pseudoartrosis.

Complicaciones.

- Consolidación viciosa, en mala posición.
- Infecciones.
- Pseudoartrosis.
- Lesiones neurovasculares.

→ Fx de húmero proximal

Epidemiología

- Constituyen del 4-5% de todas las Fracturas.
- Frec. mujeres >70 años
- A menudo presentan conminución.

Mecanismo

Caída directa con apoyo en mano (98%).

Clínica. + Dolor.

Inspección
- Deformidad.
- Equimosis
- Hematoma (Hemequin 48h).

Palpación crepitación.

Movilización limitación funcional.

Clasificación AO

Unifocal	11-A1 (tuberosidad)	11-A2 (Metafisiaria impactada)	11-A3 (metafisiaria no impactada).
Bifocal	11-B1 (con impactación metafi)	11-B2 (sin impactación metafi)	11-B3 (con luxación glenohumeral).
Articular	11-C1 (con ligero desplazamiento	11-C2 (impactada con ligero desplazamiento	11-C3 (luxada).

Imagenología

Radiografía (confirma el dx).

Tratamiento

- **Conservador**
  - No desplazada.
  - Vendaje de velpeau o inmovilizador ortopedico.
  - 10 - 15 d.

Osteosíntesis
- Fx en 2 o 3 partes.
- Px jóvenes con fracturas desplazadas.

Artroplastia
- Fracturas irreconstruc-tibles o riesgo de necrosis cefalica.
- Fx con impactación o avulsión cabeza.
- Fx en 4 partes o con-minutas.
- Con luxaciones asociadas.

Complicaciones

- Lesiones del nervio circunflejo.
- Lesiones del paquete vasculonervioso axilar.
- Lesiones del manguito de los rotadores.
- Lesiones del tendon del biceps: IV y V
- Adherencias y Fibrosis periarticulares.

→ Diafisiaria de Húmero

Epidemiología

- Constituyen del 3% de todas las fracturas.
- Frec. en jovenes.
- Traumas de alta energia.

Mecanismo

Mecanismo directo (↑ frec) e indirecto.

Clínica. + Dolor.

Inspección
- Deformidad.
- ↑ de volumen.
- Acortamiento.
- Posición antalgica.

Palpación
- crepitación

Movilización
- Limitación funcional.

Imagenologia.

Radiografia.

Tratamiento

- Conservador
- Alinear la Fx
- Inmovilizar con férulas y vendaje de Velpeau.
- Yeso colgante de Caldwell.

- Quirurgico

Indicaciones relativas: Fx transversa tercio medio, obesidad extrema.

Clasificación

• Simple	12-A1 Espiral	12-A2 Oblique	12-A3 transversal.
• Cuñas	12-B1 Espiral cuña	12-B2 cuña de flexión	12-B3. cuña fragmentada.
• Complejo	12-C1 Espiral.	12-C2 segmentario	12-C3 Irregular.

→ Distal de humero

Epidemiología

- Constituyen del 3% de todas las Fracturas.
- Frec en niños.

Mecanismo

- Directo e indirecto
- Caída sobre la mano extendida.
  - Paleta humeral, supracondilea.
  - Cóndilo humeral.
  - Epicondilo y epitroclea.

→ Supracondílea.

clínica

- Dolor
- Deformidad.
- Aumento de volumen.
- Tumefacción
- Posición antálgica
- Ilimitación Funcional.

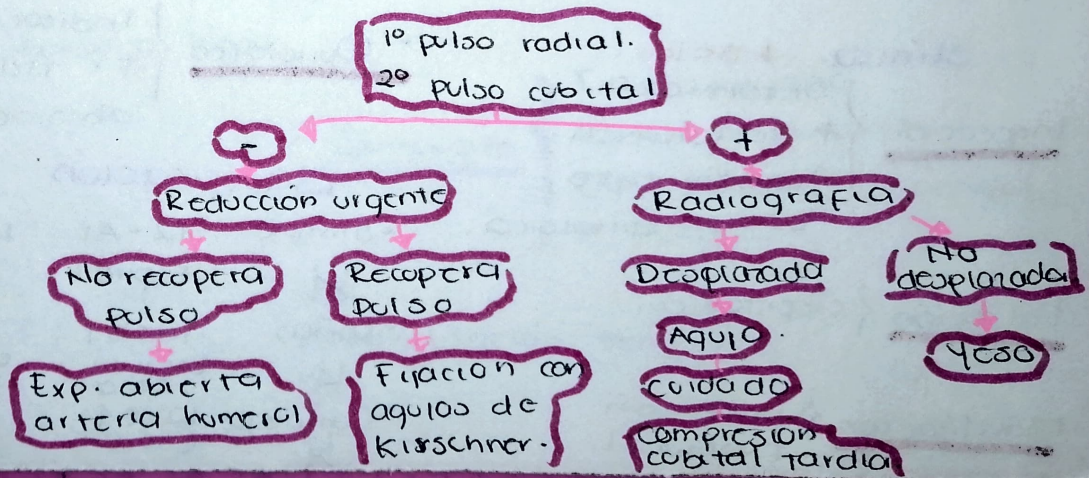

→ De olecranon

* Mecanismo

Directo (↑ Frec) sobre el codo

* Clínica → Dolor.

Inspección
- Deformidad.
- Aumento de volumen.
- Equimosis.
- Tumefacción

Palpación
- Crepitación
- Palpación de un surco en lugar de la Fractura.

Movilización
- Limitación Funcional.



D/C Lesión nervio cubital.

* Imagenología.

- Radiografía AP y lateral.



* Tratamiento

- Conservador
  - Separación < 2 mm
  - No se desplaza a la extensión.

- Quirúrgico
  - Fx desplazada
  - Reducción abierta.
  - Osteosíntesis tobenque y placas.

Rehabilitación temprana.

→ Cúpula radial

Epidemiología

- Contribuyen del 33% de Fx de codo.
- Frec. en mujeres 40-60 a.
- Deportes de contacto.

Mecanismo

Caída sobre la palma de la mano.

Asociado a lesión ligamentaria.

Clínica

- Dolor pronación supinación
- Deformidad
- Aumento de volumen.
- Tumefacción
- Impotencia funcional.

Clasificación de Mason:

Mason I: Fractura marginal de la cabeza o Fx del cuello sin desplazar.

Mason II: Fx parcelar de la cabeza con mínimo desplazamiento o Fx del cuello poco desplazada o angulada.

Mason III: Fx desplazado o conminuta de cabeza radial o del cuello.

Mason IV: Cualquier Fx de cabeza radial asociado a luxación de codo.

Lesión de Essex-Lopresti.

Imagenología

Radiografía: AP, lateral, oblicua.

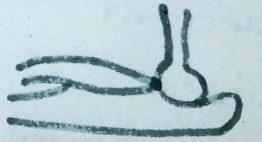

Tratamiento

Tipo I: Conservador, Ferula yeso 1 - 2 ss.
Rehabilitación.

Tipo II: Conservador: Flexoextensión, proposupinación / Quirurgico.

Tipo III: Osteosintesis / Resección.

Tipo IV: Osteosintesis / Protesis.

Mason I: Tx ortopedico.

Mason II
Mason III } ¿Bloqueo articular a la explo.?
No
Si → Tx quirurgico.

Mason IV: Tx quirurgico.

→ De antebrazo

* Mecanismo

Mecanismo directo e indirecto.

Fx aislada de diafisis cubital.

Fx del bastonazo.

El impacto fractura el cubito sin lesionar alguno de los otros estructuras:

- Menor desplazamiento
- Antebrazo es estable.
- TTO: Conservador.

Fx diafisis de ambos huesos del antebrazo.

Fx quirurgica.

Si no se restablece la forma anatomica de ambos huesos, no se puede recuperar la pronosupinación.

Monteggia:

- Fractura: Proximal, ulnar, 1/3 medio o proximal.
- Luxación: Proximal de la cabeza del radio.

Galeazzi

- Fractura: Distal del radio.
- Luxación: Distal de la articulación radio-cubital.



→ De radio distal

- Caidas sobre la mano.
- Hueso metafisiario, bien vascularizado.
- Casi siempre consolidan.

Fx de Pouteau - Colles

* ↑ frec.

✓ El fragmento distal se desplaza a dorsal y radial con cierto grado de supinación.

- Deformación "en dorso del tenedor".

Fx de Goyrand - Smith. Colles Invertido.

✓ Fragmento se desplaza hacia volar. (palmar).

- Deformación en pala de jardinero.

Colles	Smith
Desplazamiento Dorsal	Desplazamiento Ventral.
Mecanismo Caida en extensión.	Mecanismo Caida en flexión.
Frecuencia. 1er lugar	Frecuencia. 2do lugar.
Deformidad. Dorso de tenedor.	Deformidad. Pala de jardinero.



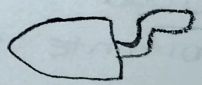

→ De escafoides

Epidemiología

15% de lesiones agudas en la muñeca

Frecuente en jovenes

Mecanismo

Caida sobre la palma en la muñeca hiperextendida y desviada radialmente.

Localización: mayoría en cintura.

clínica.

- Dolor tabaquera anatomica.
- Deformidad
- Ocacionalmente: tomefacción.

Imagenología

Radiografia: AP, lateral, oblicuo.

Tratamiento

- Conservador: Yeso 8-12 sd.
- Quirurgico: Osteosintesis con tornillo.

Complicaciones.

- Ausencia de consolidacion → Qx
- Necrosis isquemica del polo proximal.

→ De metacarpianos

Base de primer metacarpiano

Fx de Bennet

- Fx oblicua intraarticular inestable.
- Desplazamiento proximal de la diafisis por acción separador del pulgar.
- Tx: reduccion y osteosintesis.

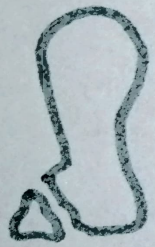

Fx de Rolando

- Fx intraarticular conminuta.
- + frecuente.
- Tx: ortopédico o quirúrgico segun conminución.



→ De falanges

- Son causados intentando proteger el cuerpo.
- Como resultado de lesioneo por oplostamiento.
- Resultado de lesionco rotatorias. o de torsión.

Clínica

- Dolor
- Hinchazón
- Dificultad para doblar el dedo
- Deformidad del dedo

Imagenología

Radiografía

Tratamiento.

- ✓ Reducción
- ✓ Quirurgico.