



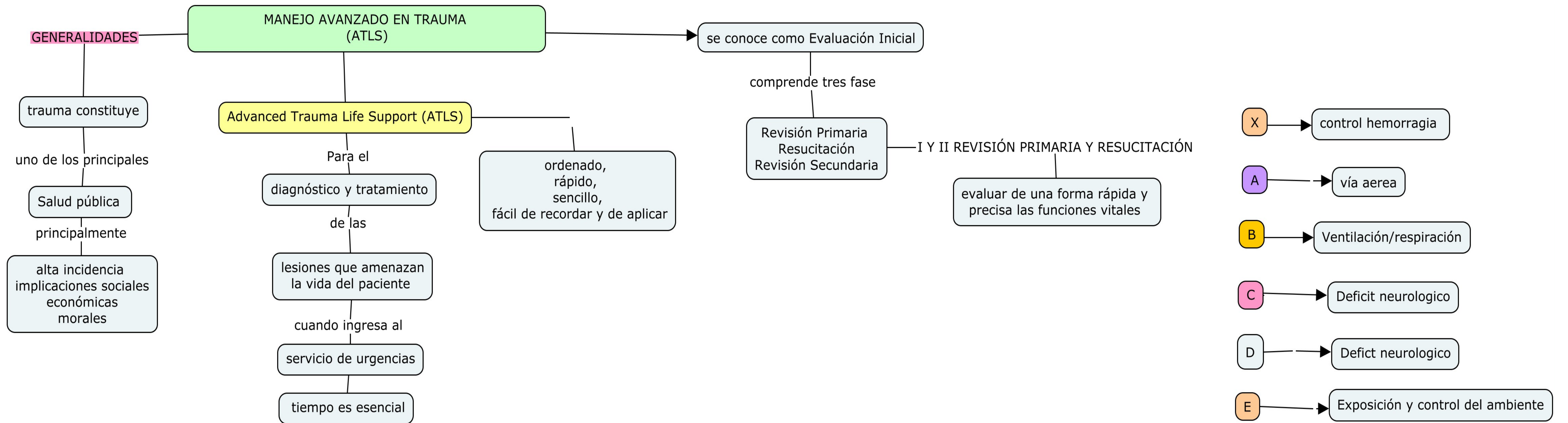
Universidad Del Sureste
Licenciatura en Medicina Humana



Nicole Yuliveth García Guzmán
Erick Flores Gutiérrez
Clínicas quirúrgicas
Séptimo semestre
Grupo: "B"

PASIÓN POR EDUCAR

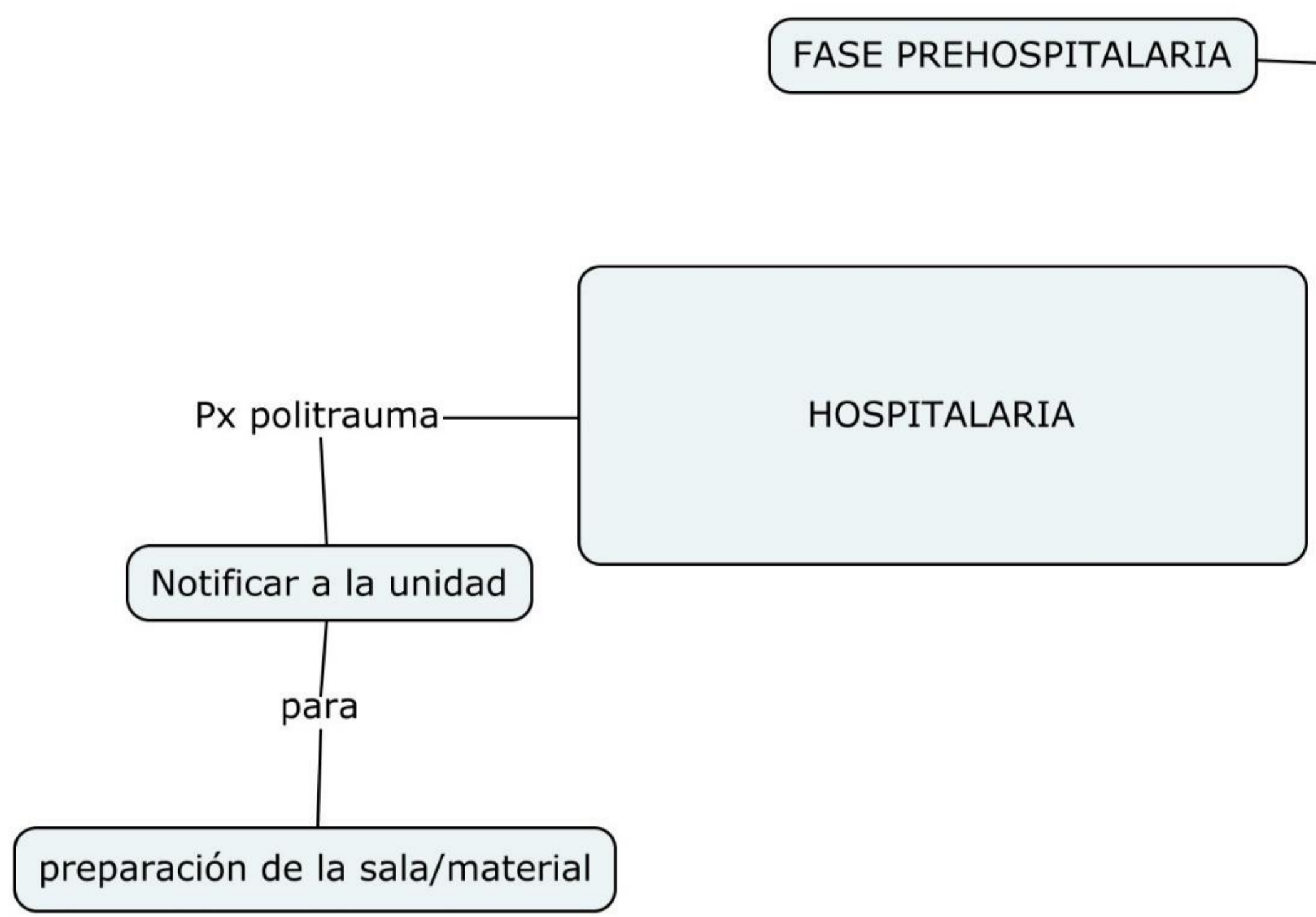
Comitán de Domínguez Chiapas 11 de octubre de 2024.



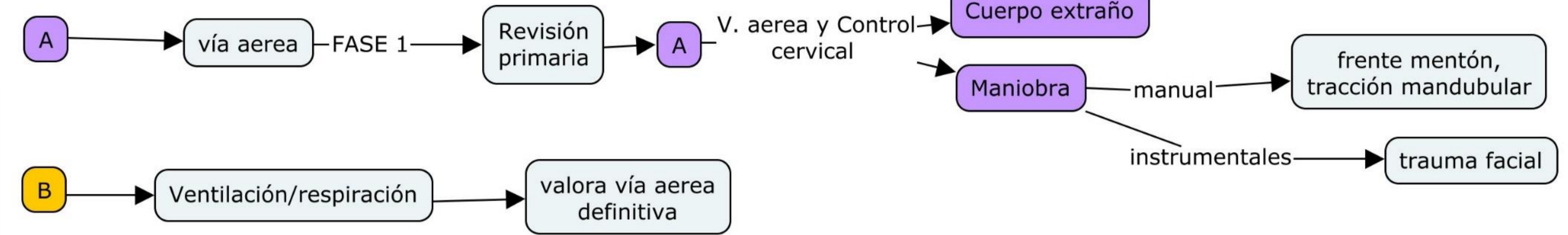
MANEJO INICIAL DEL POLITRAUMATIZADO

- 3 PICOS DE LA MUERTE**
- 1 — Va de —> seg a min
 - 2 — va de —> Min a hrs
 - 3 — va de —> días a sem

Se trata de 2 lesiones que comprometen la vida



FASE PREHOSPITALARIA —> X —> control hemorragia



B —> Ventilación/respiración —> valora vía aerea definitiva

C —> Deficit neurologico —> Círculo y control de hemorragia

Choque hipovolemico

E —> Exposición y control del ambiente —> Exposición y control de ambiente —> triada de la muerte —> Hipotensión, Acidosis metabólica, Anticoagulación

D —> Deficit neurologico —> Escala de glasgow

OCULAR —> 4 —> 4- Espontaneo, 3-Orden verbal, 2-Estimulo doloroso, 1-Ninguno

VERBAL —> 5 —> 5-Orientado, 4-confuso, 3-palabras inapropiadas, 2-sonidos incomprensibles, 1-ninguno

MOTOR —> 6 —> 6-Obedece ordenes, 5-localiza dolor, 4-retira al dolor, 3-flex inapropiada (decorticado), 2-Extensión inapropiada (decerebrado), 1-ninguno

1 Y 2- Cristaloides

3 y 4- cristaloides + hemoderivados

GRADO	1	2	3	4
Sangrado	750	750-1500	1500-2000	+2000
%	15%	15-30%	30-40%	+40%
F.C LPM	-100	100-120	120-140	+140
F.R RPM	-20	20-30	30-40	+40
T.A	NORMAL		↓	

TRAUMATISMO CRANEOENCEFALICO

HEMATOMA EPIDURAL

Lesión biconvexa

se trata de una

Ruptura A. Meningea Media

En región

Temporal-Parietal

Se caracteriza por

Periodo de lucidez

Hematoma Subdural

50%

Lesión venosa

Forma de

Semilunar o de haz

Se caracteriza

Px con deterioro niv conciencia

Hematoma intraparenquimatoso

secundario contusiones

Severidad de contusiones

GRADO 1

Se caracteriza

sin perdida de memoria
Amnesia postrauma +15

GRADO 2

Sin perdida de memoria
amnesia postraumatica -15

GRADO 3

Perdida de conciencia

TAC
REVALUACIÓN
24 hrs

ESCALA DE GLASGOW

OCULAR

4

4- Espontaneo
3-Orden verbal
2-Estimulo doloroso
1-Ninguno

VERBAL

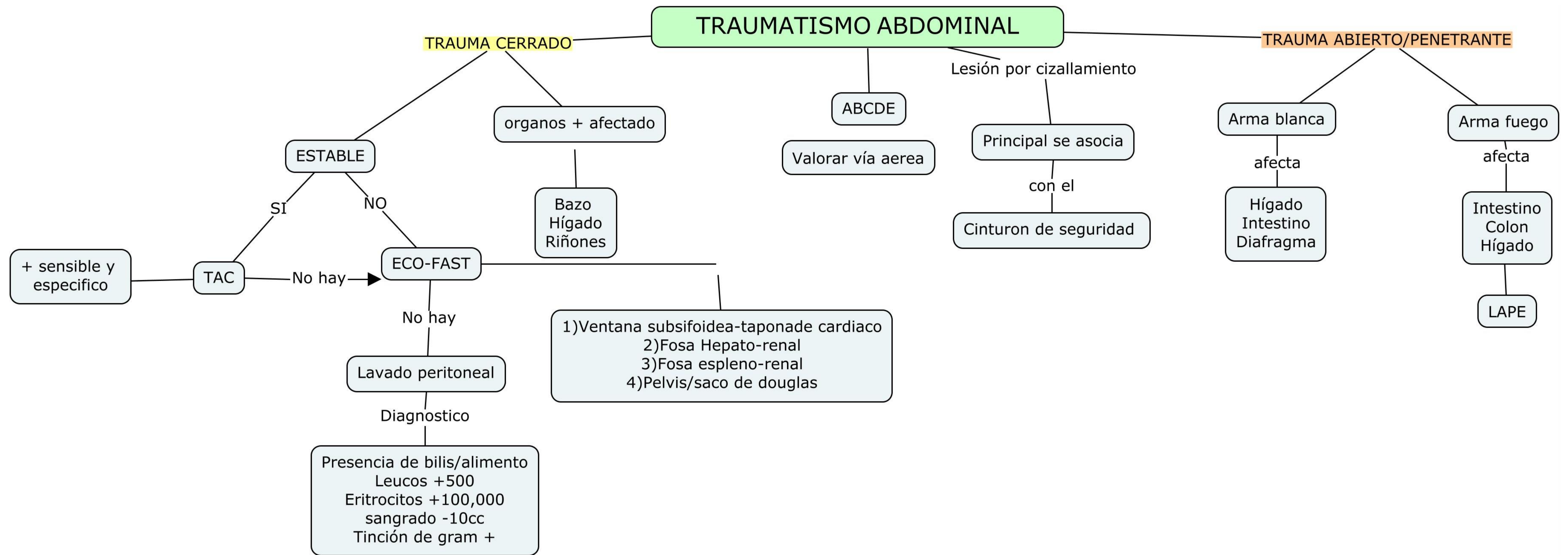
5

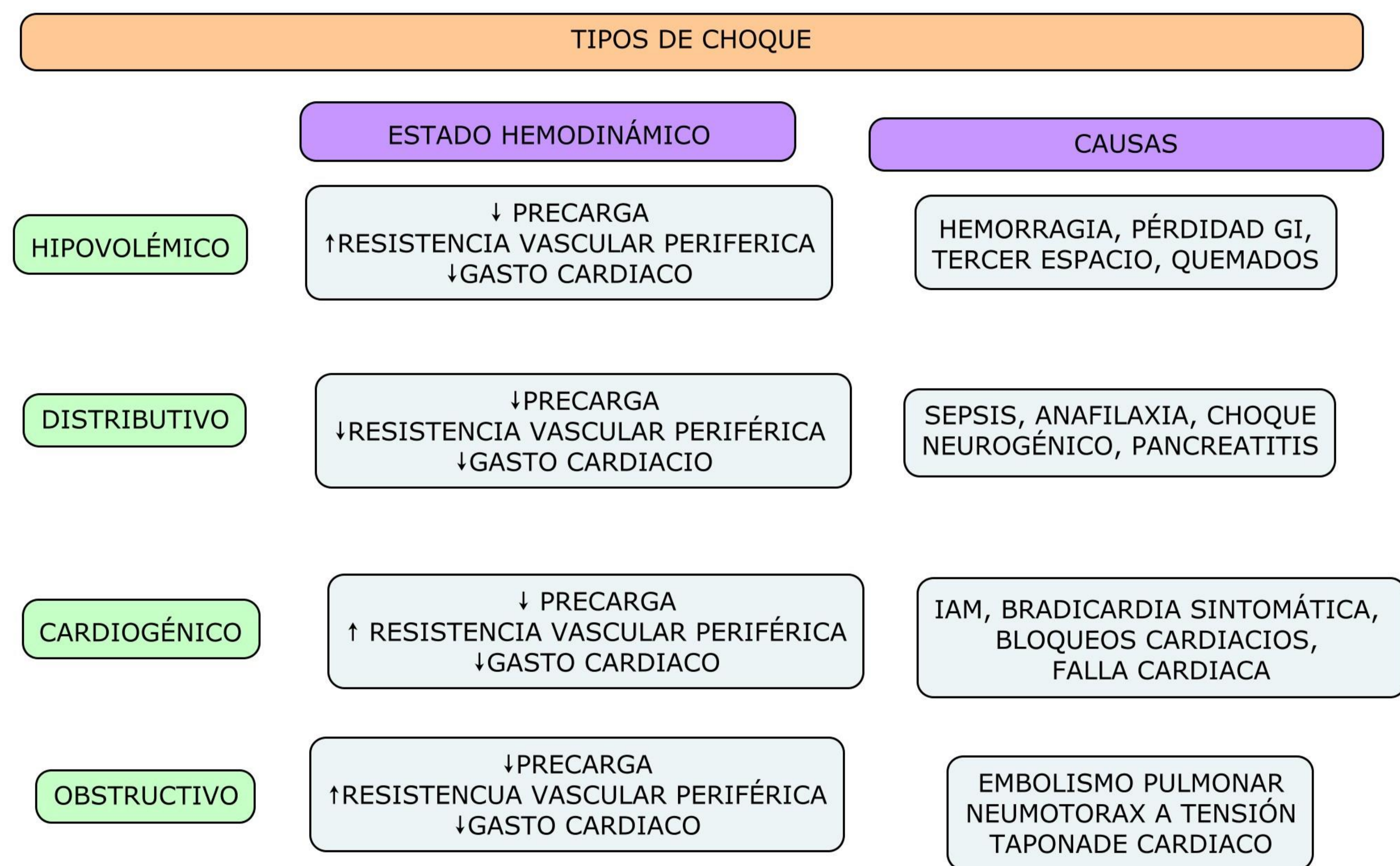
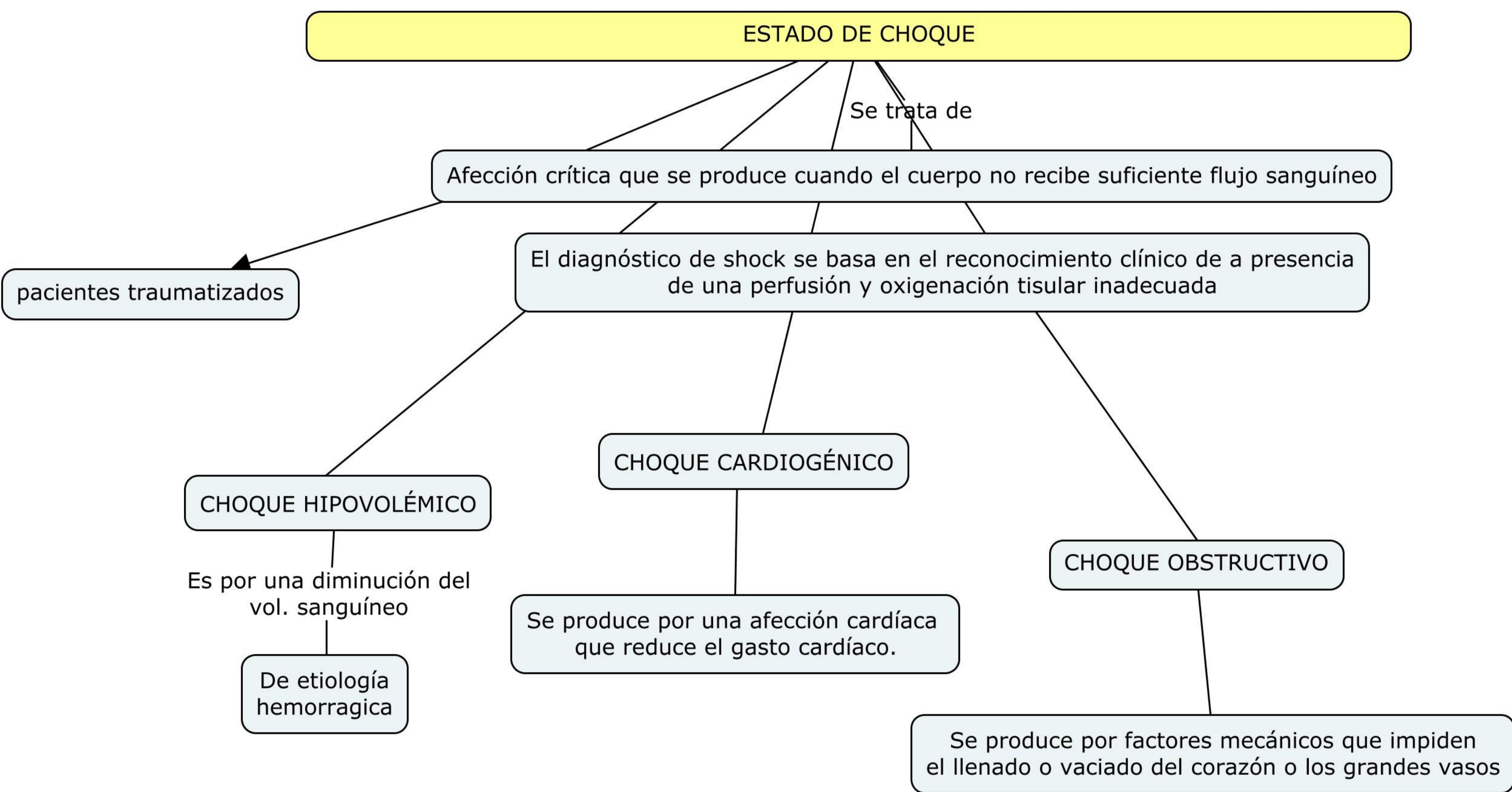
5-Orientado
4-confuso
3-palabras inapropiadas
2-sonidos incomprensibles
1-ninguno

MOTOR

6

6-Obedece ordenes
5-localiza dolor
4-retira al dolor
3-flex inapropiada
(decorticado)
2-Extensión inapropiada
(decerebrado)
1-ninguno





TRAUMATISMO TORACICO

La mayoría de las lesiones torácicas vitales
Diagnosticadas y tratadas con tubo de drenaje endotorácico de gran calibre (DET 34-36 Fr)

Los traumatismos torácicos aparecen en un 75% de los politraumatizados graves

Unicamente
15% requiere tratamiento quirúrgico

NEUMOTORAX A TENSION
Es la presencia de aire en el espacio pleural
Que por algún mecanismo valvulado
Ingresa a presión entre las dos pleuras
de tal manera que va
aumentando su tamaño y llega a producir presión positiva dentro del tórax y desplazamiento contralateral

NEUMOTÓRAX ABIERTO
consecuencia de una herida penetrante del tórax
La primera medida de urgencia consiste en restaurar la integridad de la pared torácica mediante un apósito fijo en tres puntos (efecto valvular)
La medida más eficaz para el manejo de estos pacientes es la intubación orotraqueal y la ventilación con presión positiva
El tratamiento definitivo
Quirurgico
mediante el cierre de la solución
continuidad y la colocación de un tubo pleural en un lugar distinto a la lesión

VOLET COSTAL O TÓRAX INESTABLE
Se debe a una fractura costal en tres o más nivel adyacentes
Esto ocasiona una porción central "flotante" en la pared torácica
que oscila con la respiración de un modo inverso o paradójico respecto al resto de la pared

NEUMOTORAX SIMPLE
ás frecuente es una fractura costal
con el extremo de la costillas fracturada lacerando la pleura visceral

Neumotórax a tensión

Taponade cardiaco

Hemotorax masivo

Torax inestable

ingurgitación yugular bilateral
traquea desviada
Asimetria torácica

ingurgutación yugular bilateral
SIN desviación de la traquea
Herida penetrante en torax

Palidez generalizada

Asimetria del torax durante la inspiración