

**ALUMNO:** WILLIAM DE JESÚS LÓPEZ SÁNCHEZ

**DOCENTE:** DR. MIGUEL DE JESÚS GARCIA CASTILLO

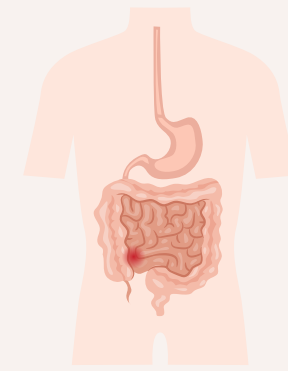
## DIAGRAMAS DE FLUJO

**MATERIA:** CLÍNICA PEDIATRICA

**GRADO:** 7°

**GRUPO:** "A"

# ENTEROCOLITIS NECROSANTE



## ENTEROCOLITIS NECROSANTE

ENTEROCOLITIS NECROSANTE

¿Qué es?

DEFINICIÓN

ETIOLOGÍA

proceso inflamatorio intestinal agudo

CARACTERIZADO POR

RIESGO DE

Necrosis cuagulativa de la mucosa gástrica

PERFORACIÓN

AFECTA

íleon distal y colón proximal

SI

EXISTEN 3 ESTADIOS

E.I: ayuno 3 días, cultivo y ATB

E.II: ayuno+ATB+ hemocultivo+ apoyo ventilatorio

E.IIIA: Resucitación hídrica, vasopresión cargas de 20 ml/kg

E.IIIIB: Tx QX de urgencia

AFECTA

+FCTE neonatos

> ó < de leucocitos  
> PCR  
trombocitopenia  
Acidosis M: PH < 7.35  
hipo e hiperglucemia

LABORATORIOS



también

PRUEBA DE GUAYACO

colonización por E. coli o Klebsiella pneumoni

DX

ESCALA DE BELL

clínico + USG abd.

también

RX simple de abdomen

Engrosamiento de la pared abd, niveles hidroaereos, imagenes de doble riel

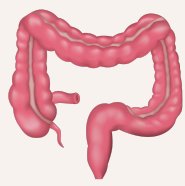SI

GOLD ESTANDAR

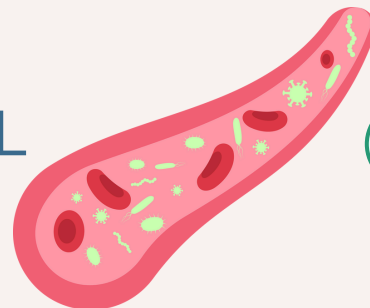
HEMOCULTIVO

TX

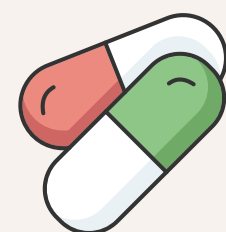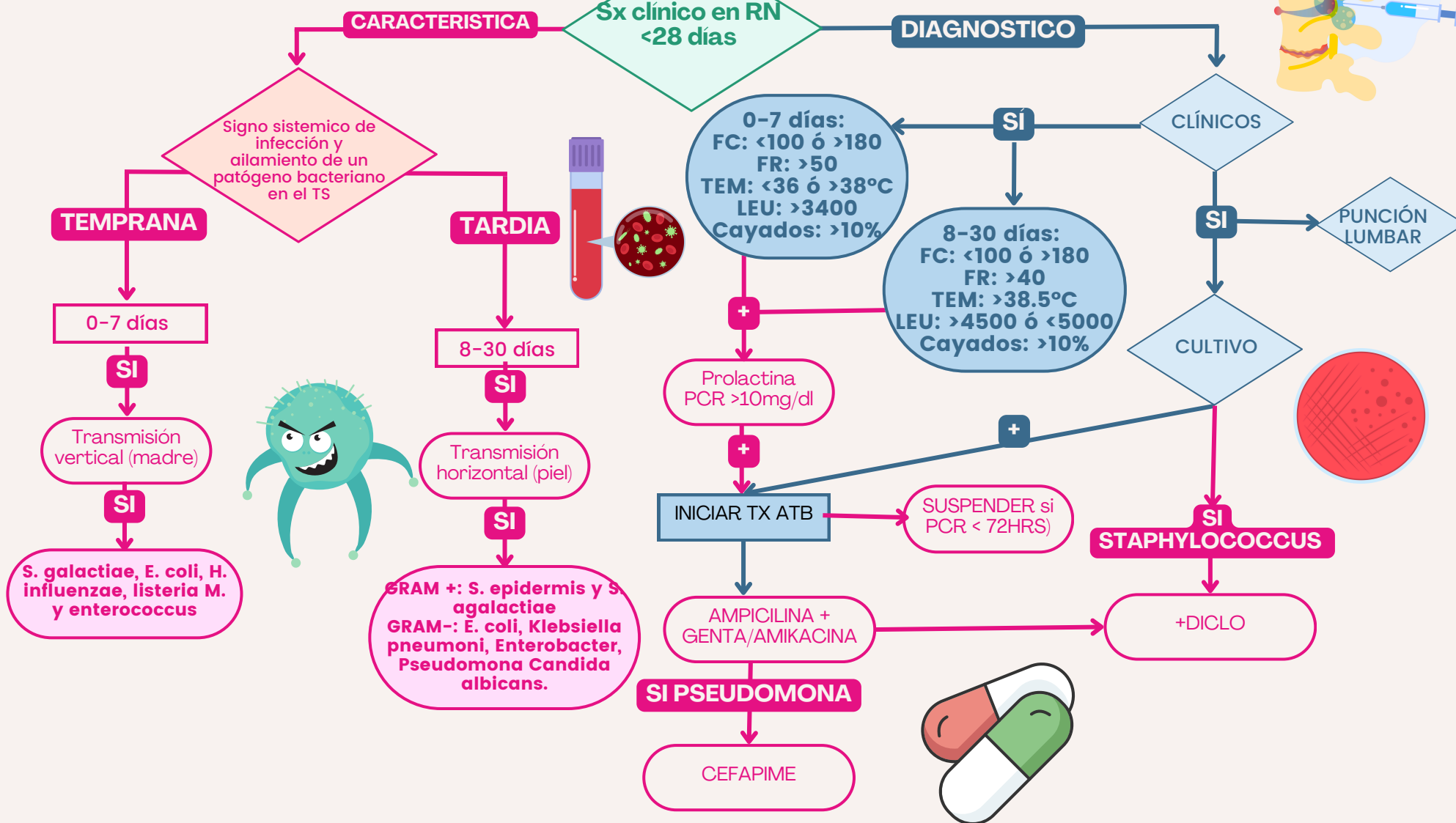
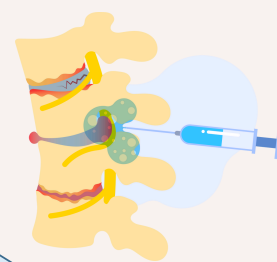
MEDIANTE ESCALA DE BELL



# SEPSIS NEONATAL



## SEPSIS NEONATAL



# ENCEFALOPATÍA HIPÓXICO ISQUÉMICA

