

Tema: Flash-Cards traumatología

Nombre: José Manuel López Cruz

Grupo: A

Grado: 7

Materia: clínicas complementarias

Docente: Dr. Erick Antonio flores Gutiérrez

Comitán de Domínguez Chiapas a 9 de diciembre de
2024

Fractura de clavícula

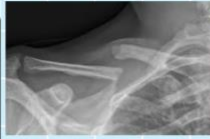EPIDEMIOLOGÍA

- La mayoría ocurre en hombres jóvenes menores de 25 años y en hombre mayores de 55 años.
- Es la fractura más frecuente en el recién nacido



CLÍNICA

- DOLOR
- Aumento de volumen
- Equimosis o tumefacción
- Signo de la tecla
- crepitación
- Asimetría
- codo sostenido por la otra mano (posición DESAULT)



DIAGNÓSTICO

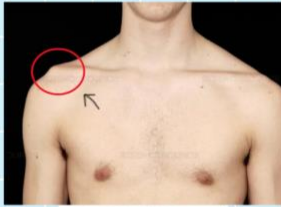
- RADIOGRAFIA BUSCAR FACTURAS ASOCIADAS

TRATAMIENTO

- Gran mayoría - TTO CONSERVADOR
- Vendaje em ocho de guarismo, 4-6 ss/2-4 ss niños
- vendaje de velpeau

MECANISMO

- o más común son IMPACTOS DE ALTA ENERGÍA como lesión deportiva, trauma directo, caídas de altura, accidente de auto y heridas por arma de fuego



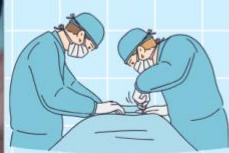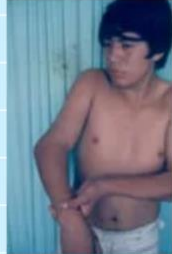TX QX

TTO QX POCAS VECES

- 1.- Fx de clavícula con torax inestable.
- 2.-hombro flotante, con desplazamiento de la escapula mayor a 2cm,
- 3.- parálisis cerebral
- 4.- parkinson y crisis convulsivas

ACTORES DE RIESGO

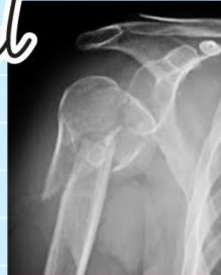- Edad avanzada u osteoporosis
- mala nutrición o peso bajo
- trabajos con armas de fuego
- alteraciones óseas congénitas
- reducción de masa muscular
- violencia familiar o bullying



Fractura de Húmero proximal

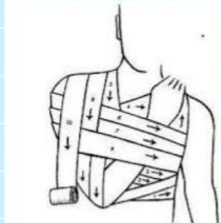
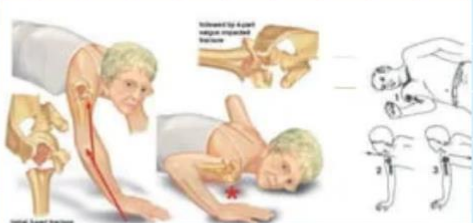EPIDEMIOLOGÍA

- consiste del 4-5% de todas las FX.
- +FCTE en mujeres
- en >70 A
- a menudo presentan conminucion



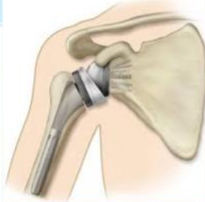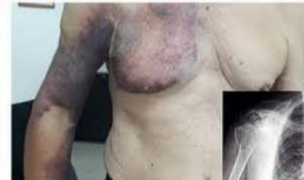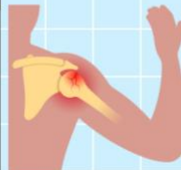MECANISMO

- caída directa con apoyo en mano (98%)
- su localización es: mayormente en cuello QX



CLÍNICA

- CLÍNICA
- LIMITACIÓN FUNCIONAL
- CREPITACIONES
- deformidad
- Equimosis, hematoma de HENNEQUIN (48)
- Aumento de volumen



DIAGNÓSTICO

- CLÍNICO
- RADIOGRAFIA

TRATAMIENTO

CONSERVADOR: NO desplazadas vendaje de Velpeau o un inmovilizador ortopedico de 10-15 días para rehabilitación

OSTEOSINTESIS: FX en 2 o 3 partes pacientes jovenes con FX desplazadas

ARTROPLASTIA

- FX irreconstruibles o riesgo de necrosis cefalica.
- FX con impactacion o division cabeza
- FX en 4 partes o conminutas

|

