
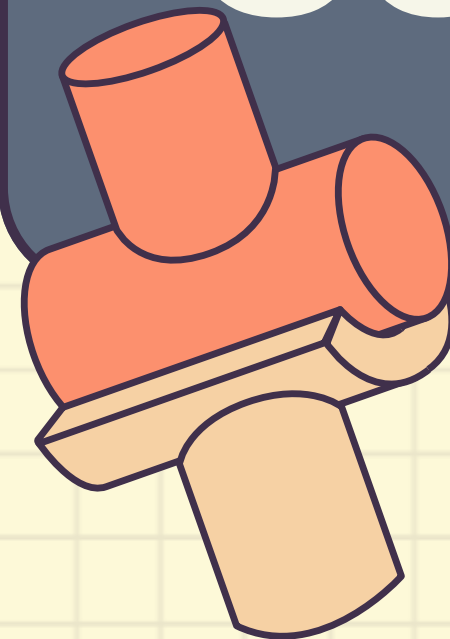
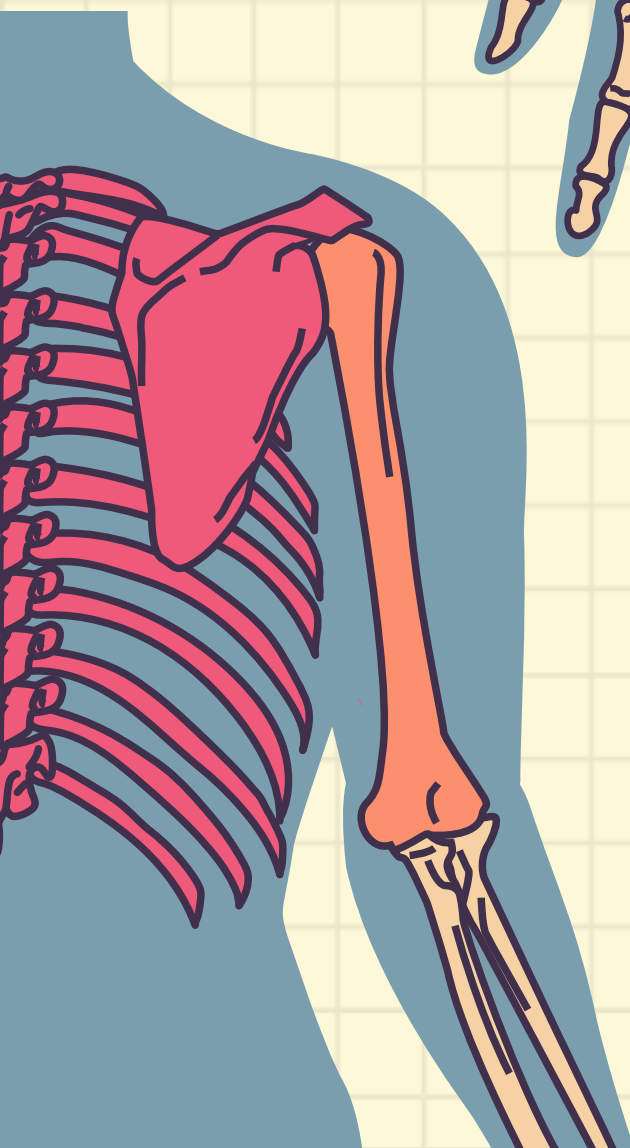
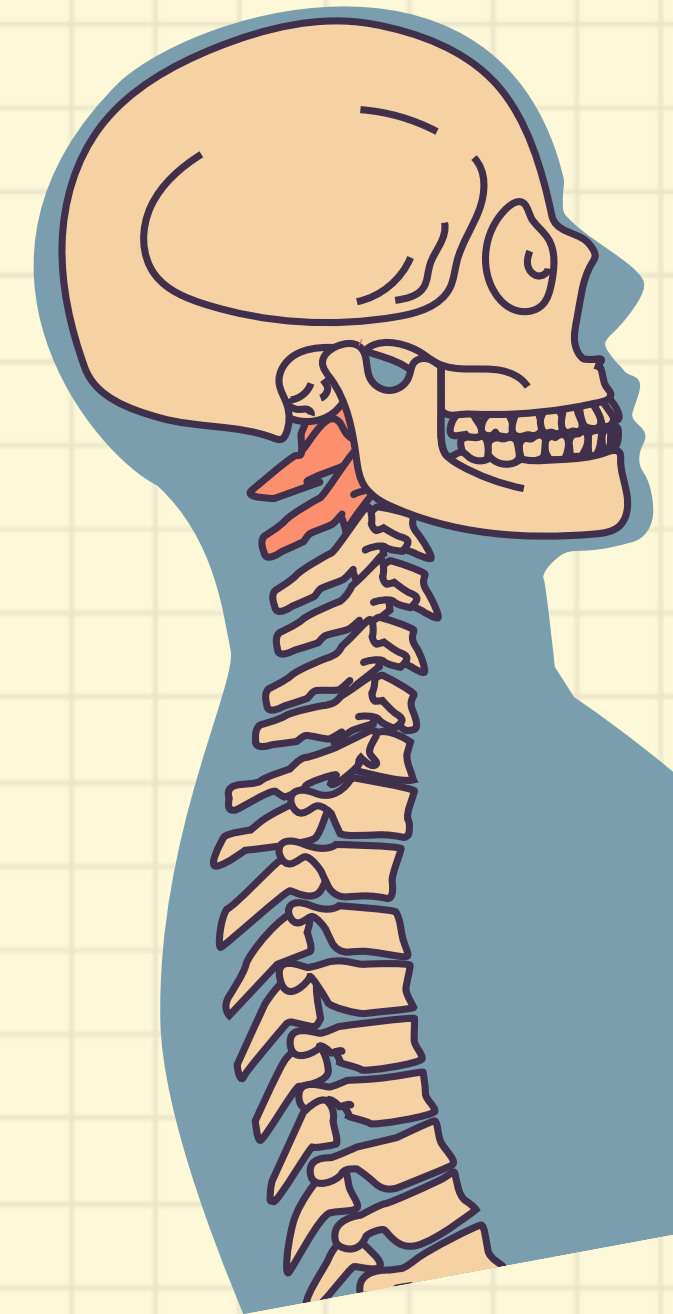

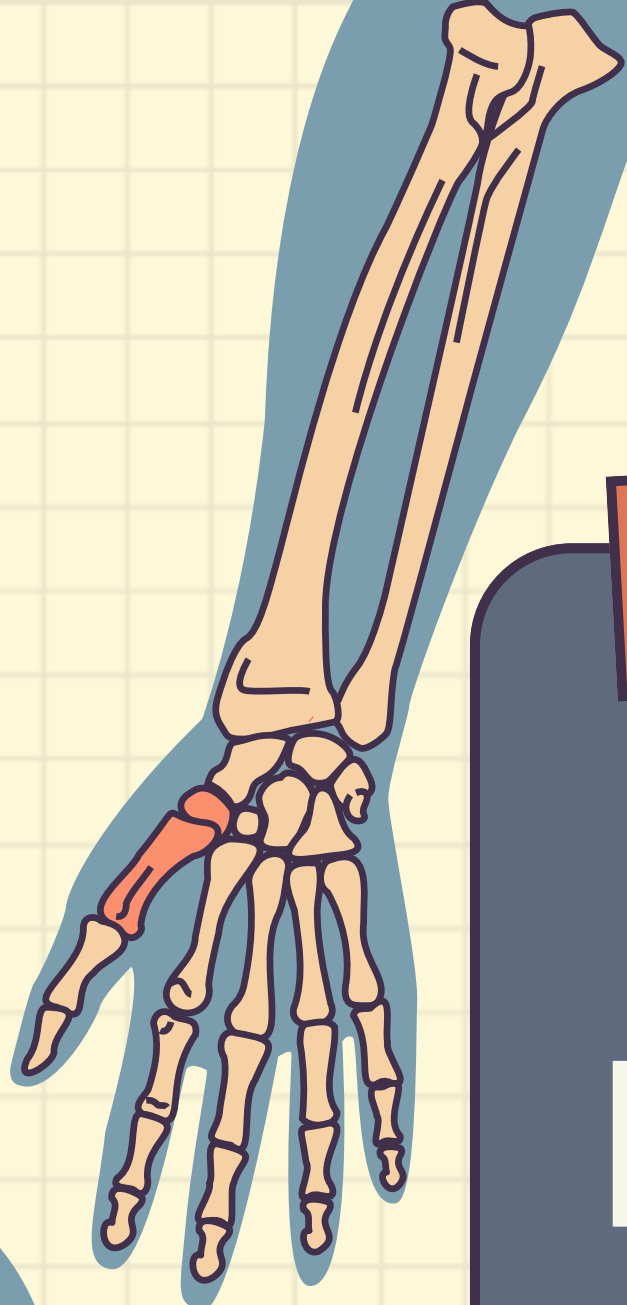
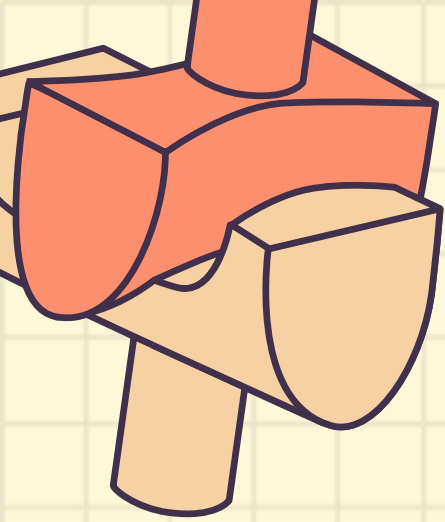



# FRACTURAS DE MIEMBROS SUPERIORES





# FRACTURA DE CLAVÍCULA



Es una solución de continuidad a cualquier nivel de este hueso, resultado de un golpe directo sobre el hombro.

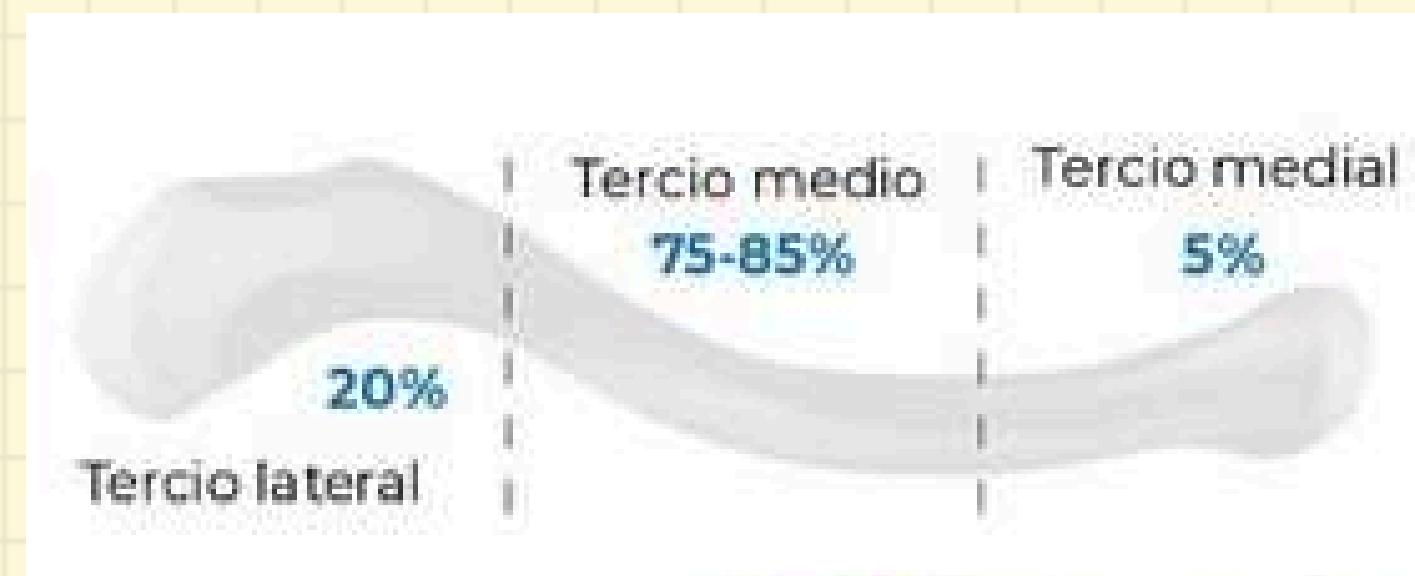## EPIDEMIOLOGÍA

- Hombres <25 años y >55 años
- Más frecuente en el RN
- Representan entre 2.6% y 10% de todas las fx del cuerpo humano

## MECANISMO

Lo más común son **impactos de alta energía** como lesión deportiva, trauma directo, caídas de altura, accidente de auto y heridas por arma de fuego.

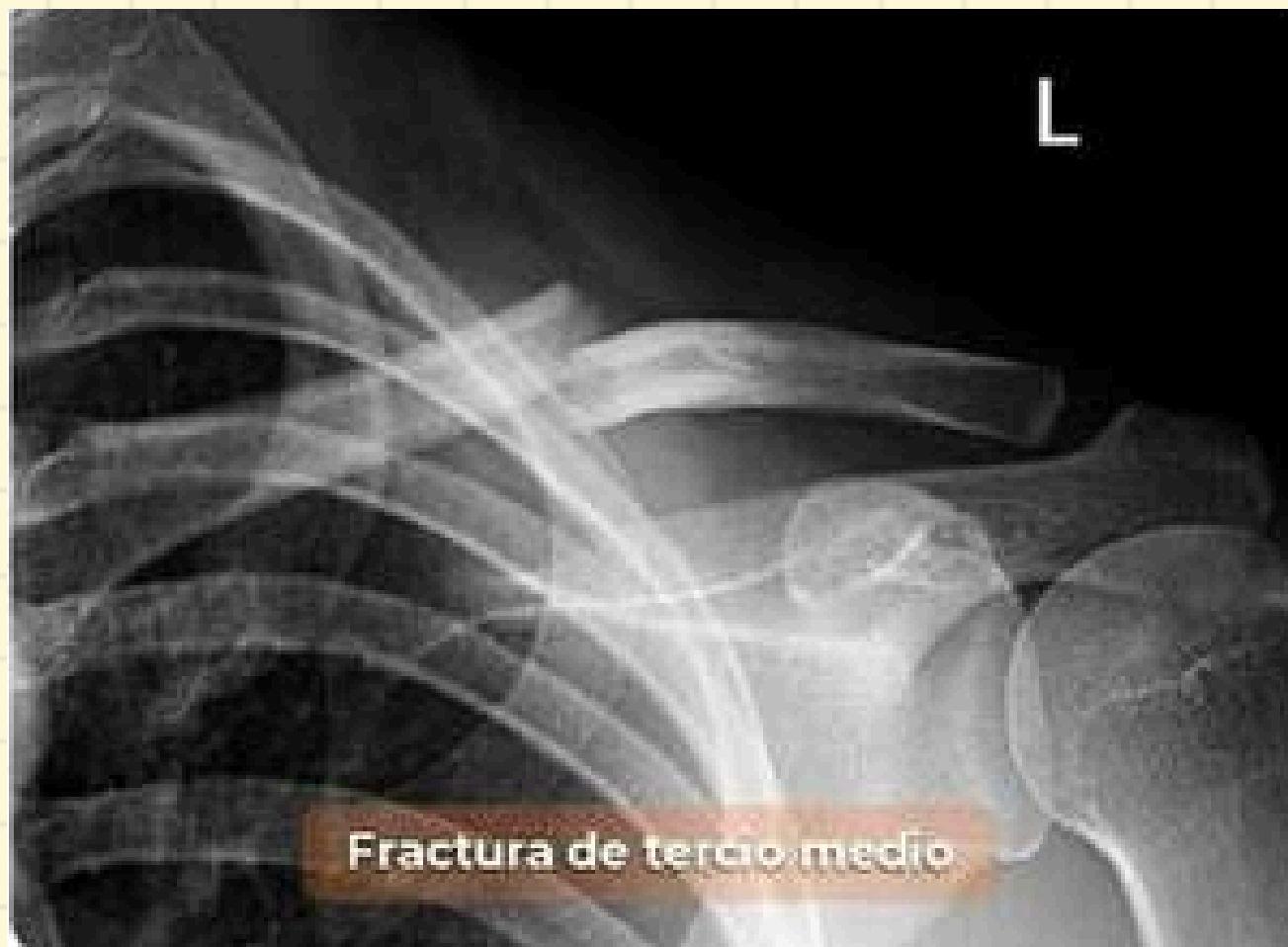## LOCALIZACIÓN





## F. RIESGO

- Edad avanzada u osteoporosis
- Mala nutrición o bajo peso
- Trabajos con armas de fuego
- Alteraciones óseas congénitas
- Reducción de masa muscular



## DIAGNÓSTICO

### **Inicial:**

Clínico (signo de la tecla +, dolor y pérdida de funcionalidad)

### **Confirmatorio:**

Rx AP y LAT hombro

### **TAC**

En fx de extremos o sospecha de lesión intra-articular (fractura o luxación)



## TRATAMIENTO (CONSERVADOR)

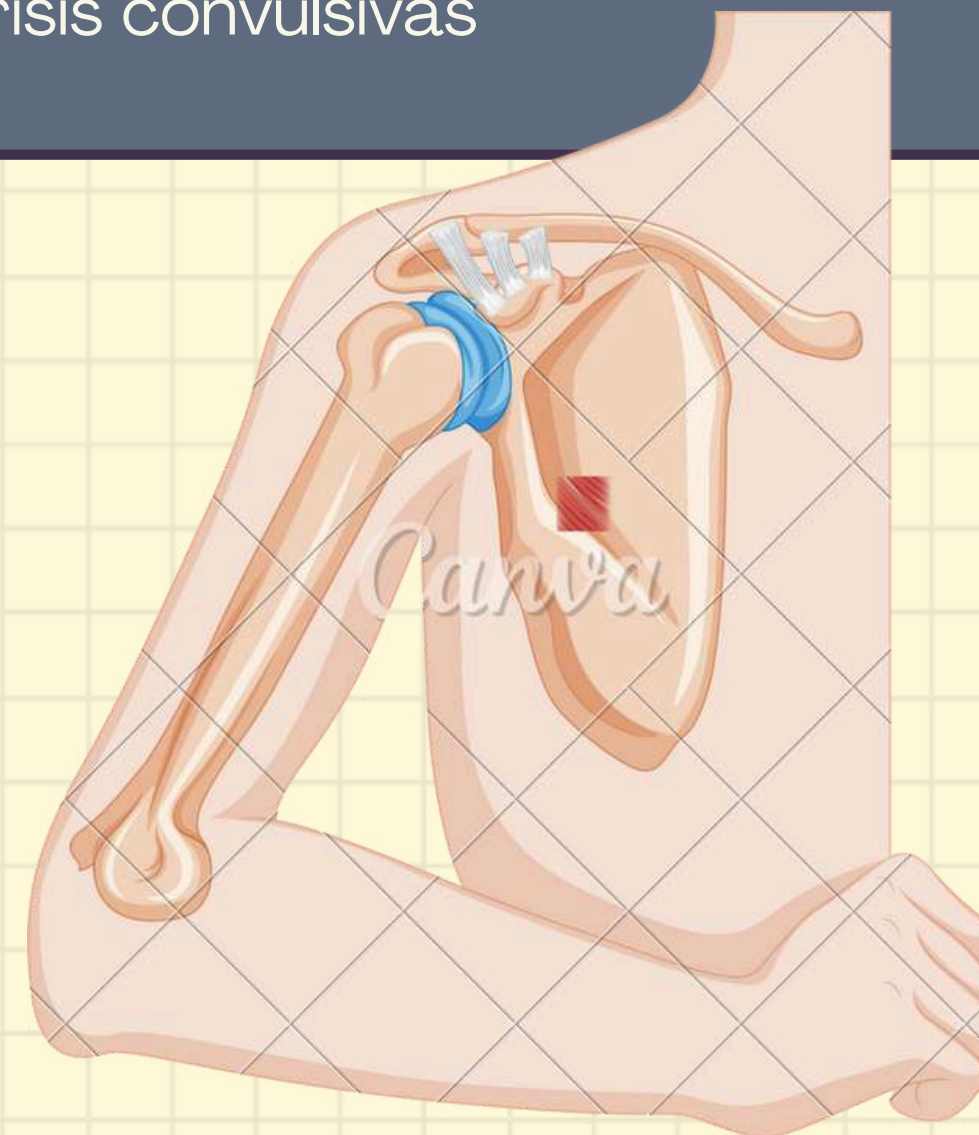
### *Fx de tercio medio y lateral no desplazadas:*

- Cabestrillo simple para inmovilizar con control radiográfico de 6 a 12 semanas.
- No se recomienda vendaje velpau o en 8.

El **tiempo de recuperación** de las fx de clavícula que se manejan en forma conservadora es en promedio de **90 días**.

## QX (OSTEOSÍNTESIS)


- Fx expuesta
- Fx de ambas clavículas
- Fx con compromiso pleuropulmonar
- Hombro flotante con desplazamiento de la escápula  $>2$  cm
- Fx de clavícula con tórax inestable
- Crisis convulsivas







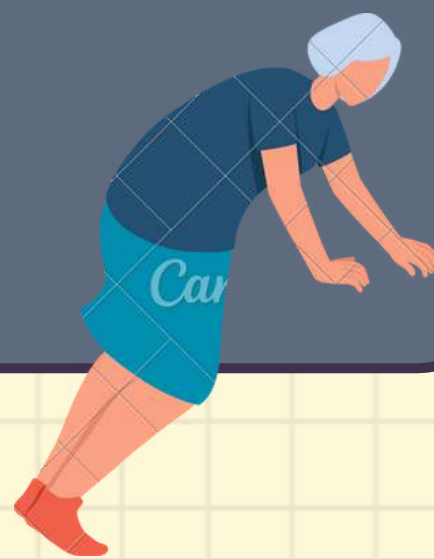# FRACTURA DE HÚMERO PROXIMAL



Lesión ósea caracterizada por una solución de continuidad a nivel del tercio proximal del húmero, que puede incluir lesiones de la cabeza humeral, tuberosidad mayor o menor.

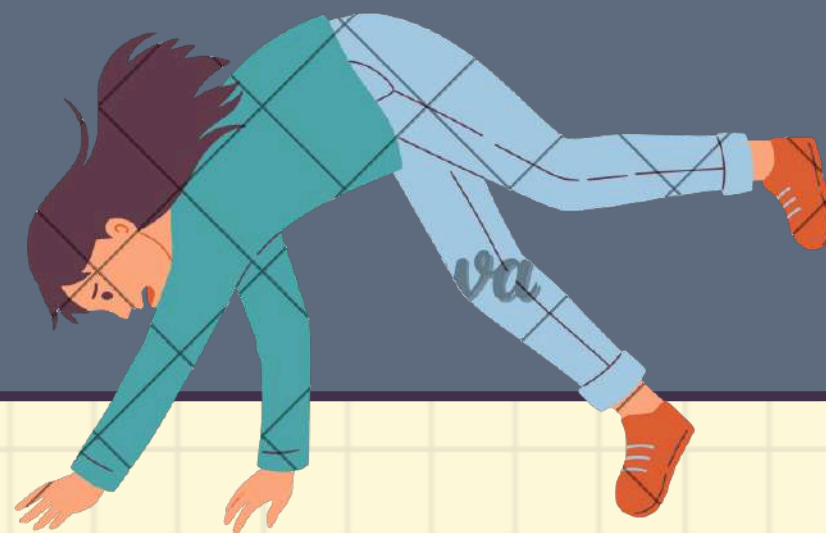## EPIDEMIOLOGÍA

- Constituyen del **4-5%** de todas las fx
- Frecuente en **Mujeres >70 años**

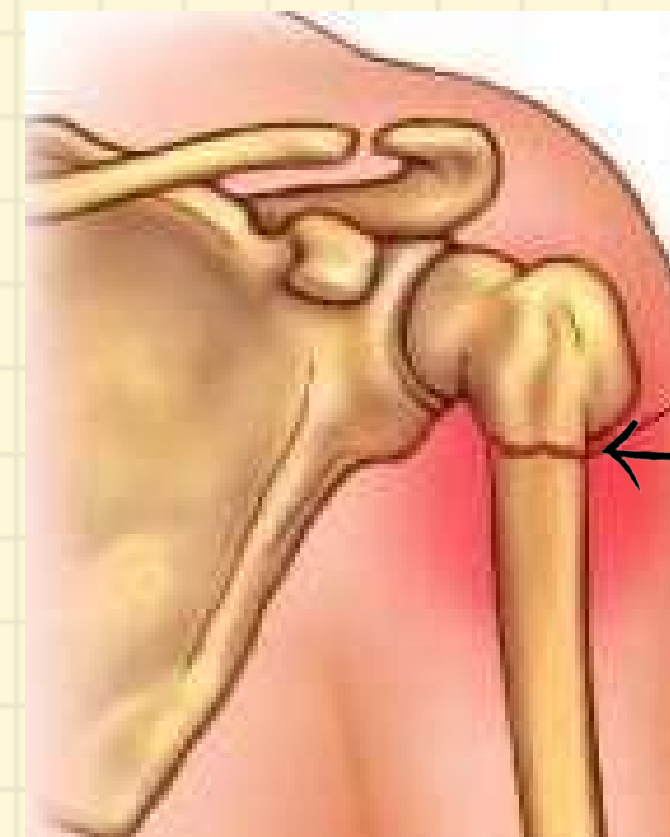

## MECANISMO

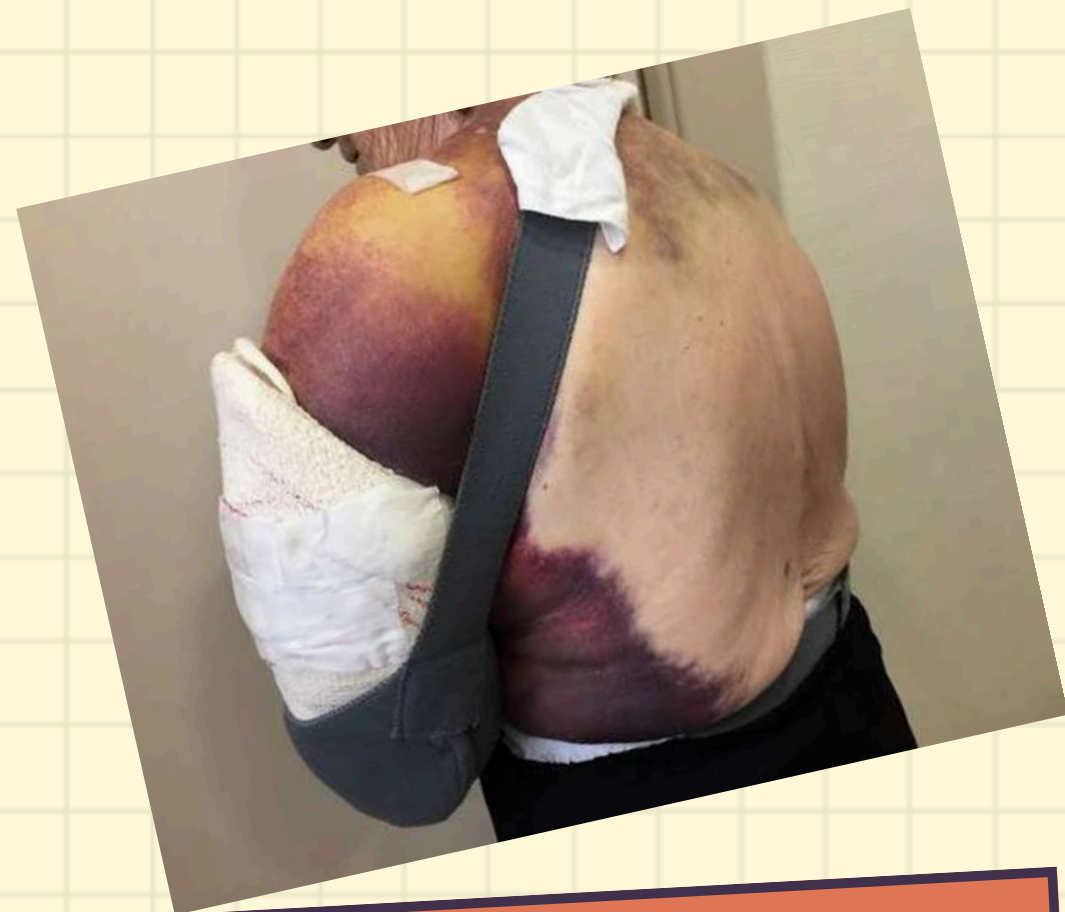**Caída directa** con apoyo en mano (98%)



## LOCALIZACIÓN



**Cuello quirúrgico**

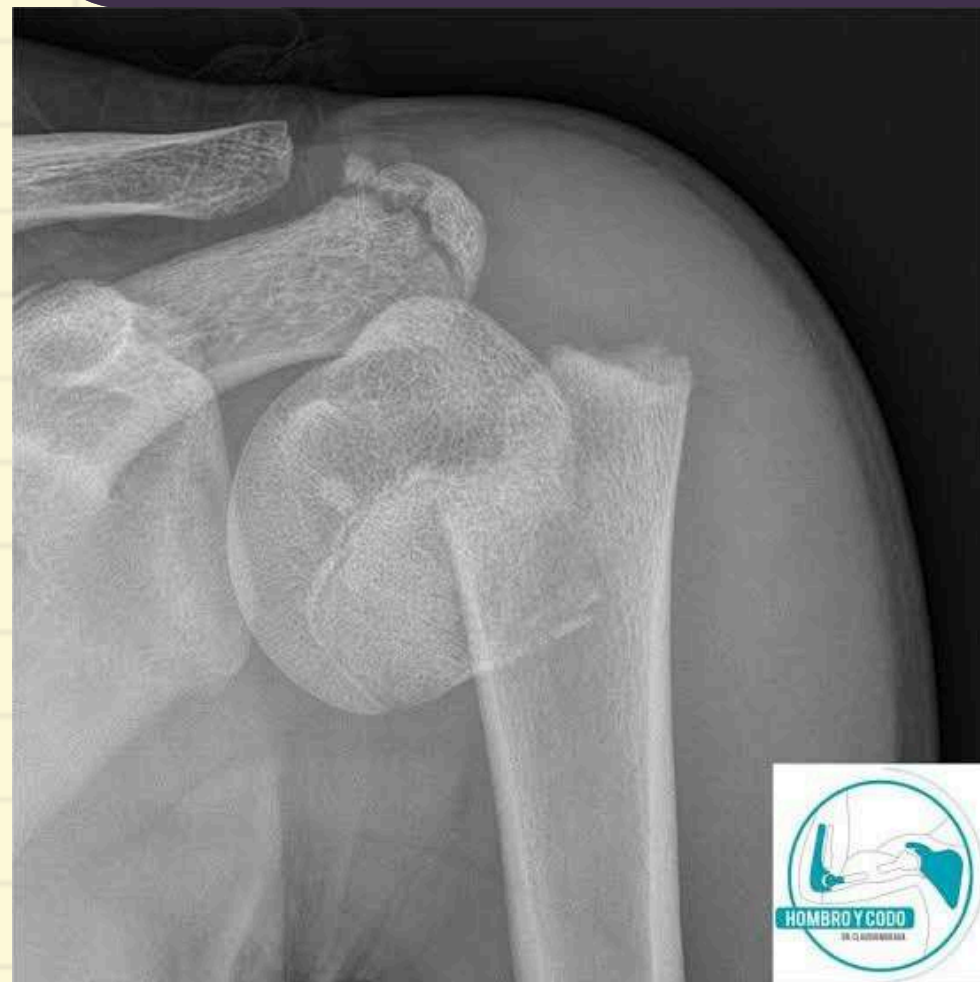

## CLÍNICA

- Dolor
- Deformidad
- Hematoma de HENNEQUIN (48h)
- Crepitación
- Limitación funcional

## DIAGNÓSTICO

- Rx hombro AP y Transtorácica



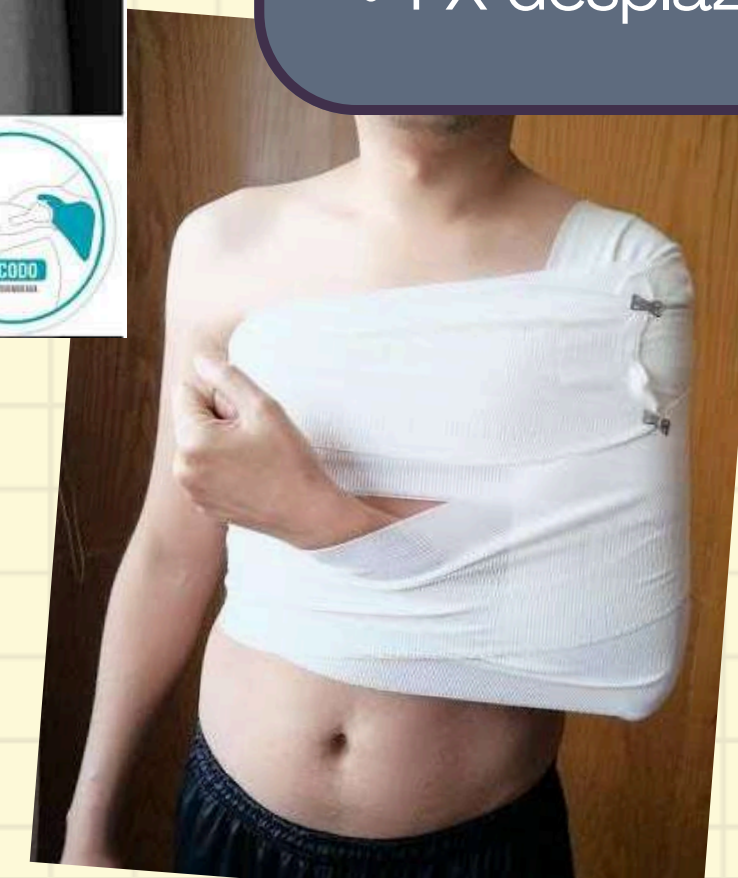## TRATAMIENTO

### Conservador:

- No desplazadas
- Vendaje de Velpeau o inmovilizador ortopédico
- 10-15 días rehabilitación

### Osteosíntesis:

- FX 2 o 3 partes
- FX desplazada








# FRACTURA DIAFISIARIA DE HÚMERO

Son una solución de continuidad precisamente a nivel de la diáfisis.

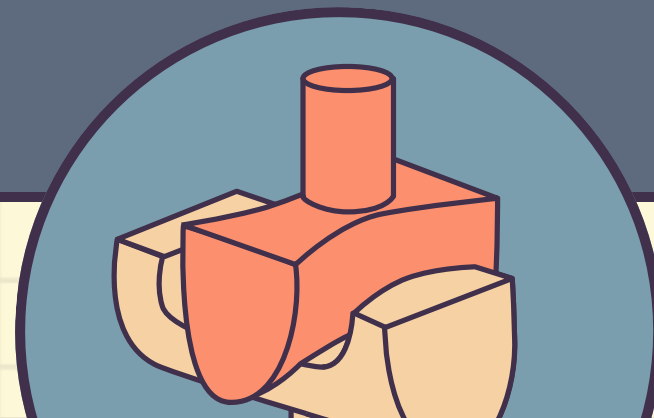


## EPIDEMIOLOGÍA

- Constituyen **1-3%** de **todas las fracturas**
- Frecuente en **Jóvenes**
- **Traumas de alta energía**

## MECANISMO

La mayoría de estas fracturas son **producidas por traumatismo directo** ó **caídas**.



## CLÍNICA

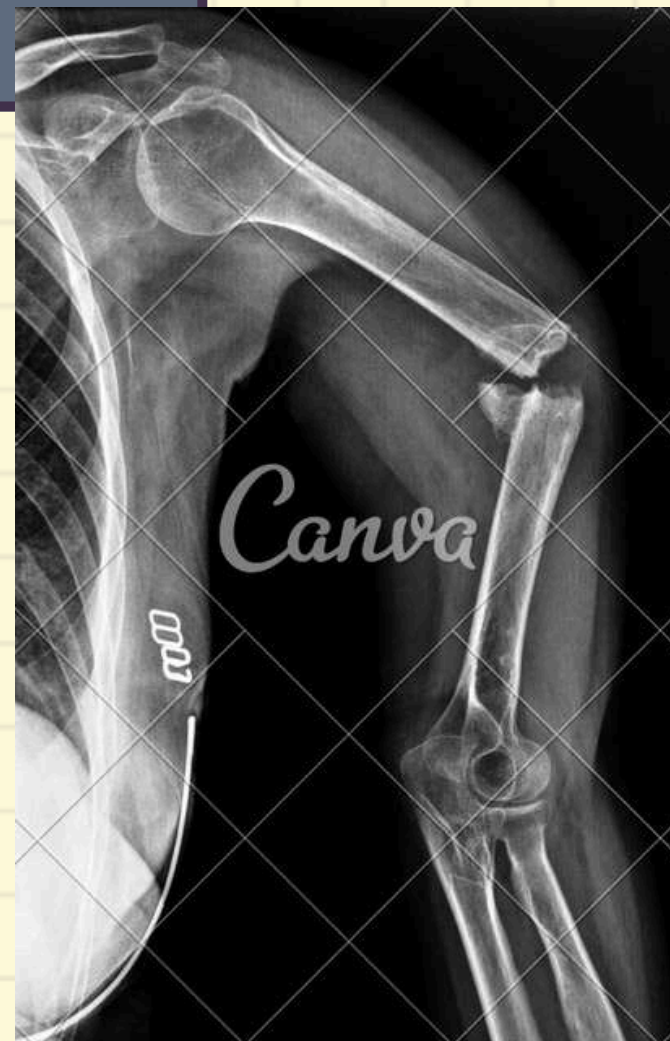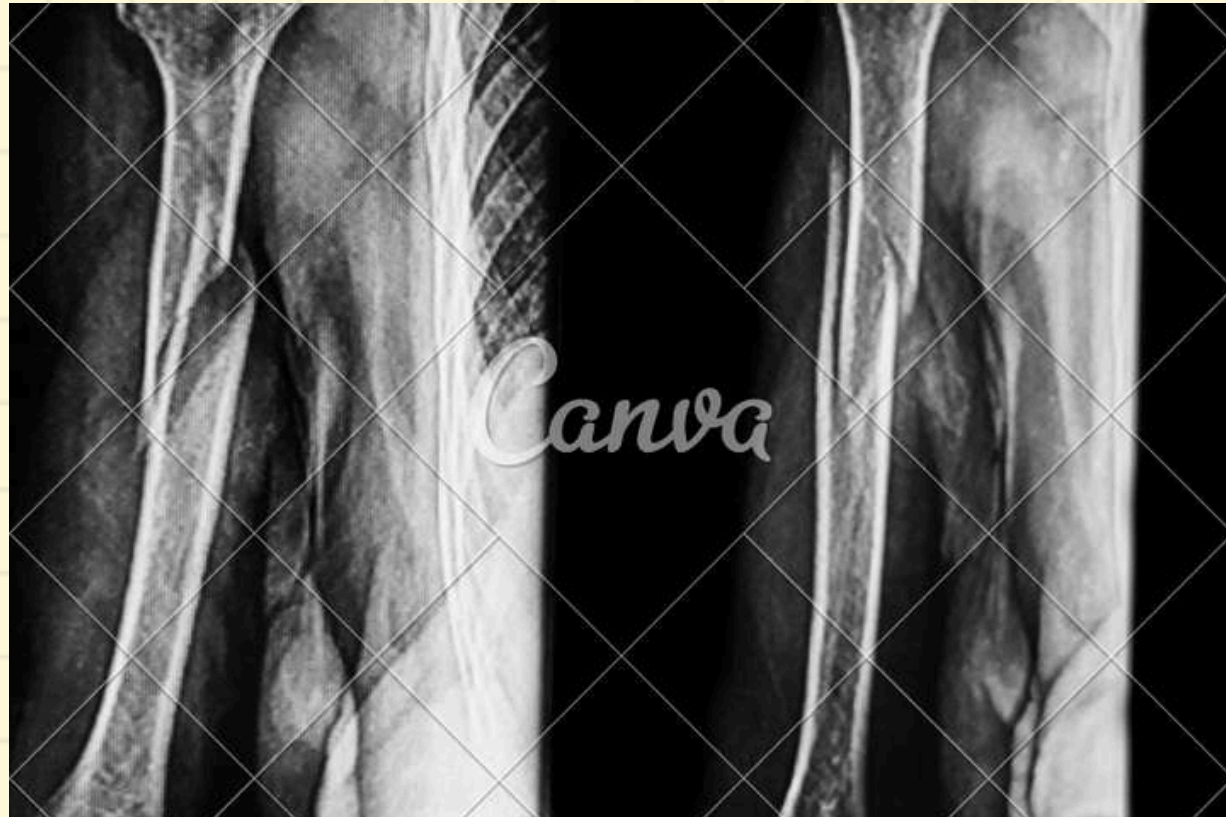- Dolor
- Pérdida de la función del brazo
- Incapacidad funcional
- Deformidad
- Movilidad anormal
- Crepitación ósea

## DIGNÓSTICO

Confirmatorio:

- **RX AP y LAT simple de brazo**
- **TAC**

Fx complejas y asociadas a otras lesiones (politraumatizados)



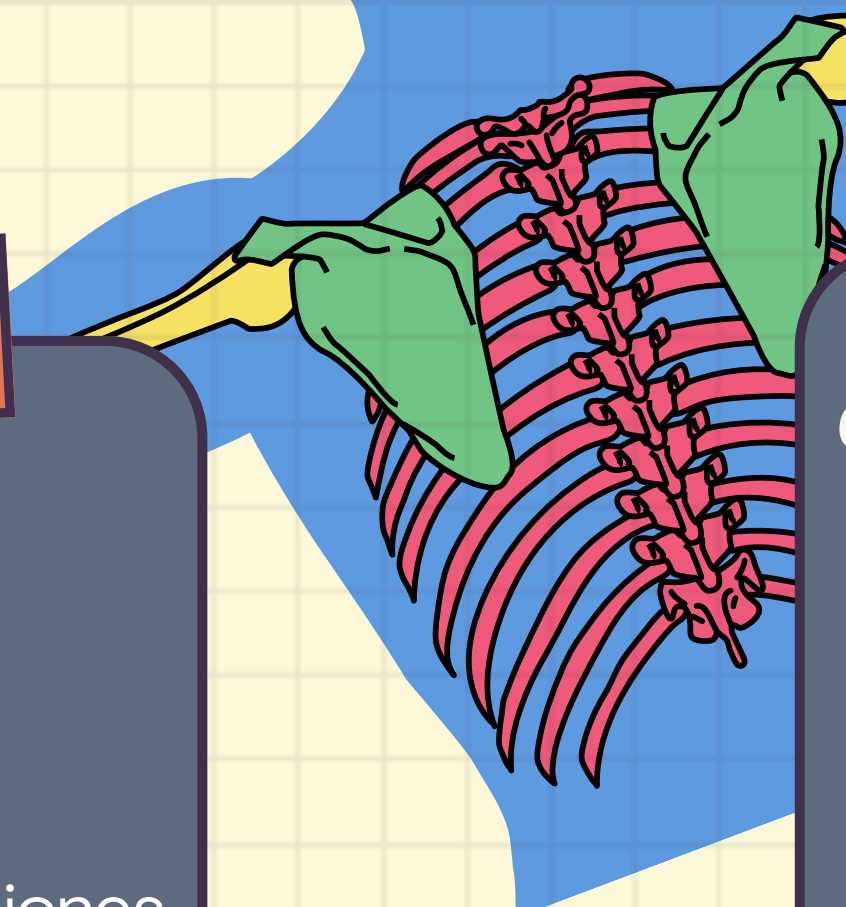
## TRATAMIENTO

**Conservador:**

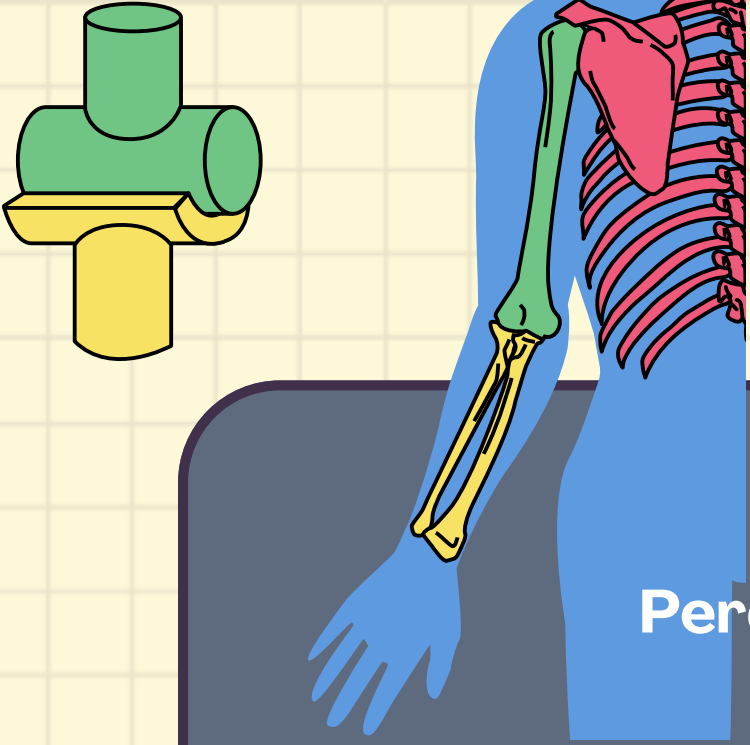
- Alinear la fx
- Inmovilizar con férula y vendaje Velpeau
- Yeso colgante de Cadwell ----> Fx espiroideas, oblicuas largas, anguladas y acortadas

**Qx:**

- Fx del húmero bilateral
- Fx expuesta
- Fx multiple en la misma extremidad
- Fx con lesión vascular







# FRACTURA DE HÚMERO DISTAL



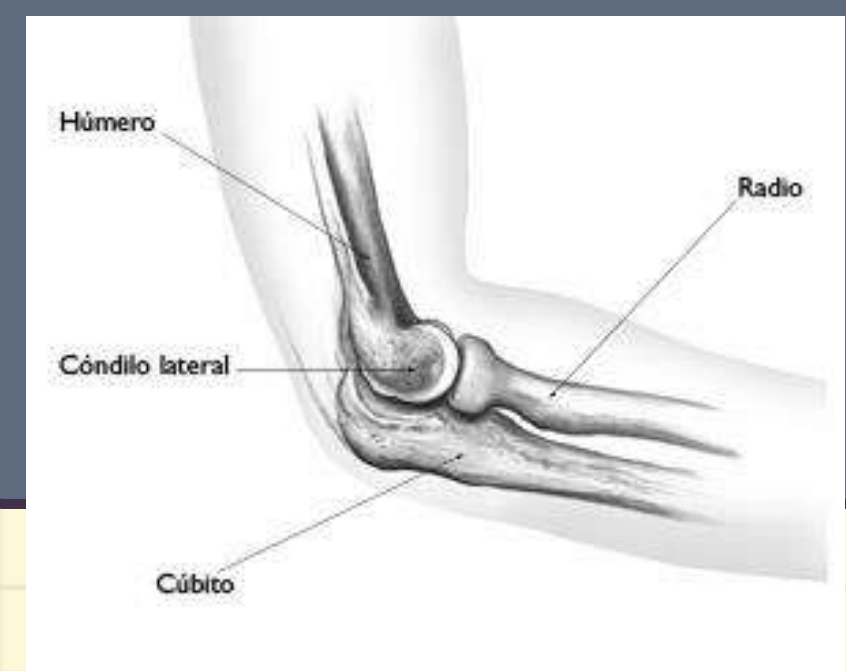Perdida de solución de continuidad de la metafisis distal del húmero por encima de los cóndilos y proximal de la línea fisiaria

## ETIOLOGÍA

- En jóvenes se producen por accidentes de alta energía (accidentes laborales, deportivos, de tráfico, etc.).
- En ancianos, se suelen producir por accidentes de baja energía, como caídas desde su propia altura o traumatismos indirectos
- En niños, suelen darse por caídas sobre la mano con el brazo en extensión. Son más frecuentes las supracondíleas extraarticulares.

## MECANISMO

- Indirecto en extensión 95%
- Directo en flexión 5%



## CLÍNICA

- Dolor
- Aumento de volumen y deformidad del codo
- Tumefacción
- Limitación funcional
- Posición antálgica

# CLASIFICACIÓN

## Tabla 1: Clasificación AO de las fracturas del húmero distal:

Segmento 13 (1 por húmero, 3 por distal)

### 13 - Húmero distal. A: Extraarticular.

- A1 Fractura extra-articular, avulsión apofisaria
- A2 Fractura extra-articular, metafisaria simple
- A3 Fractura extra-articular, metafisaria multifragmentaria

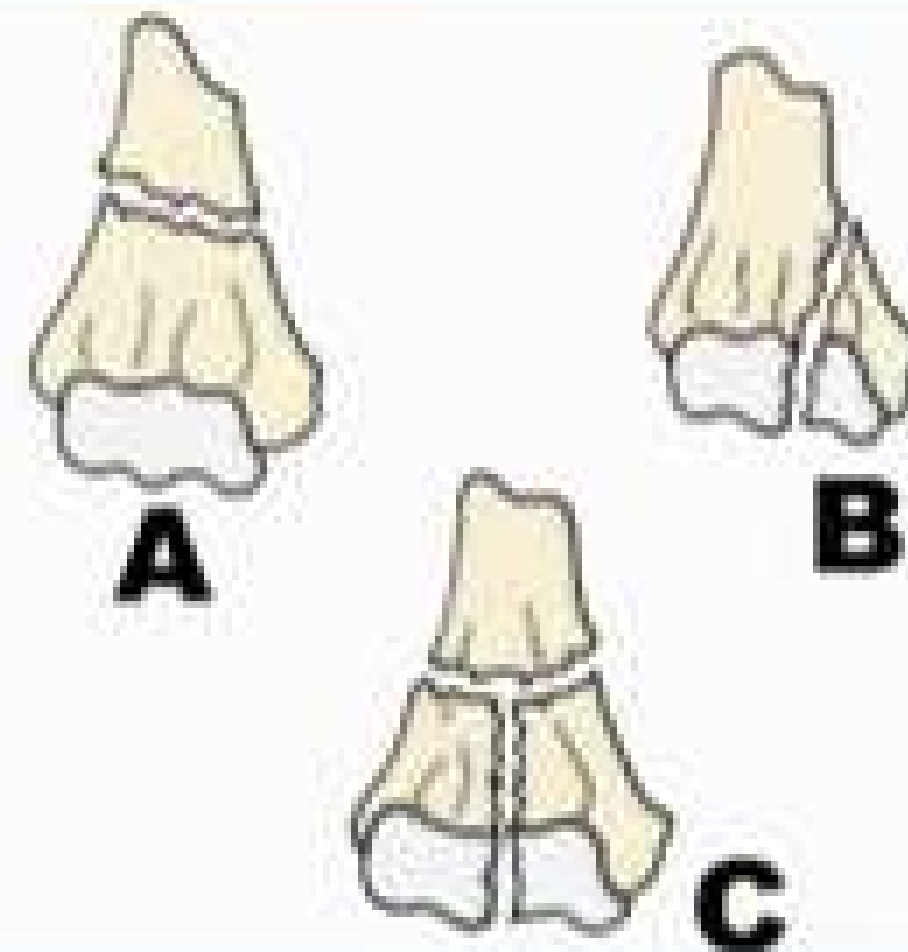
### 13- Húmero distal. B: Articular Parcial

- B1 Fractura articular parcial, externa sagital
- B2 Fractura articular parcial, interna sagital
- B3 Fractura articular parcial, frontal (coronal)

### 13- Húmero distal. C: Articular Completa.

- C1 Fractura articular completa, articular simple, metafisaria simple
- C2 Fractura articular completa, articular simple, metafisaria compleja
- C3 Fractura articular completa, articular y metafisaria complejas

Figure 8. Clasificación de las fracturas distales del húmero, según la AO.



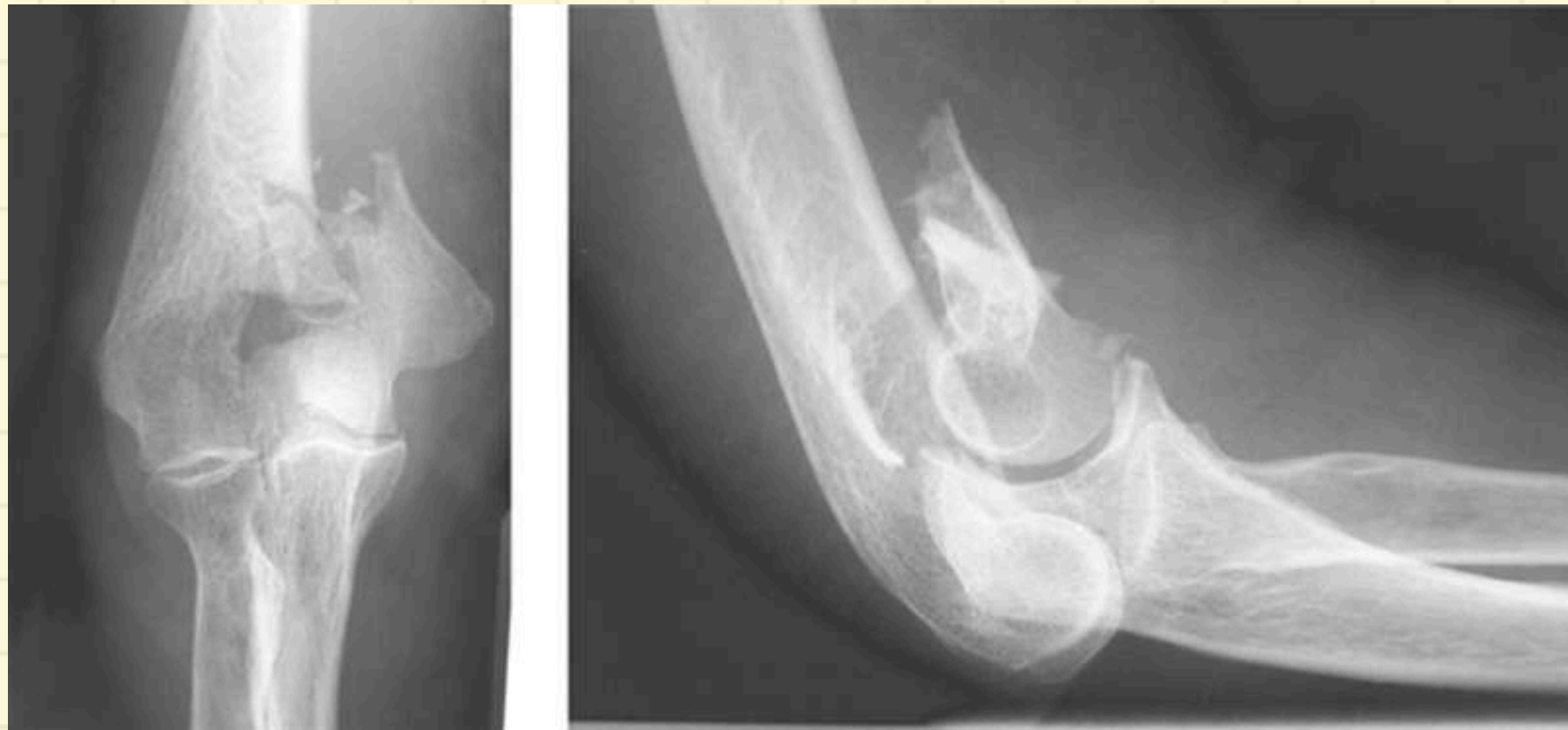## DIGNÓSTICO

Confirmatorio:

- **RX AP de codo** ( codo flexionado en 40°)

- **TAC**

Permite definir el patrón óseo de fractura, la afectación articular y permite una mejor planificación preoperatoria




## TRATAMIENTO

**Conservador:**

- **Ketorolaco IV**
- **Fracturas no desplazadas (<2mm)**
- **Férula**

**Qx: REDUCCIÓN ABIERTA** (Fracturas desplazadas)


- Aplicar férula al finalizar la cirugía







# FRACTURA DE OLECRANON



Ocurre cuando se fractura el extremo proximal ( en el codo) del hueso cúbito, uno de los huesos que se unen para formar la articulación del codo

## MECANISMO

- Por traumatismo directo (caídas) 70%
- T. indirecto (tracción del tríceps con el codo semiflexionado)
- Menos fct: golpe directo

## EPIDEMIOLOGIA

El 85% son fracturas no conminutas pero con despazamiento del fragmento proximal debido a la fracción que ejerce el tríceps

## CLÍNICA

- Dolor intenso y súbito en el codo
- Dolor que aumenta al flexionar o extender el codo
- Hipersensibilidad al mover el codo
- Sensación de inestabilidad del codo
- Bursitis del codo
- Hematomas en el codo

# CLASIFICACIÓN

## Clasificación de la Clínica Mayo

Morrey en 1995 clasificó las fracturas del olécranon de acuerdo a criterios de estabilidad, conminución y desplazamiento

- **Tipo I (no desplazada):** No existe desplazamiento de los fragmentos. Es definida por los criterios previos de Colton.
- **Tipo II (desplazada y estable):** Existe desplazamiento de los fragmentos más de 3 mm; se mantiene la relación anatómica cúbito-humeral.
- **Tipo III (desplazada e inestable):** Existe desplazamiento de los fragmentos más de 3 mm; se pierde la relación anatómica cúbito-humeral.


Tipo I  
No desplazada



Tipo II  
Desplazada  
A: Simple  
B: Conminuta



Tipo III  
Lesiones asociadas  
Inestabilidad  
A: Simple  
B: Conminuta

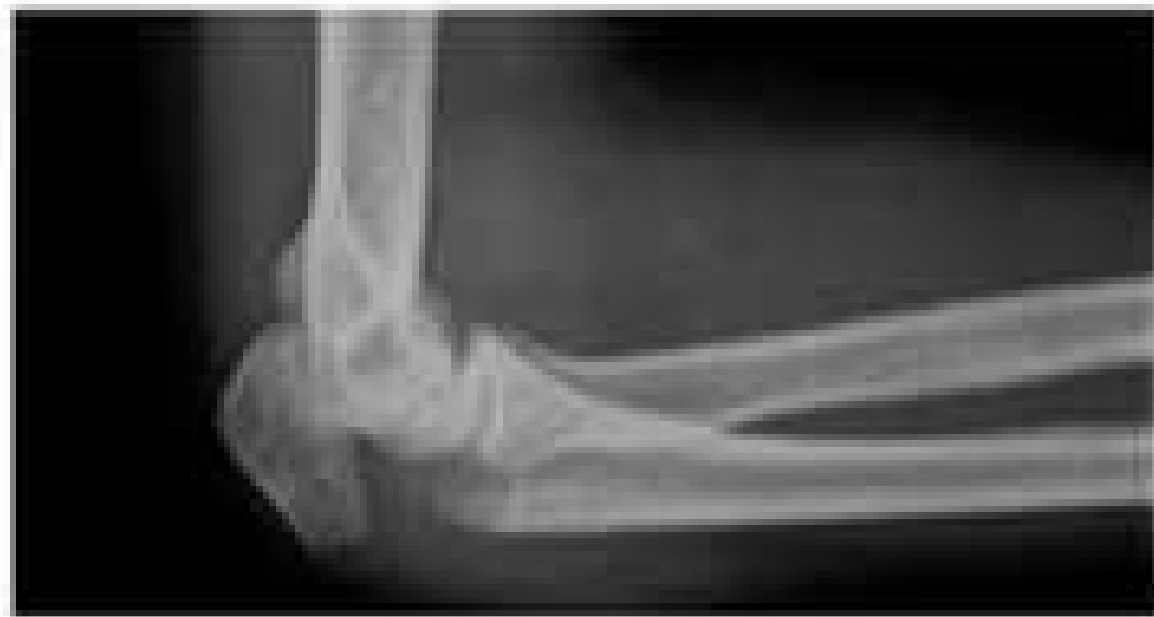
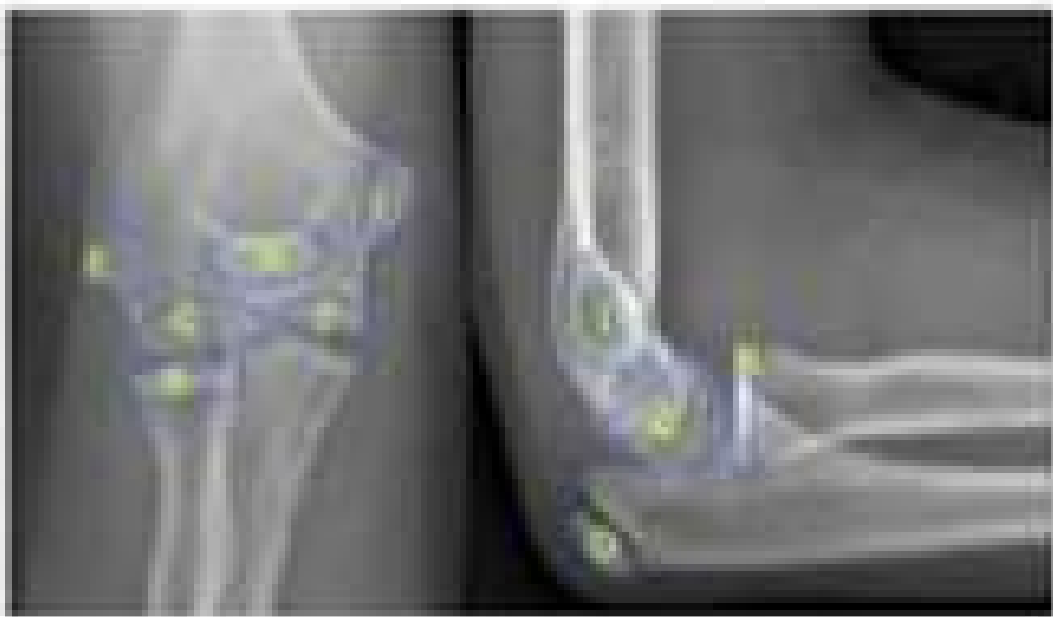
## DIGNÓSTICO

Confirmatorio:

- *RX AP y lateral*
- *TAC*

*Permite identificar fragmentos articulares*



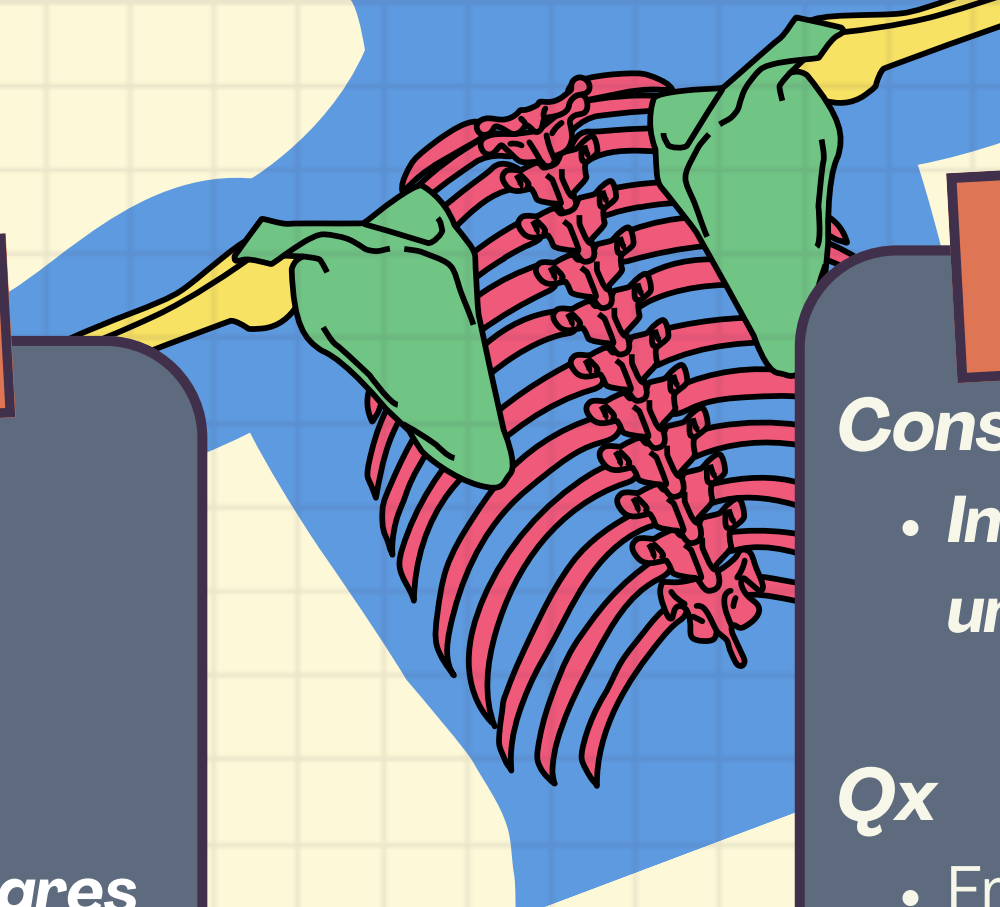
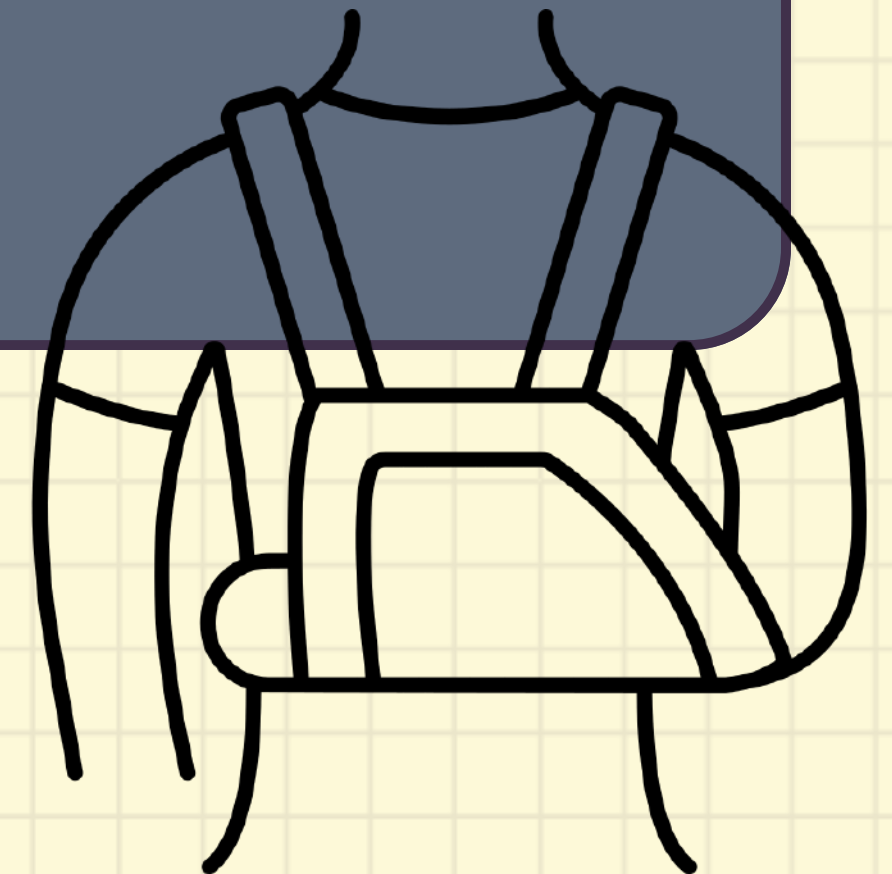
## TRATAMIENTO

*Conservador:*

- *Inmovilizar codo en flexión de 30°-90° en un periro de 3-4 semanas (ferula)*

*Qx*


- Fracturas desplazadas >2mm
- Conservar fuerza de extensión del codo
- Restablecer la congruencia articular
- Mantener la amplitud del movimiento







# FRACTURA DE CÚPULA RADIAL



Fractura de a cúpula radial es la región más proximal del radio (uno de los 2 huesos del antebrazo) y se localiza a nivel del codo.

## MECANISMO

Directo e indirecto

- Caída sobre la palma de la mano

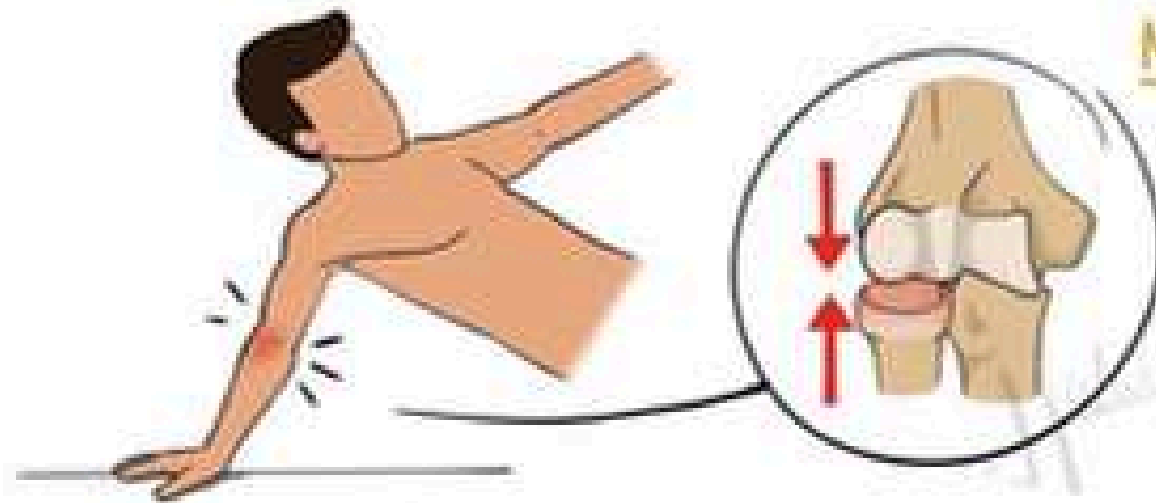
## EPIDEMIOLOGIA

- Constituye el 33% de fx de codo
- Frecuente en mujeres de 40-60 años
- Deportes de contacto

## CLÍNICA

- Dolor
- Deformidad
- Aumento de volumen
- Tumefacción
- Impotencia funcional

## FRACTURAS DE LA CABEZA RADIAL

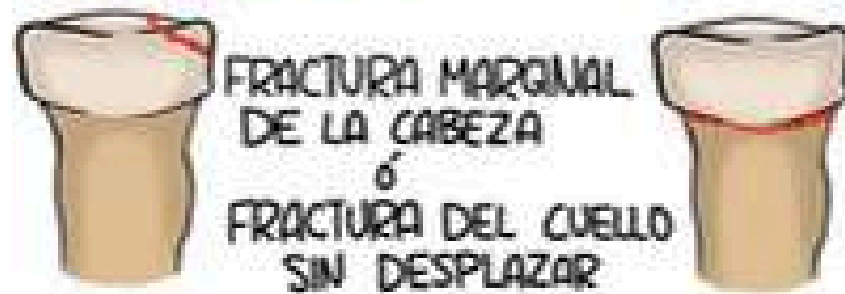


### MECANISMO:

LA CAÍDA SOBRE LA MANO CON EL CODO EN EXTENSIÓN PRODUCE EL CHOQUE DE LA CABEZA RADIAL CONTRA EL CAPITELUM

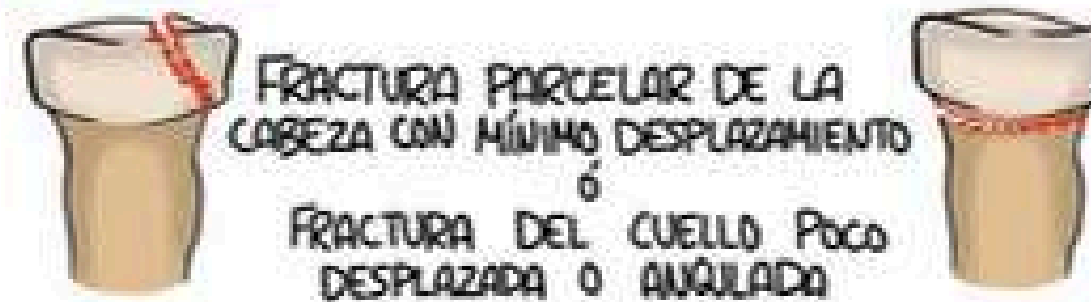
### CLASIFICACIÓN DE MASON

#### MASON I



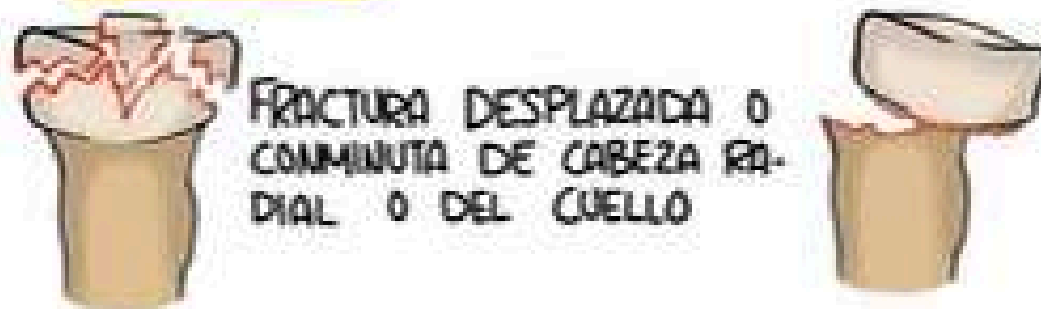
FRACTURA MARGINAL DE LA CABEZA  
o  
FRACTURA DEL CUELLO SIN DESPLAZAR

#### MASON II



FRACTURA PARCELAR DE LA CABEZA CON MÍNIMO DESPLAZAMIENTO  
o  
FRACTURA DEL CUELLO POCO DESPLAZADA O ANGULADA

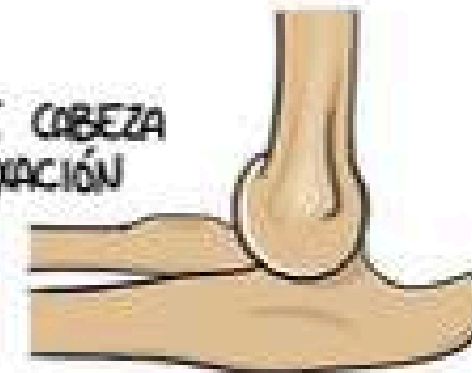
#### MASON III



FRACTURA DESPLAZADA O COMINUTA DE CABEZA RADIAL O DEL CUELLO

#### MASON IV

CUALQUIER FRACTURA DE CABEZA RADIAL ASOCIADA A LUXACIÓN DE CODO










# FRACTURA DE ANTEBRAZO



Fractura de diafisis del radio y cubito es la pérdida de la continuidad ósea de la parte tubular en la diafisis del radio, cubito o ambos (Asociadas a incongruencia articular radio-cubital).

## MECANISMO

Por traumatismo directo con hiperextensión de muñeca y codo.

## ETIOLOGIA

Traumatismo indirecto (Caída, se apoya la palma de la mano) (maniobras de defensa personal, accidentes vehiculares o por proyectil de arma)

## EPIDEMIOLOGIA

Representan 10-14% de todas las fracturas. Fracturas de tercio medio del antebrazo tienen peor pronóstico que de tercio proximal o distal.

## FACTORES RIESGO

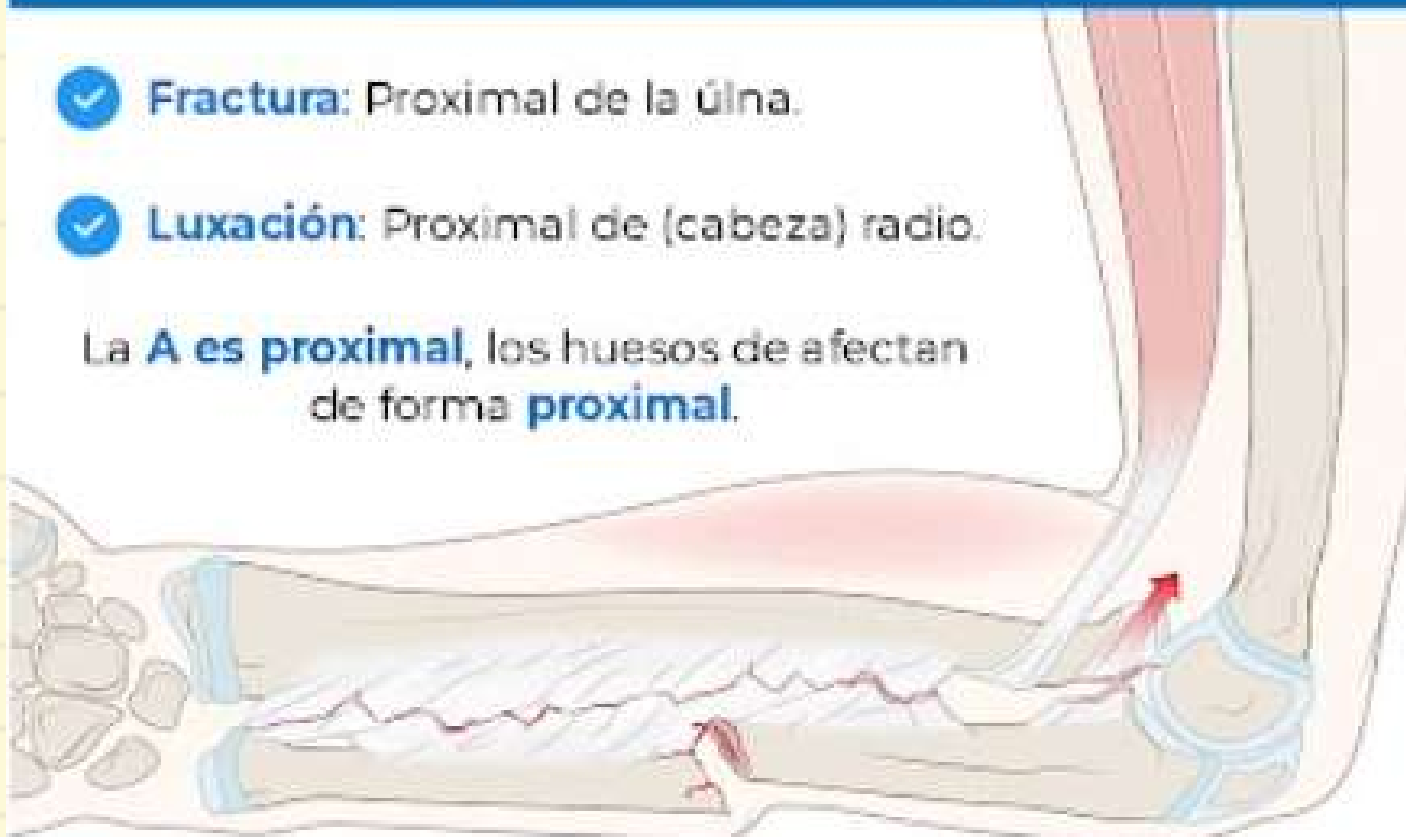Edad avanzada-osteoporosis-malnutrición-lesiones deportivas-accidentes con máquinas-violencia intrafamiliar-traumatismos en antebrazo

La mayoría de fracturas de eje del antebrazo son por caídas (Atletas).

### Fractura de Monteggia

- ✓ **Fractura:** Proximal de la úlna.
- ✓ **Luxación:** Proximal de (cabeza) radio.

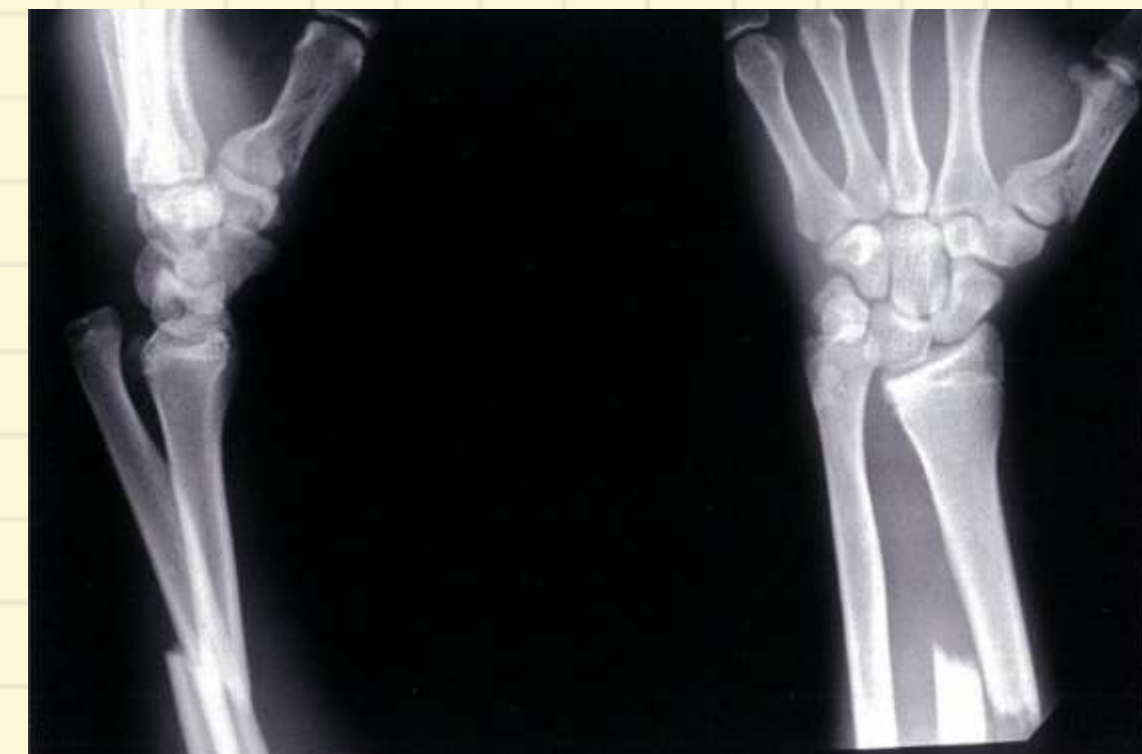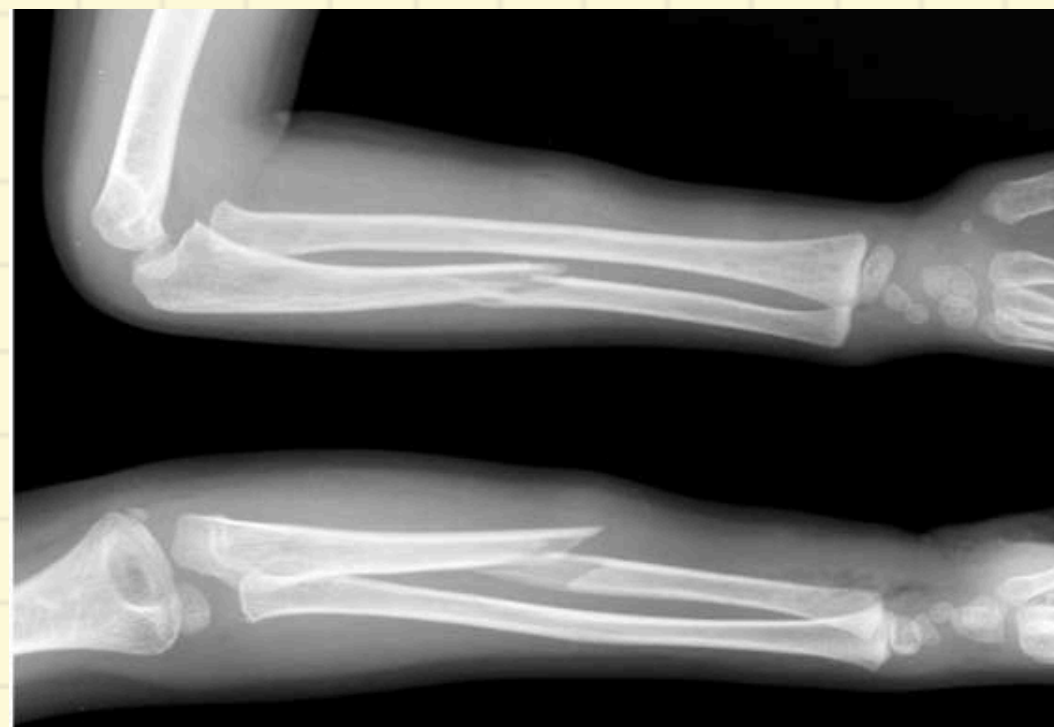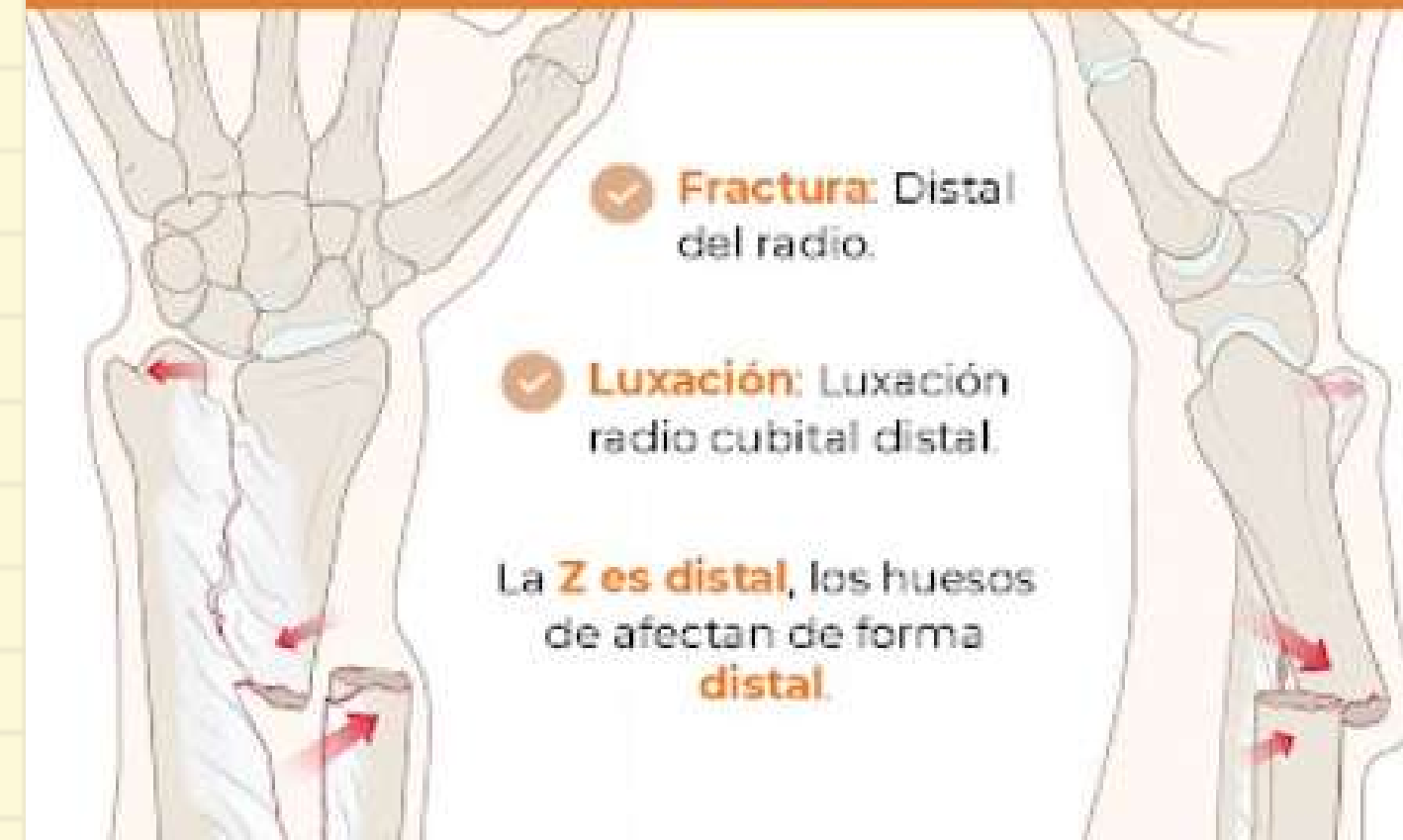La **A** es proximal, los huesos de afectan de forma **proximal**.




### Fractura de Galeazzi

- ✓ **Fractura:** Distal del radio.
- ✓ **Luxación:** Luxación radio cubital distal.

La **Z** es distal, los huesos de afectan de forma **distal**.





## DIAGNOSTICO

**ELECCION:** Clinica + radiografía simple con proyecciones anteroposterior y lateral de antebrazo.

**TAC:** En fracturas complejas

## TRATAMIENTO

**INICIAL:** ABCD (ATLS) y evitar manipulación excesiva.

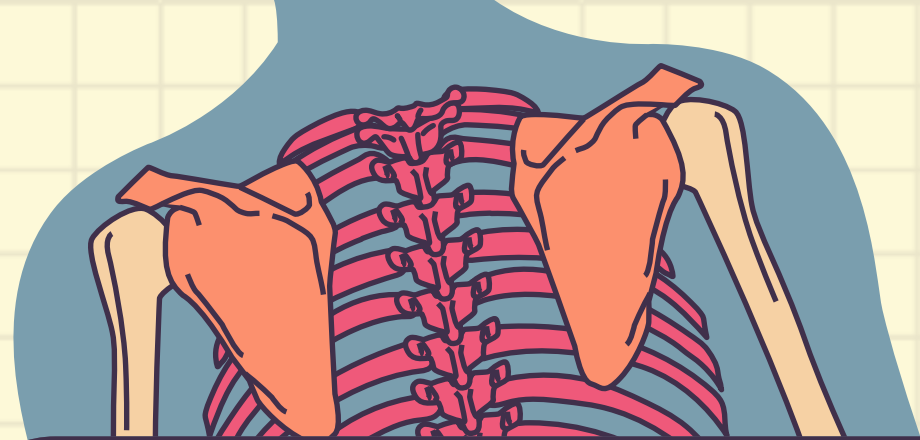Valorar grado de contaminación y lavar en caso de estar contaminada (colocar apósitos estériles)..

Colocar férula en extremidad lesionada y derivar a TyO.

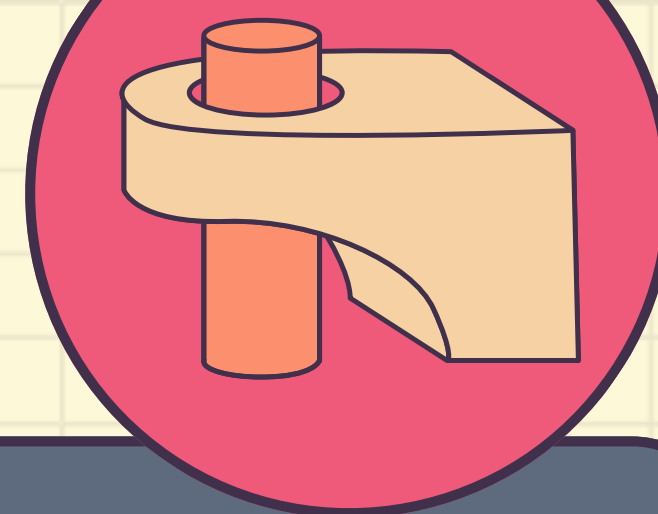
**Tratamiento no quirúrgico** Esta indicado en fracturas no desplazadas, con mínima inflamación o el paciente sea capaz de tolerar reducción cerrada + inmovilización por 3 semanas.

El **tratamiento quirúrgico** con reducción abierta y fijación interna es de elección para evitar pseudo-artrosis y las uniones anómalas, que producen alteraciones funcionales.





## FRACTURA DE RADIO DISTAL



Ocurren en el tercio distal del radio max a 3cm por arriba de la articulacion radiocarpiana.  
Pueden ser intra o extra articulares o ambas.

### CLINICA

Dolor, limitacion funcional, deformidad, + volumen y crepitacion.

### EPIDEMIOLOGIA

Generalmente tratadas en forma ambulatoria 20% requiere ingreso hospitalario.

### FACTORES RIESGO

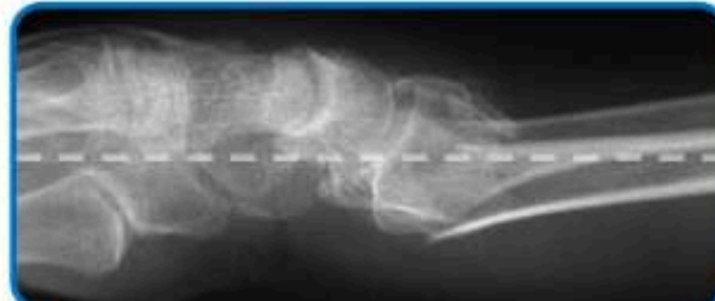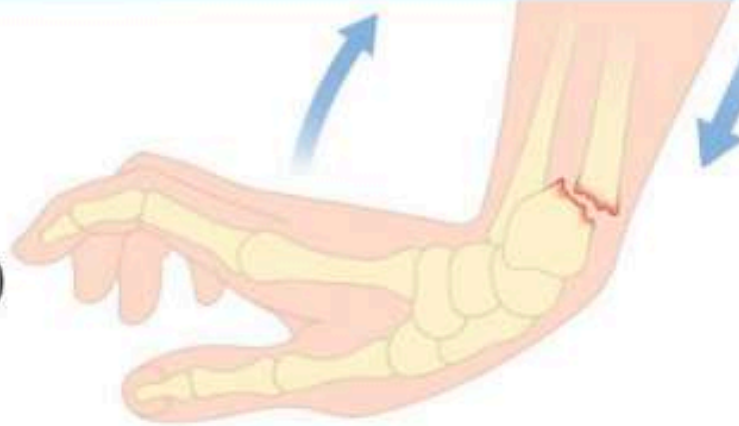
EDAD: + edad disminuye metabolismo oseo.  
SEXO: + Mujeres (climaterio)  
OSTEOPOROSIS: En 34% de los px con esto.

### DX

Inicial: Rx simple anteroposterior, lateral y oblicua.  
TAC: En Frac. con escalon articular.

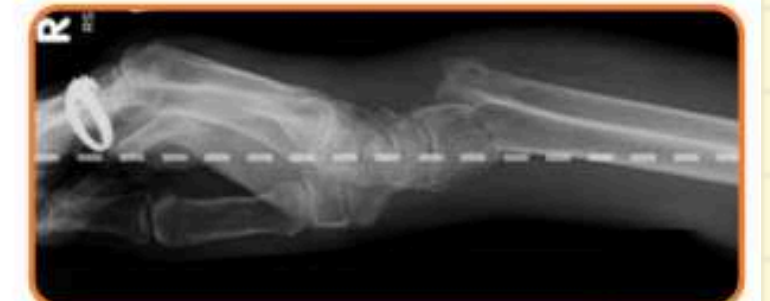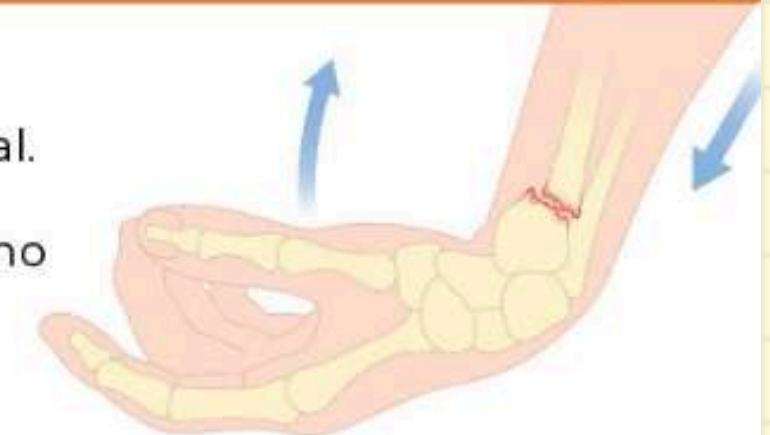## Fractura de Colles (la más común)

- Desplazamiento **dorsal** del fragmento distal.
- Caída con mano en **hiperextensión** (dorsiflexión) y antebrazo en pronación.
- Deformidad: **Dorso de tenedor.**



## Fractura de Smith

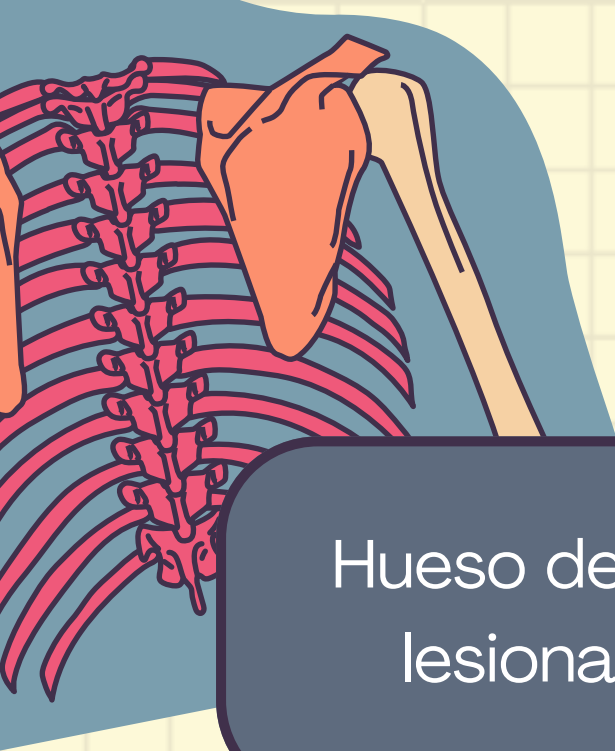- Desplazamiento **anterior** (ventral) del fragmento distal.
- Caída sobre **dorso** de la mano (hiperflexión).
- Deformidad: **Pala de jardinero.**



**TX. Conservador:**  
**Yeso braquiopalmar**

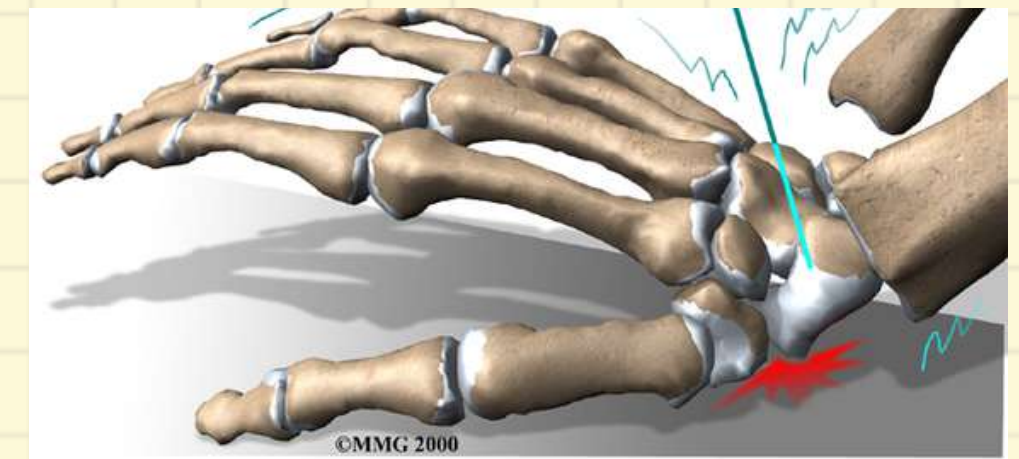
## COMPLICACIONES

Lesion ligamentaria 98%  
Artrosis 7-65%  
Perdida movilidad 0-31%



## FRACTURA DE ESCAFOIDES

Hueso del carpo que se fractura con mayor frecuencia y puede lesionarse al caer sobre el brazo con el carpo en extensión.



### EPIDEMIOLOGIA

15% de las lesiones en muñeca.  
Frecuente en jóvenes.

Confundidas con esguince de muñeca.

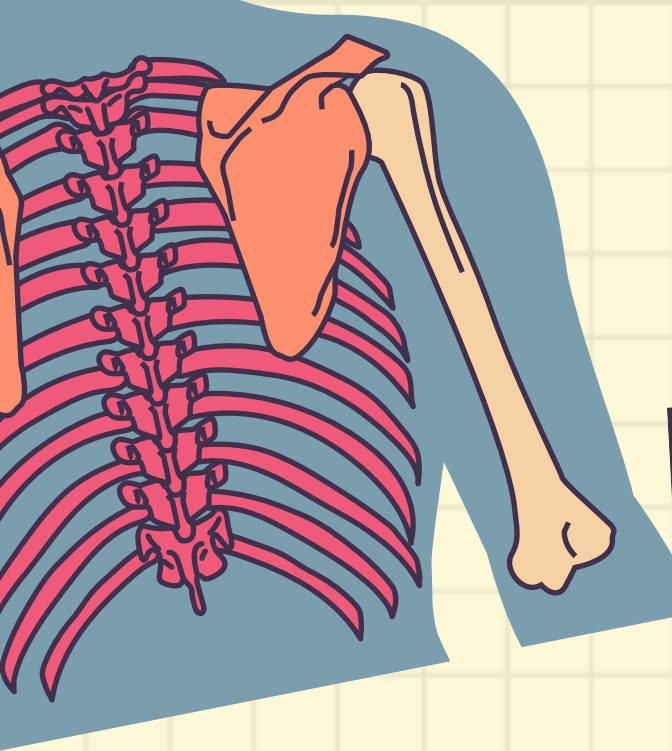
### MECANISMO

Caida sobre la palma en la muñeca hiperextendida y desviada radialmente.

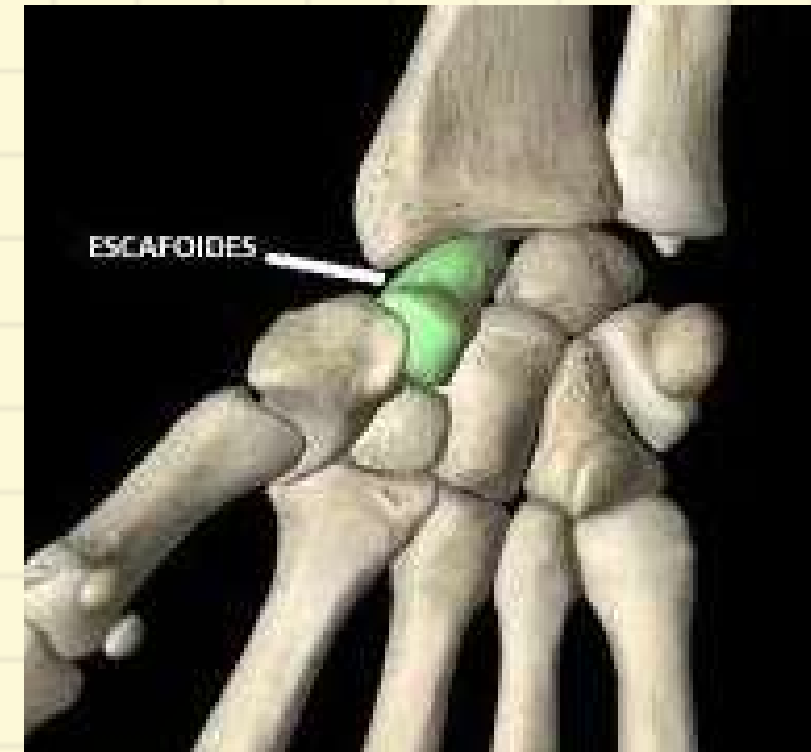### CLINICA

Dolor  
Deformidad  
Tumefacción



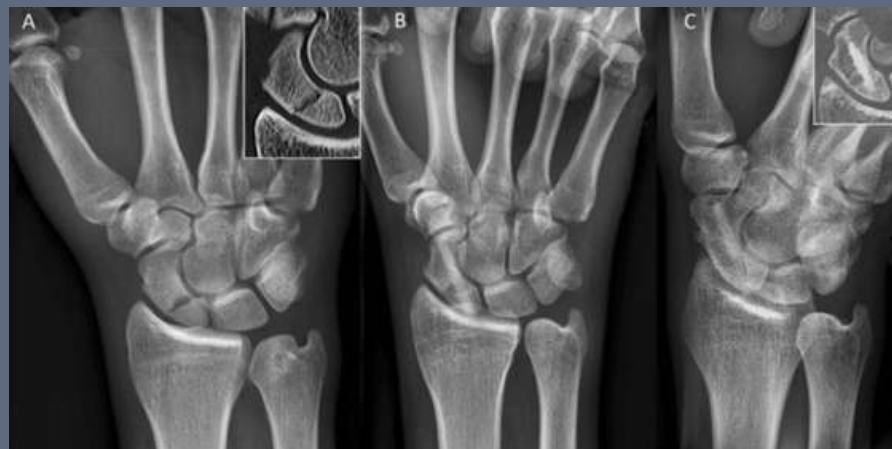

## FRACTURA DE ESCAFOIDES



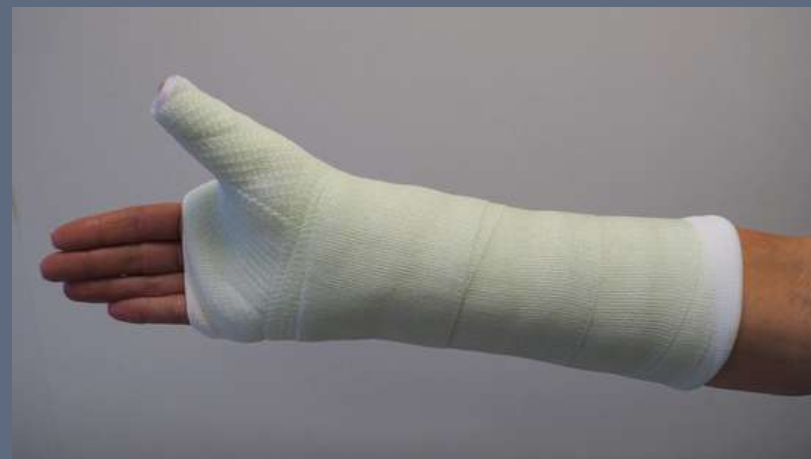### DX

Rx AP, lateral y oblicuo



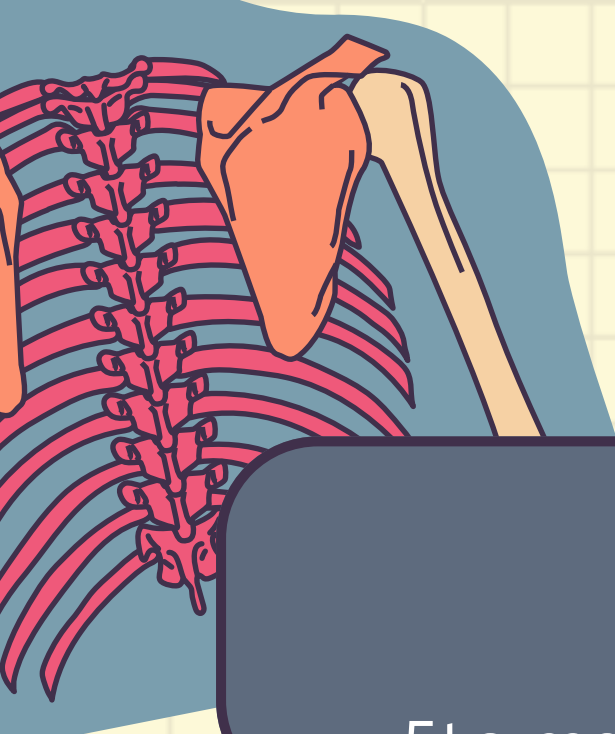
### TRATAMIENTO

Yeso ABP con pulgarr



### CLINICA

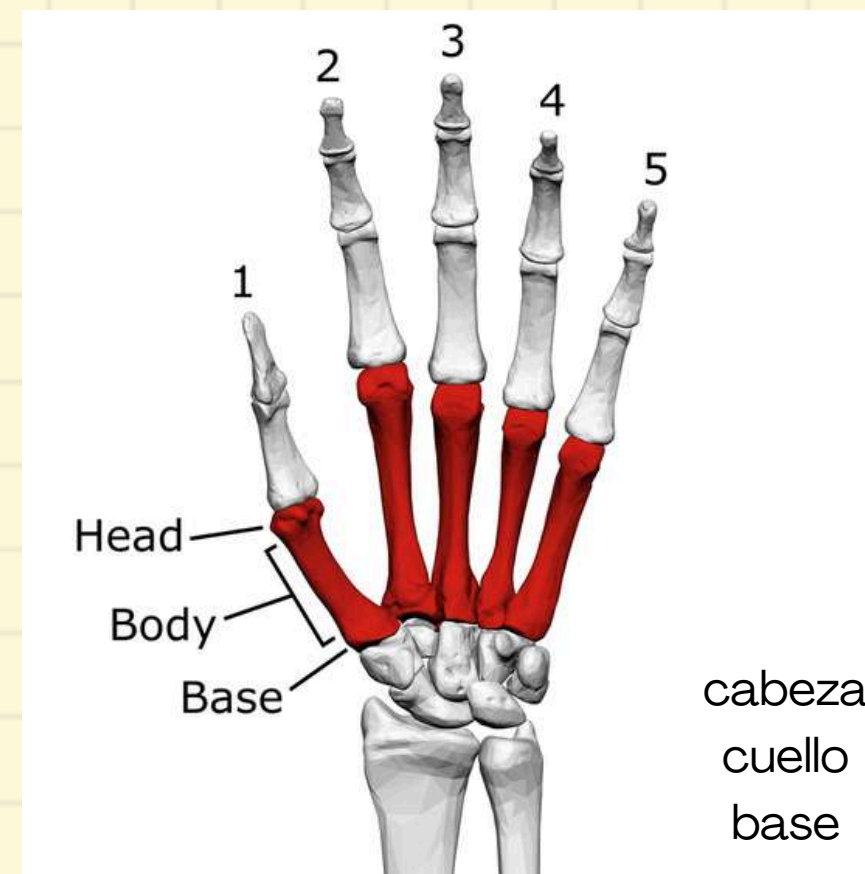
Dolor  
Deformidad  
Tumefaccion



## FRACTURA DE METACARPIANOS

Fractura de los huesos de las manos.

5to metarcapiano= Fractura del boxeador/ peleador callejero.



### EPIDEMIOLOGIA

15% de las lesiones en muñeca.

Frecuente en jóvenes.

Confundidas con esguince de muñeca.

### DX

RX: AP, lateral y oblicuas

### MECANISMO

**Directos:** Contusión, aplastamiento, penetrantes.

**Indirectos:** Tracción, angulación, torción, compresión.

### CLINICA

Deformidad

Dolor

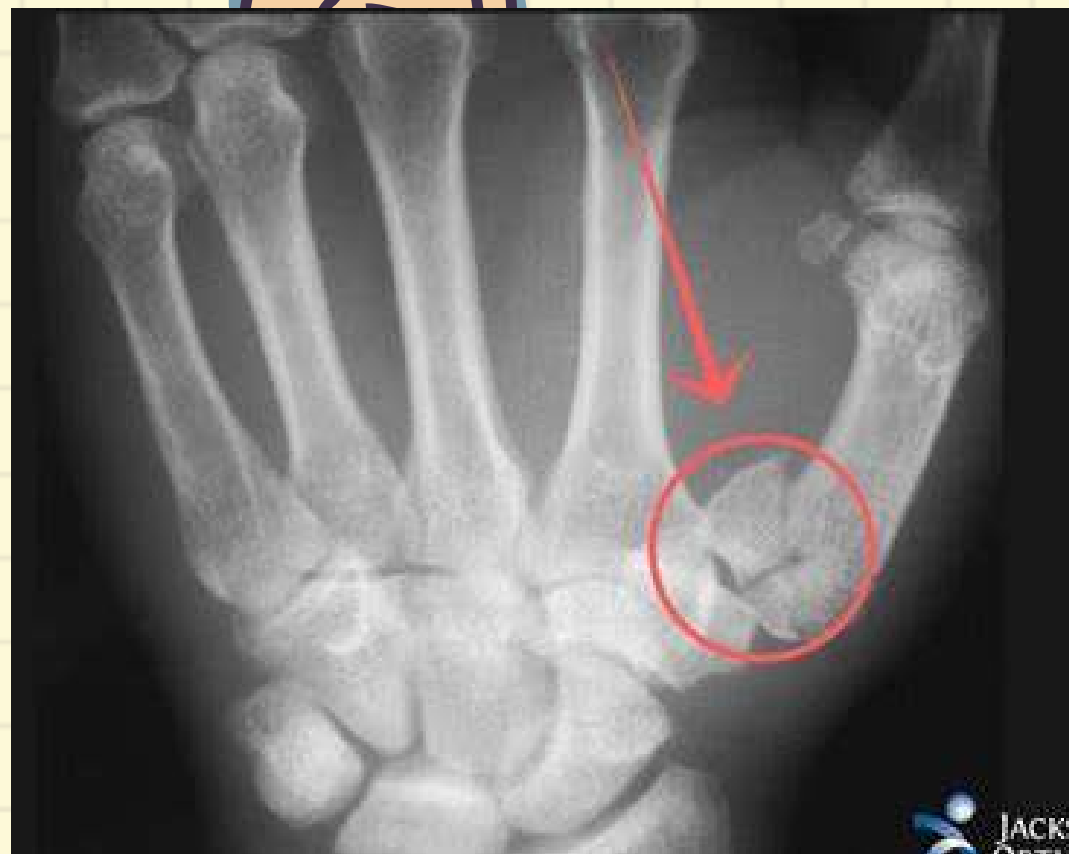Tumefacción

Ausencia del nudillo

Manejo inicial: Tx ortopédico. 1. Yeso ABP  
Moldeado a la cabeza de los metacarpianos durante 3 sem.

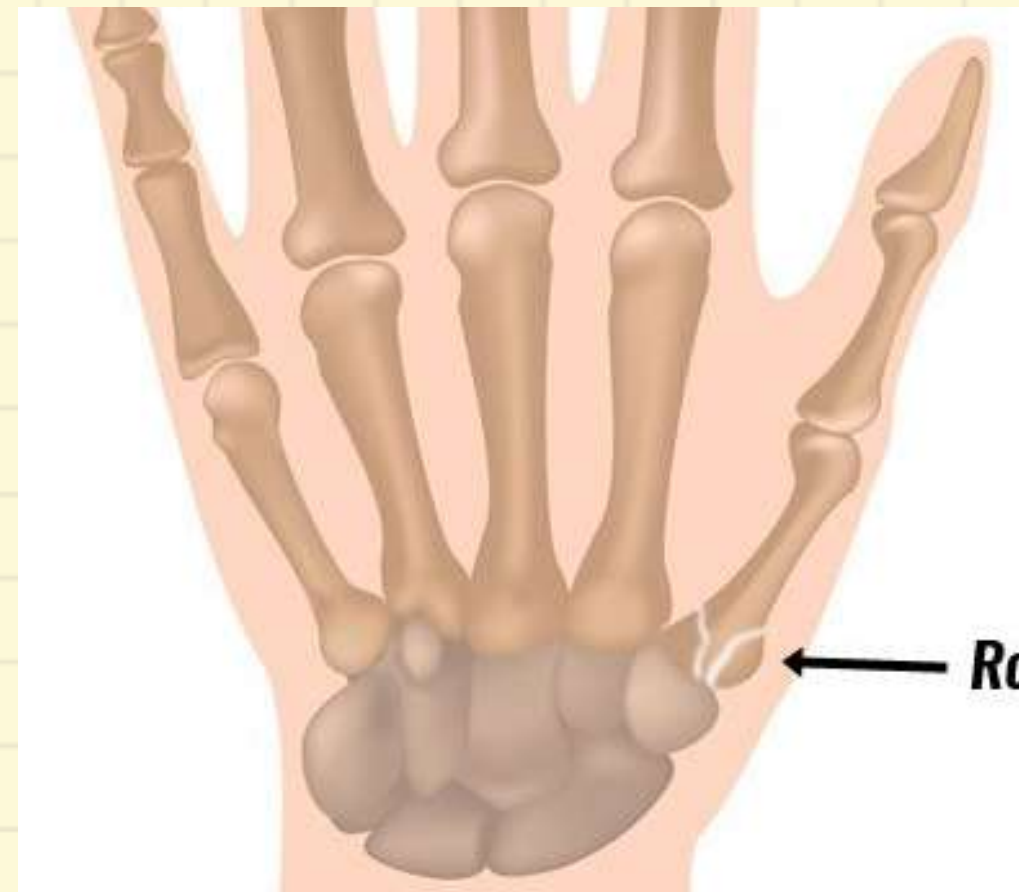
### FRC. BERNETT

Fractura intraarticular de rasgo unico a nivel de la base del primer metacarpiano.



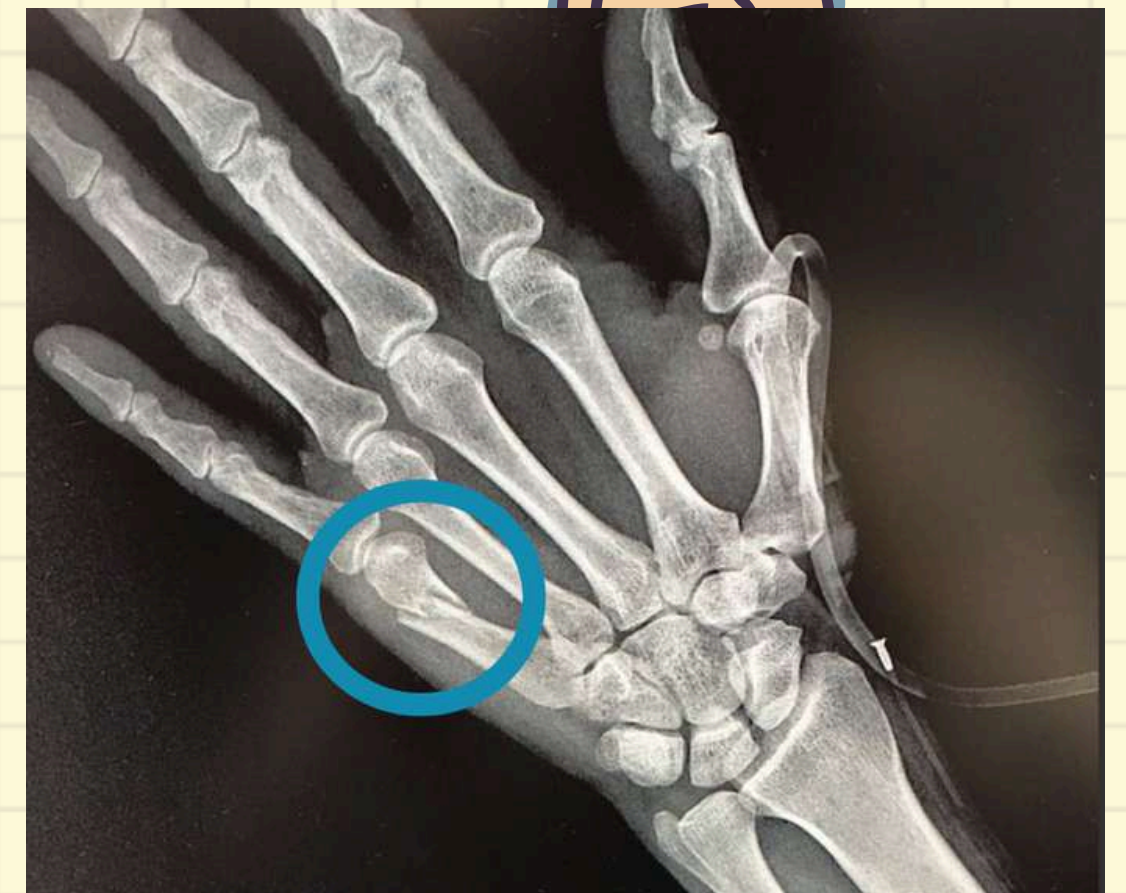### FRC. ROLANDO

Similar a bennett pero con rasgos multiples T o Y


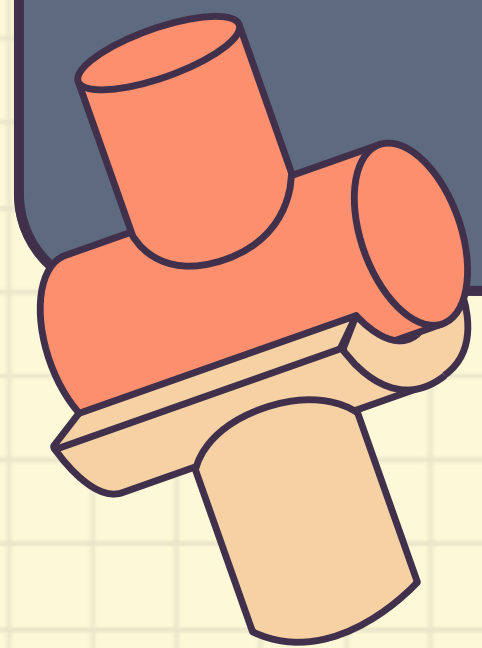
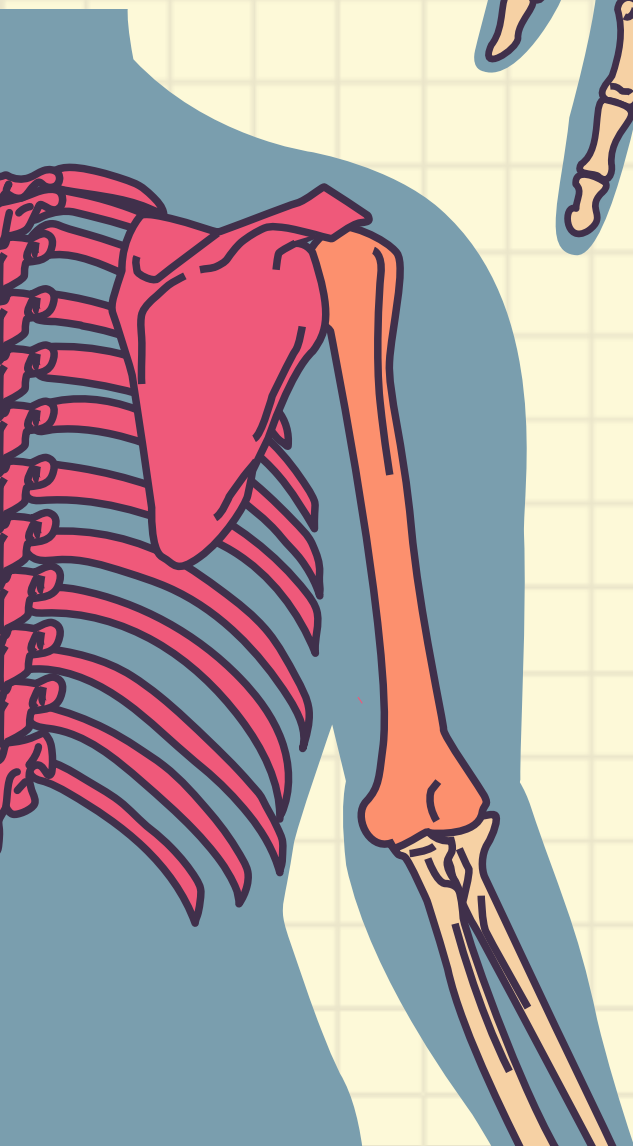
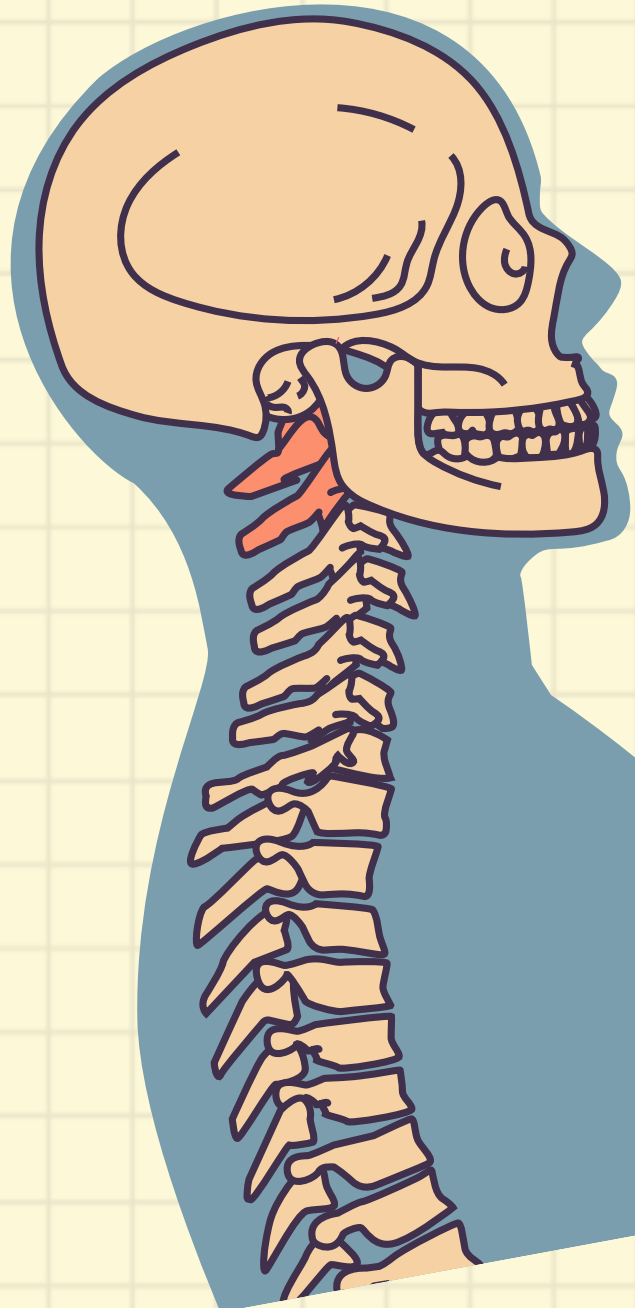
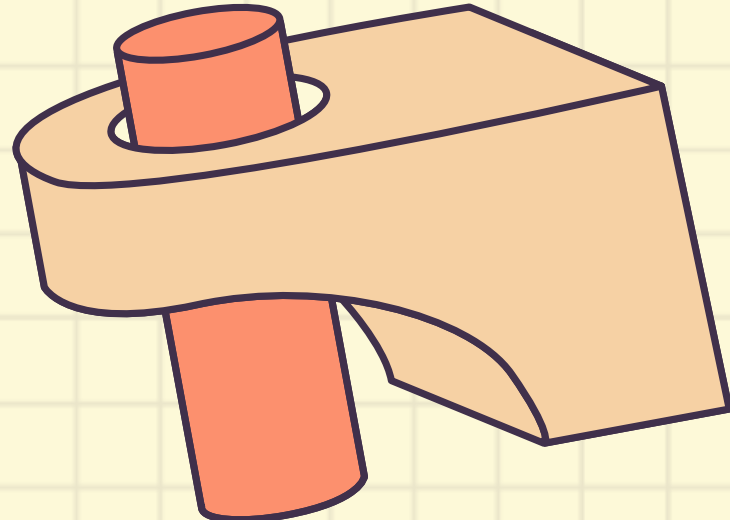
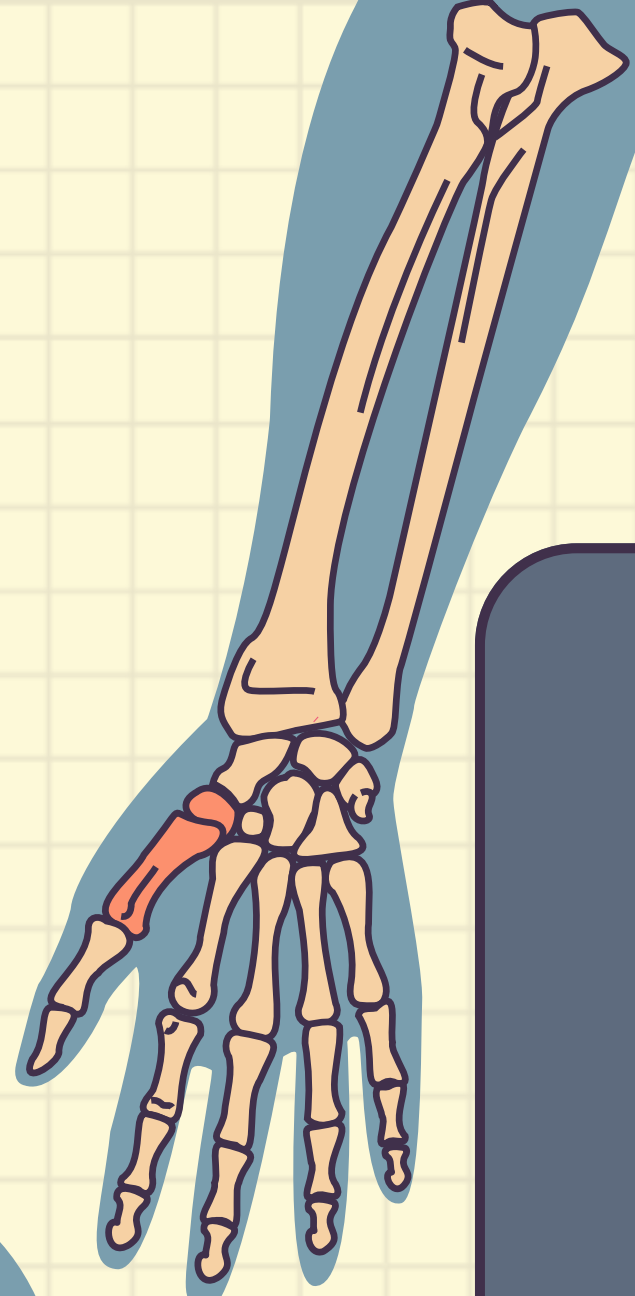
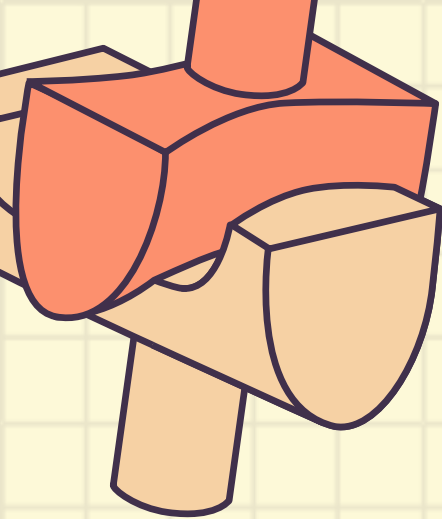


### FRAC. 5TO METACARPIANO

Fractura de metacarpiano  
Desplazamiento del 5to metacarpiano hacia palmar.







**GRACIASSSS!!**