



LICENCIATURA EN MEDICINA HUMANA



Dr. Romeo Antonio Molina Roman

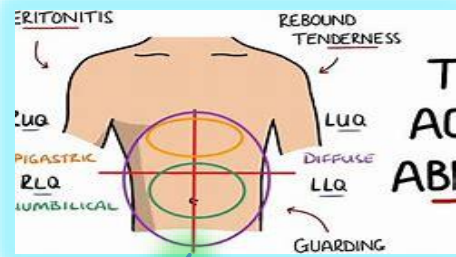
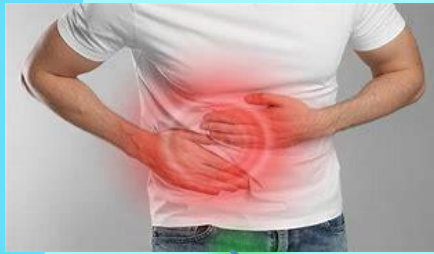Arturo Rodriguez Ramos

**Abdomen agudo
Sangrado del tubo digestivo alto
Sangrado del tubo digestivo bajo**

Técnicas quirúrgicas básicas

Sexto semestre

“A”



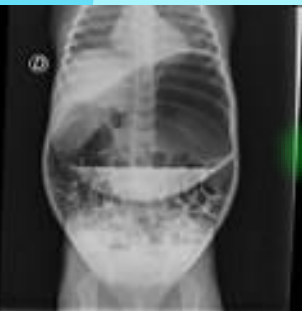
Clasificación del abdomen agudo según su localización

EPIGASTRIO

- Úlcera péptica.
- Esofagitis.
- Gastritis.
- Dolor vesicular.
- Pancreatitis.
- Infarto de miocardio.
- Aneurisma de la aorta.
- Apendicitis temprana.

ABDOMEN AGUDO

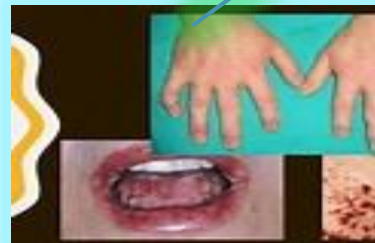- OBSTRUTIVO:
 - Volvo de Cólon Sigmoidé ; Bridas/ Adherencias; Neoplasias



ABDOMEN AGUDO

Abdomen Agudo

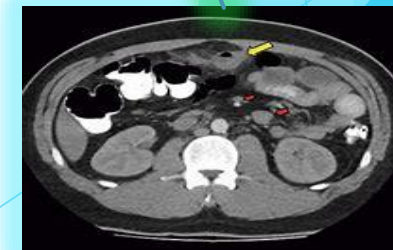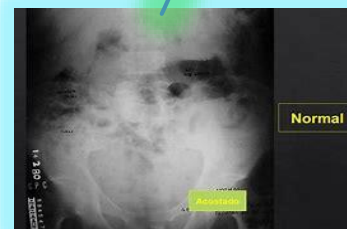ZINTIA BARRIOS MONTES
Estudiante de Medicina Humana
Creadora de @barrios.medic

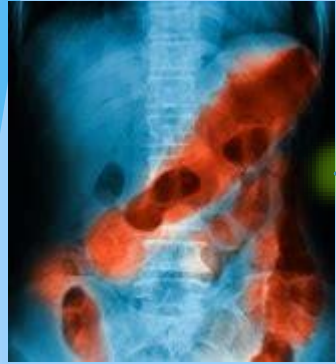
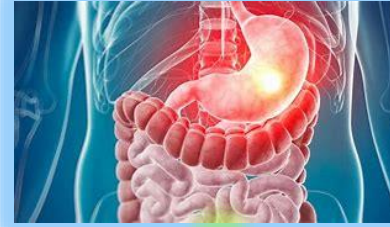
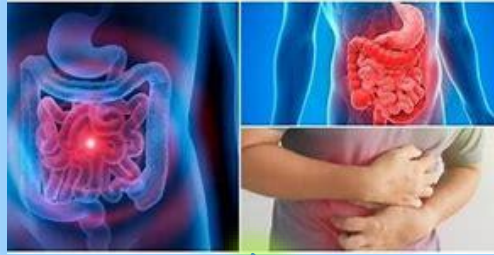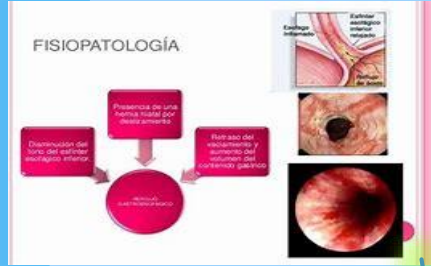ABDOMEN AGUDO EN PEDIATRIA

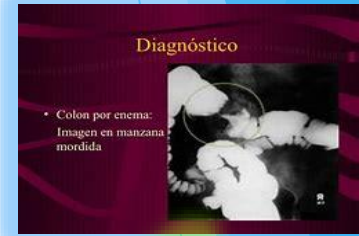Intestino normal Intususcepción

#ADAM





SANGRADO DE tubo digestivo alto



* RESGABROS DE MALLORY-WEISS

Epidemiología:

- Se presenta con mayor frecuencia en individuos alcohólicos.
- Responsables del 5-10% del total de STDA.

Factores de riesgo:

- Alcoholismo
- Antecedente de hernia hiatal.
- Bulimia.
- Ingesta crónica de salicilatos

Actúa como depósito y mezclador de alimentos (digestión enzimática) y puede llegar a albergar hasta 3 litros de alimento.

- Las partes del estómago son:
 - Cardias
 - Fondo
 - Cuerpo
 - Piloro

Estómago

HEMORRAGIA DIGESTIVA ALTA

- Hematemesis:** salida de sangre fresca a través hemorragias digestivas (sacar de café). Sigue HDA, pero hay que descartar origen respiratorio (hemoptisis) o OGI, tratadas de sangre deglutida.
- Melenas:** Heces negras, brillantes, pastosas, pegajosas, malolientes, como "petateas". Sigue HDA o HDB con tránsito lento, pero para que se produzcan la sangre debe haber permeado al menos 8 horas en el tubo digestivo. Dejar un ingesta de papel, maní, calabacitas en su tinta, sales de bismuto, tratamiento con hierro... que tinte las heces.

Referencias bibliográficas

- ▶ Jáquez-Quintana, Joel O.. (2021). Hemorragia de tubo digestivo alto. *Endoscopia*, 33(Supl. 1), 6-8. Epub 13 de junio de 2022. <https://doi.org/10.24875/end.m21000332>
- ▶ Martínez S., Guillermo, Figueroa N., Pedro, Toro P., Javier, García C., Carlos, & Csendes J., Attila. (2021). Conducta actual frente la hemorragia digestiva alta: Desde el diagnóstico al tratamiento. *Revista de cirugía*, 73(6), 728-743. <https://dx.doi.org/10.35687/s2452-454920210061132>