



**Dr. Roberto Javier Ruiz Ballinas**

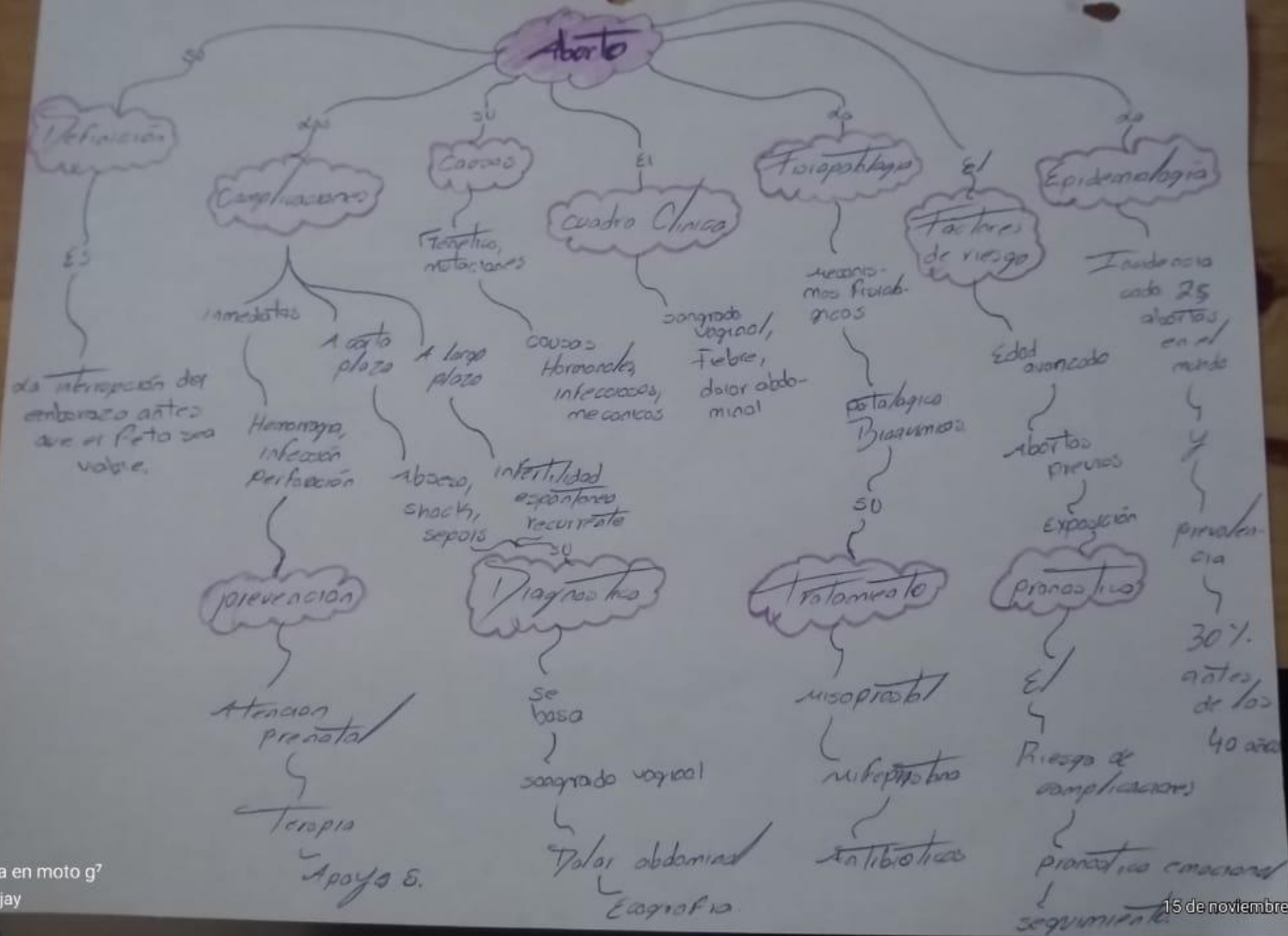
**Arturo Rodriguez Ramos**

**Hemorragias de fin de primer trimestre y segundo trimestre**

**Ginecología y obstetricia**


**Sexto semestre**

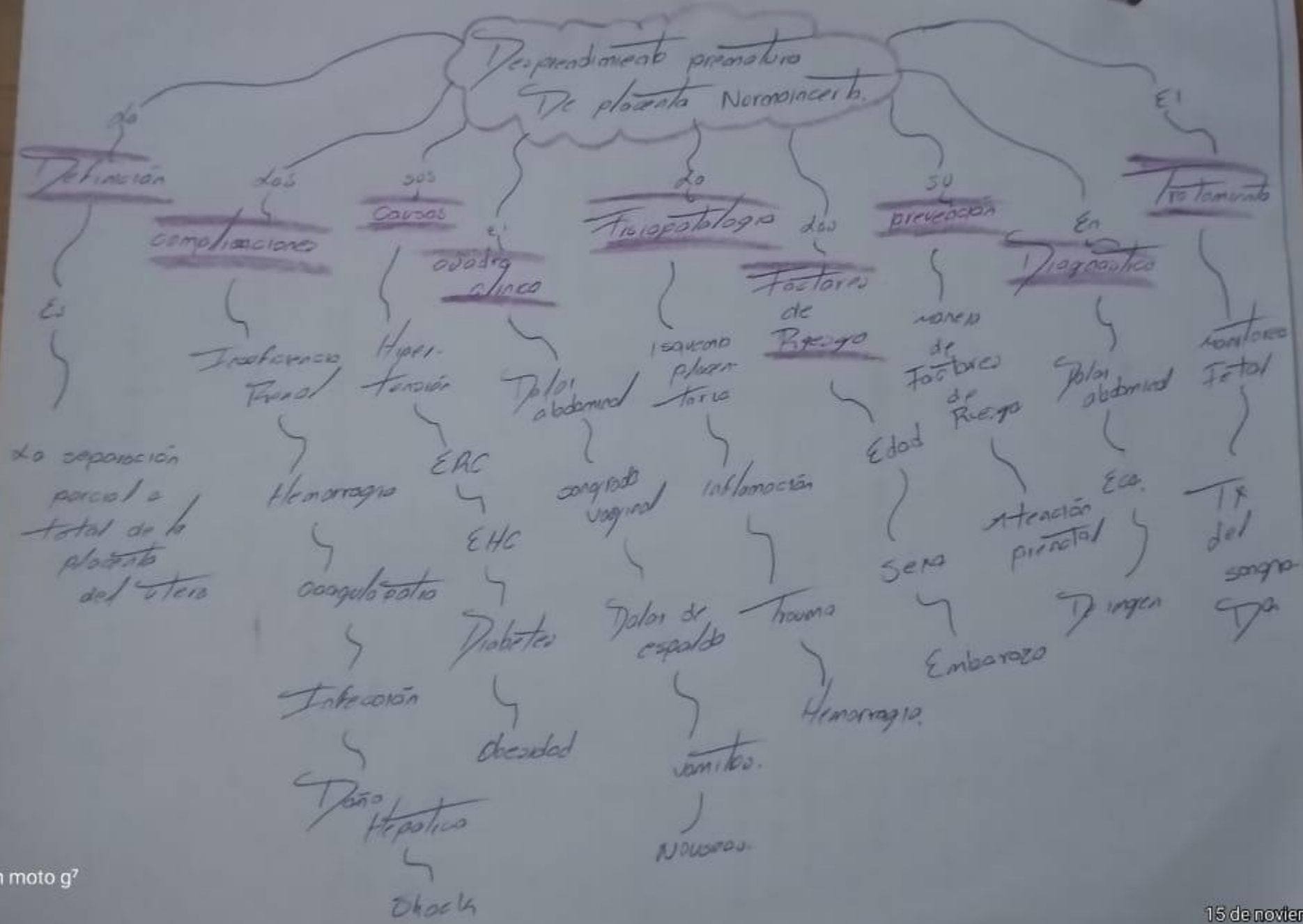
**“A”**

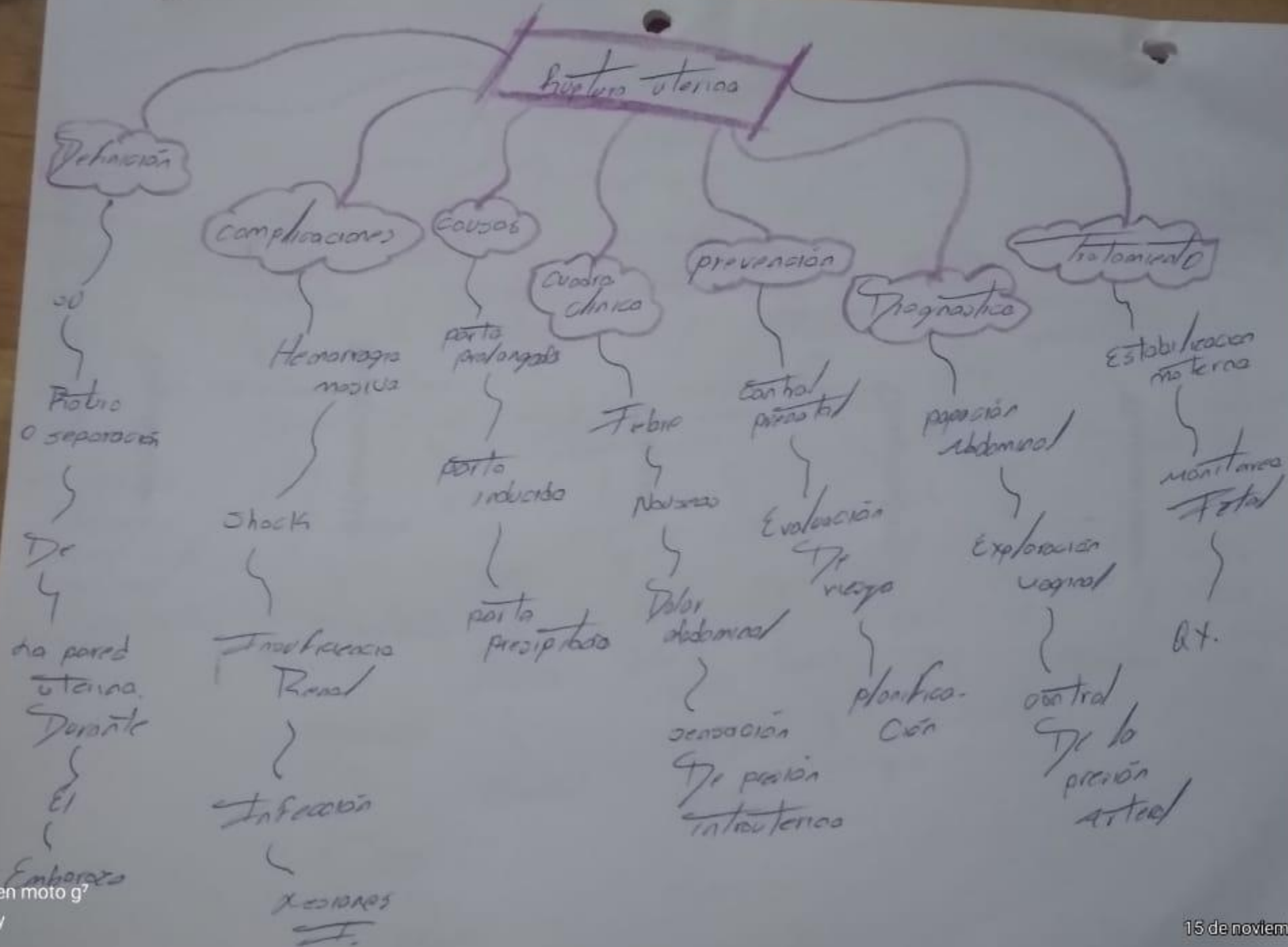


0 14/12/99

# Enfermedad trofoblástica gestacional







# Anomalia de inserción placentaria.

Definición

condiciones en la que la placenta se inserta

marcas anormal del útero.

complicaciones

Hemorragia masiva

Chocho

ITR.

I.H.

Infección.

Causas

Edad avanzada

Enf. crónicas.

Uso de sustancias químicas.

Cuadro clínico

Sangrados vaginal

Nauseas

Abantos

HTA

prevención

control prenatal

Ecografía

Historia medica.

Diagnóstico

pruebas clinico

Ecografía

pruebas

laboratorias.

Tratamiento.

monitoreo fetal

Antibióticos

ax.

contrast radiol

