



## Infografía

*Alexa Avendaño Trujillo*

*Lesiones del plexo branquial*

*6 "A"*

*Pediatría*

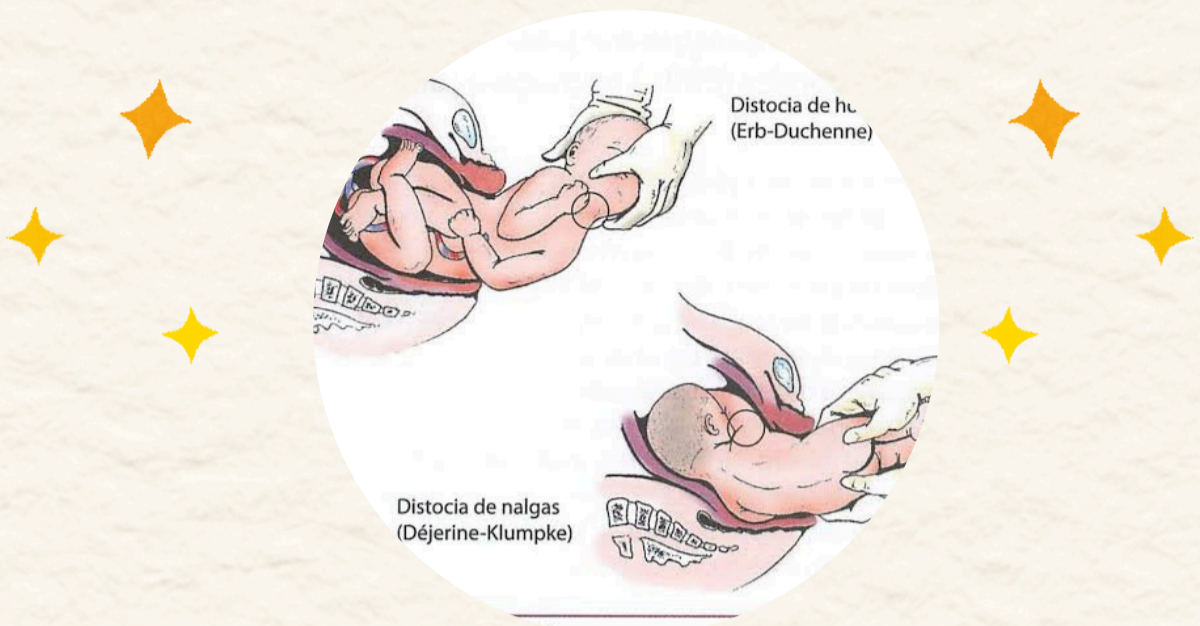
*Dr. Cristian Jhonatan Aguilar Ocampo*

*Comitán de Domínguez Chiapas*



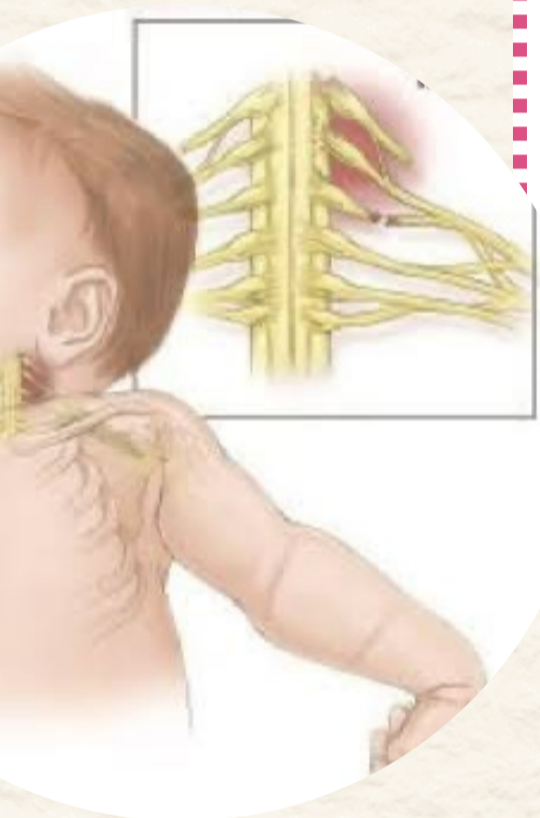# lesión del plexo

# PLEXO BRANQUIAL



## Parálisis branquial de ERB-DUCHENNE

- Más frecuente 90%
- Afecta las raíces C5- C6
- Reflejo de moto ausente, presión palmar permanece
- Asocia a alteraciones del nervio frenico (C4)
- Tratamiento: Inmovilización para vial durante 1-2 semanas



## Parálisis de Dejerine- Klumpke

- Menos frecuente (2-3%)
- Afecta raíces C7- C8
- Palmar desapareció
- Lesión T1 (síndrome de Horner)
- Parálisis superior

