



NOMBRE DEL ALUMNO: ERICK ALEJANDRO MENDEZ SILVA

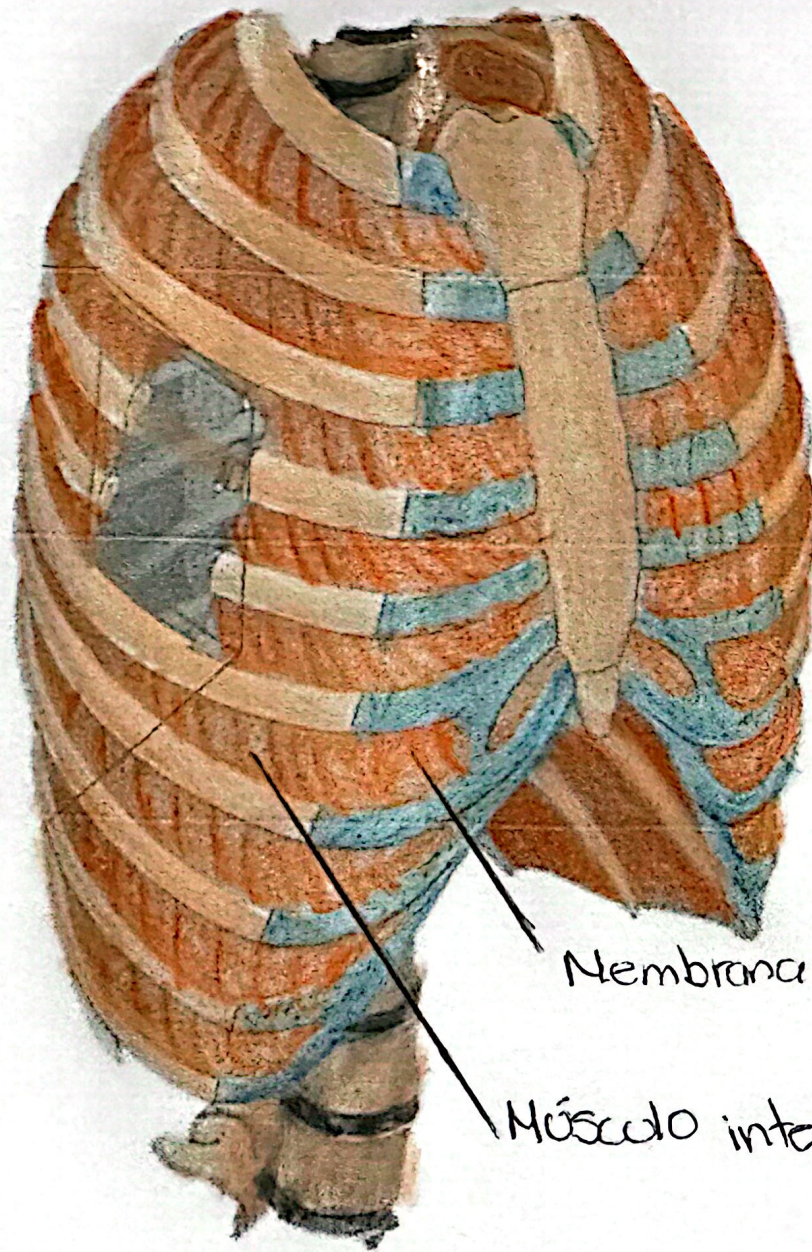
MATERIA: MORFOLOGIA

PROFESORA: LIZBETH ANAHI RUIZ CORDOVA

CARRERA: MEDICINA HUMANA

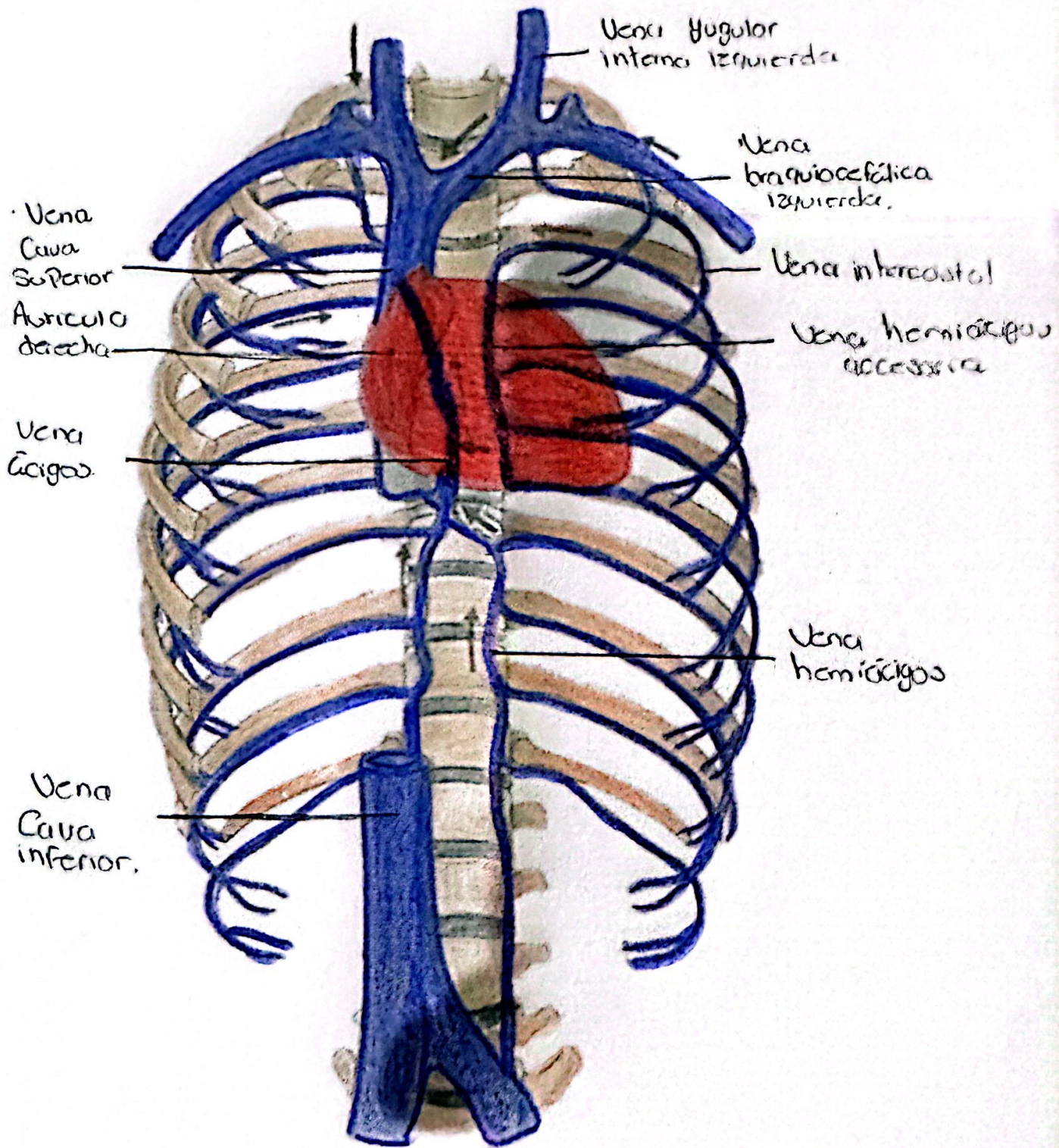
FECHA DE ENTREGA: VIERNES 11 DE OCTUBRE DE 2024

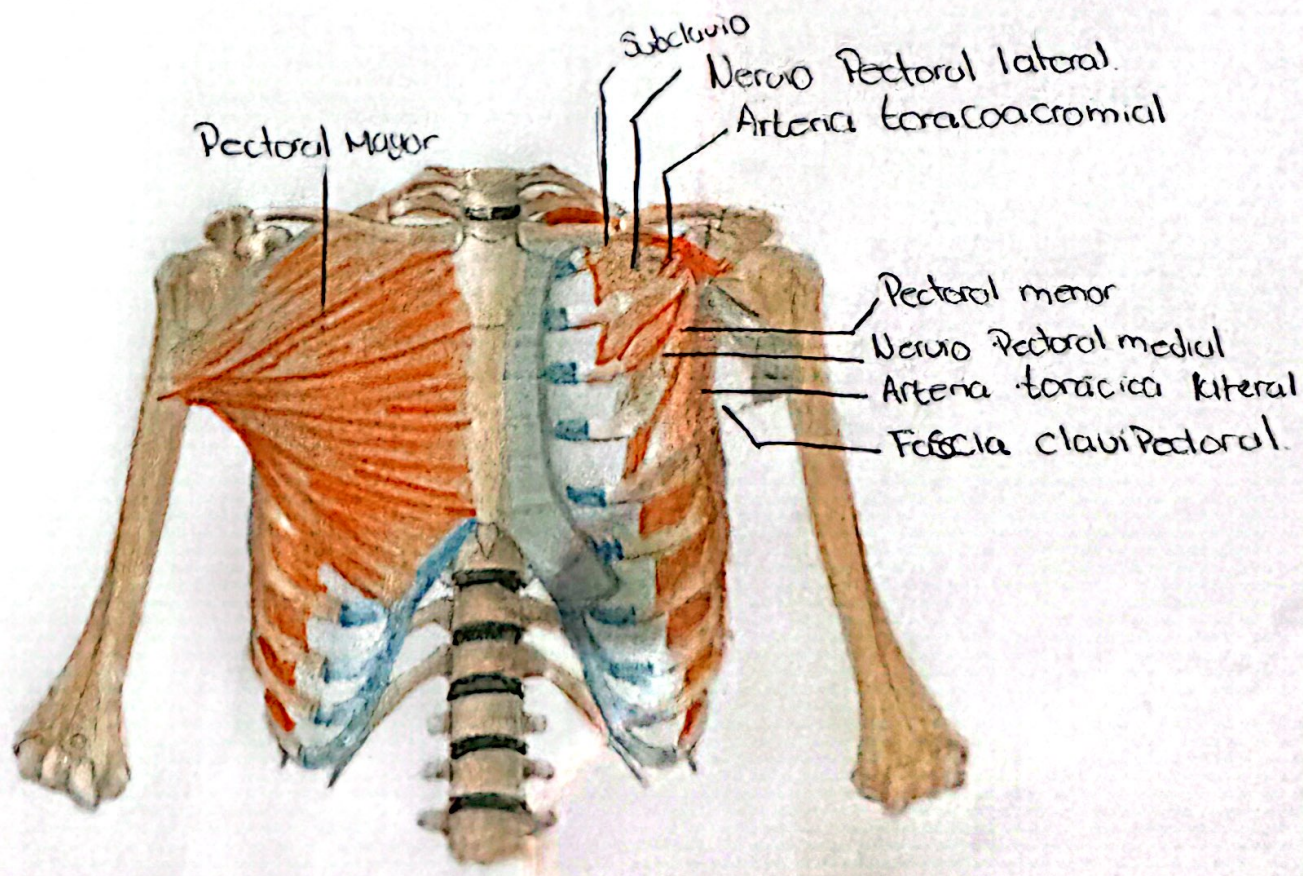
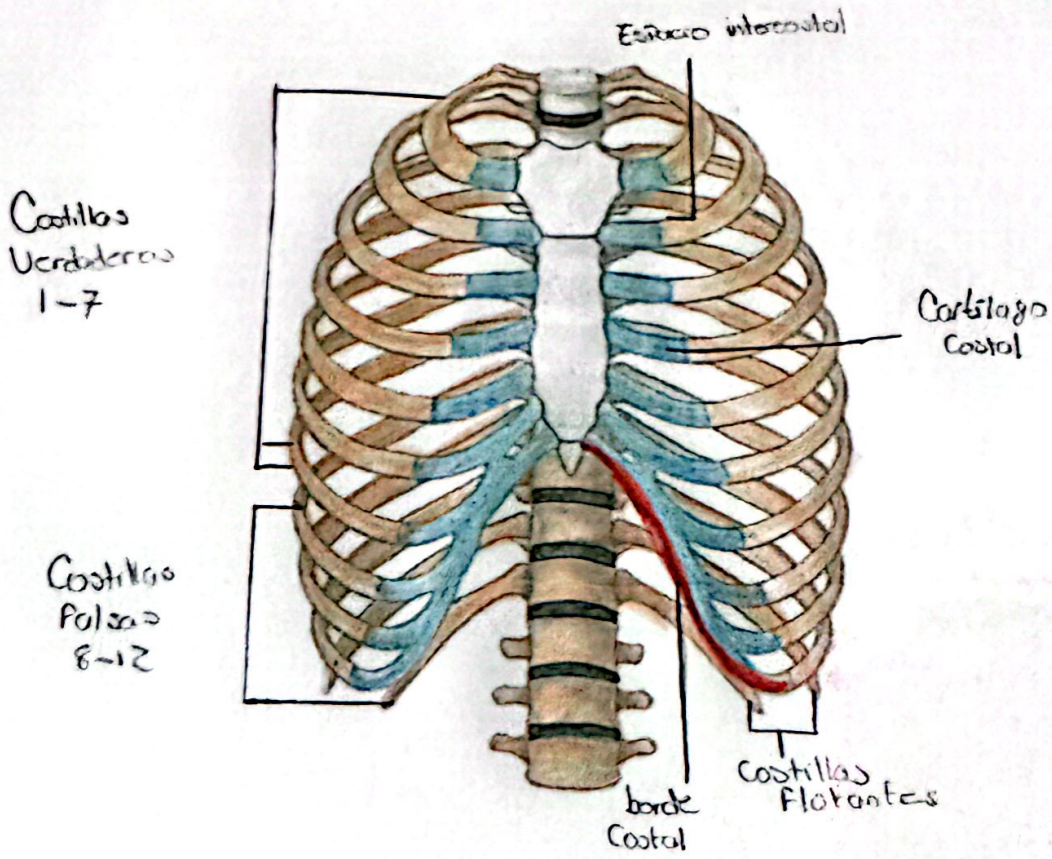
GRUPO: 1^{RO} "D"

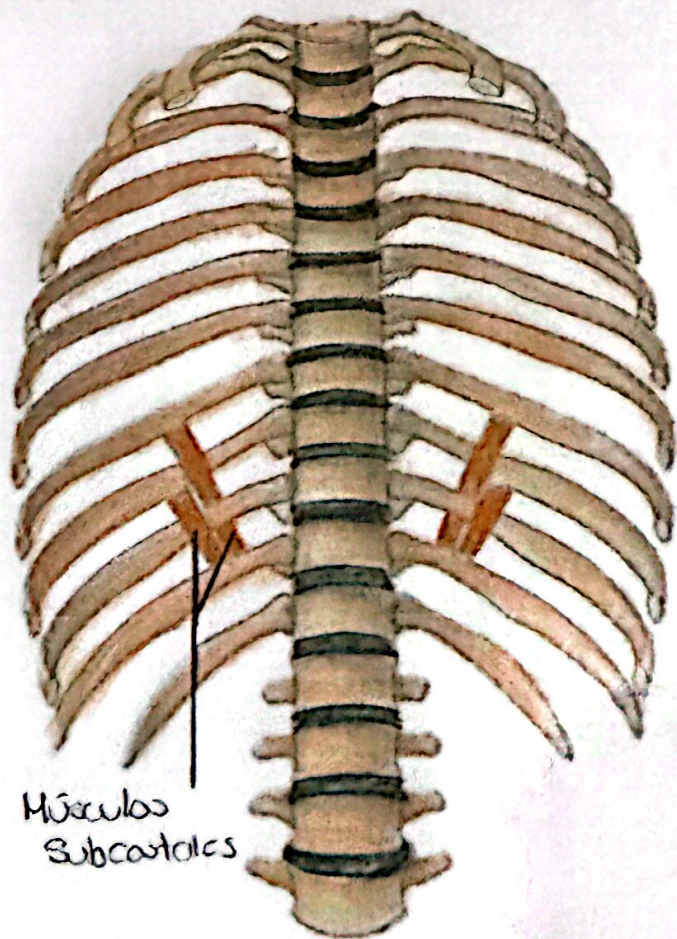


Membrana intercostal externa.

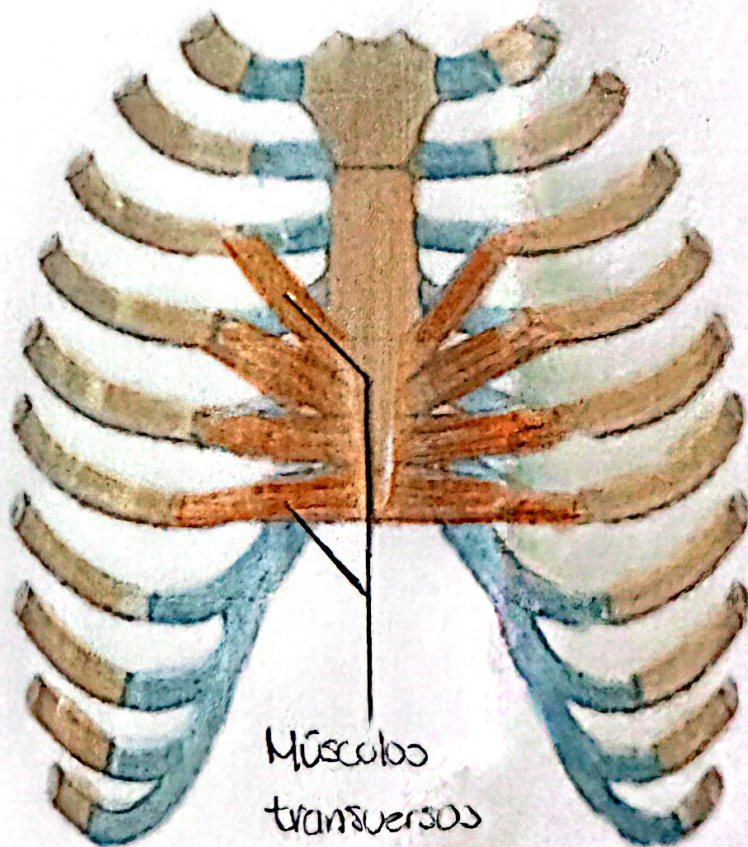
Músculo intercostal externo



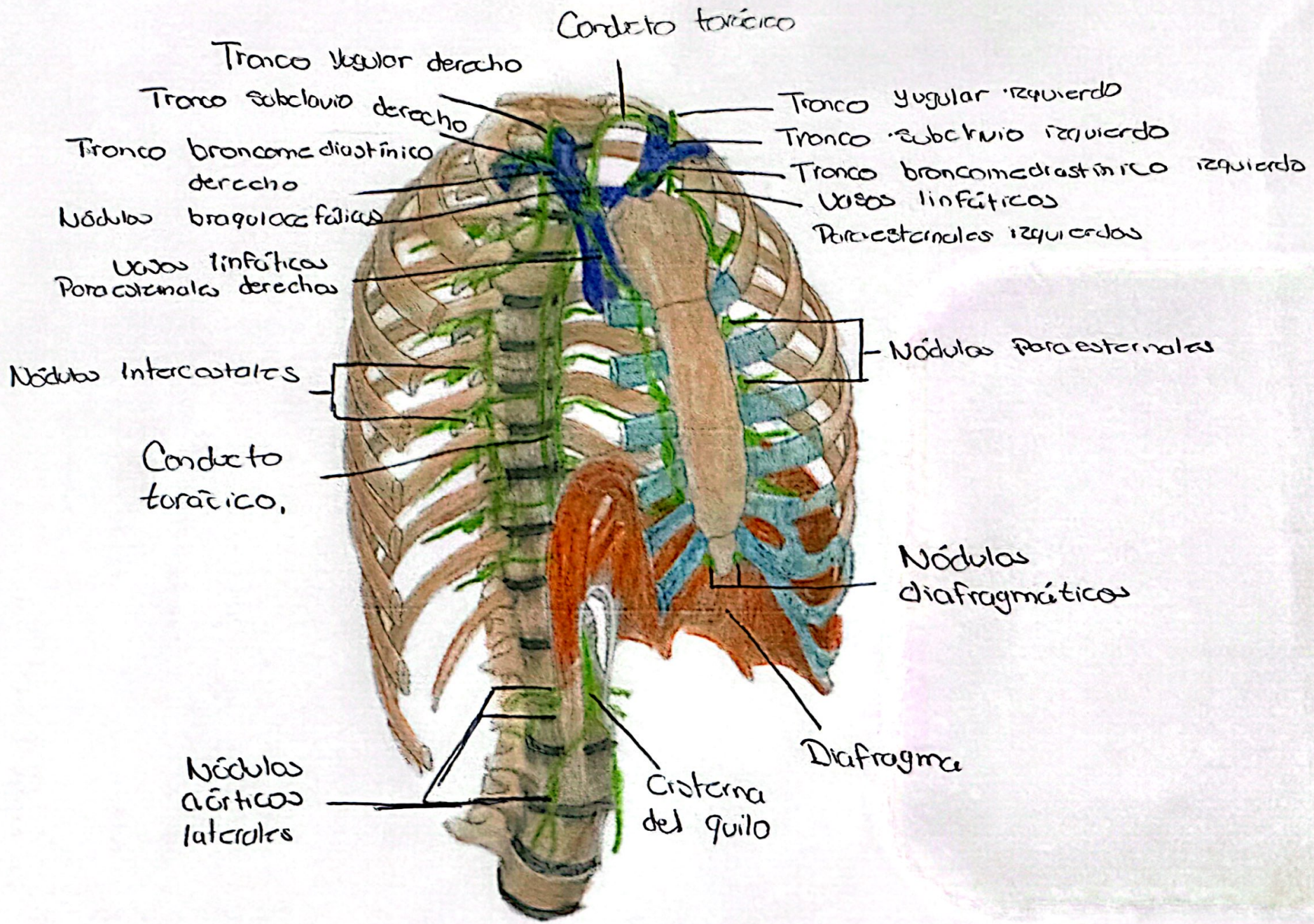


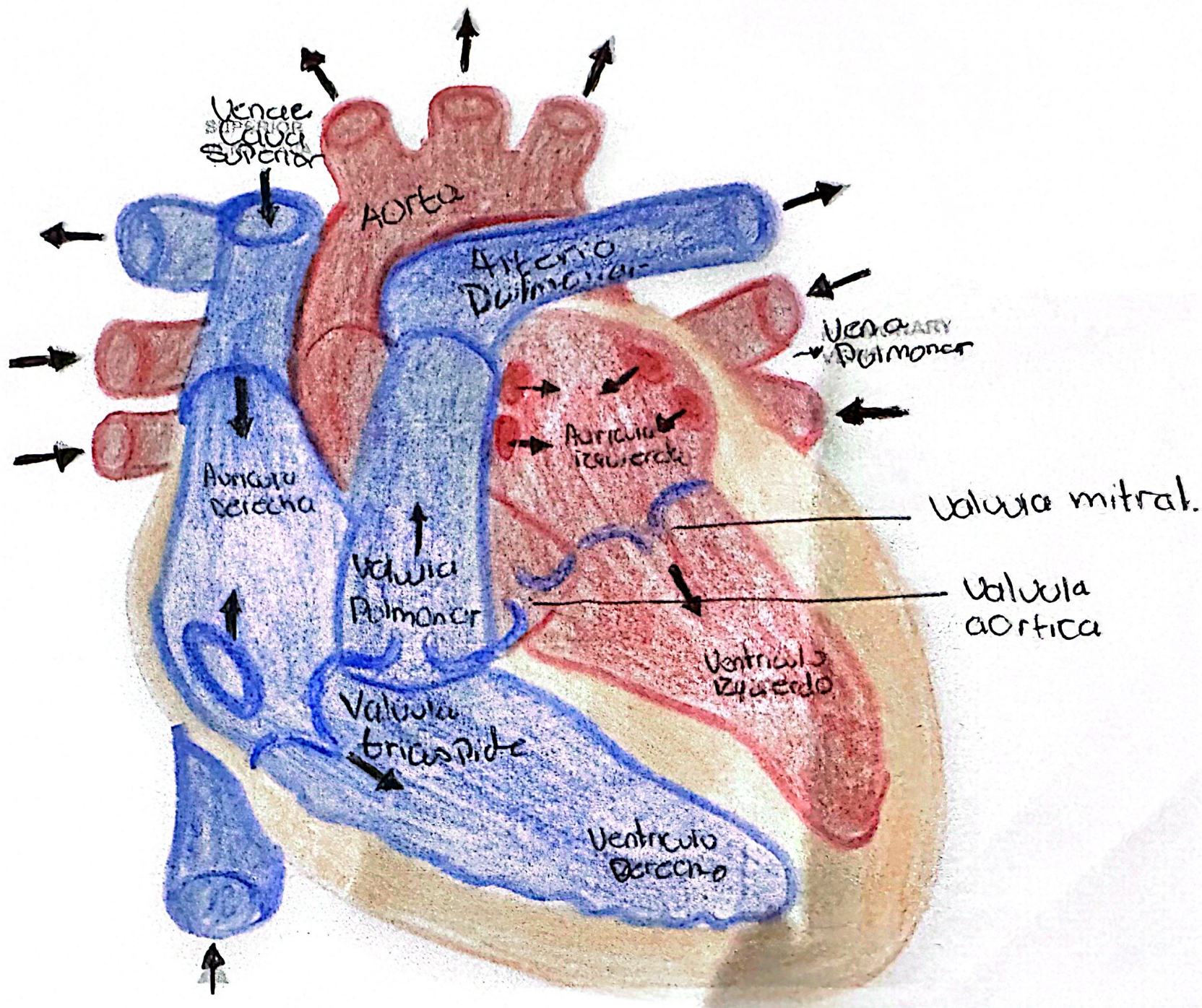


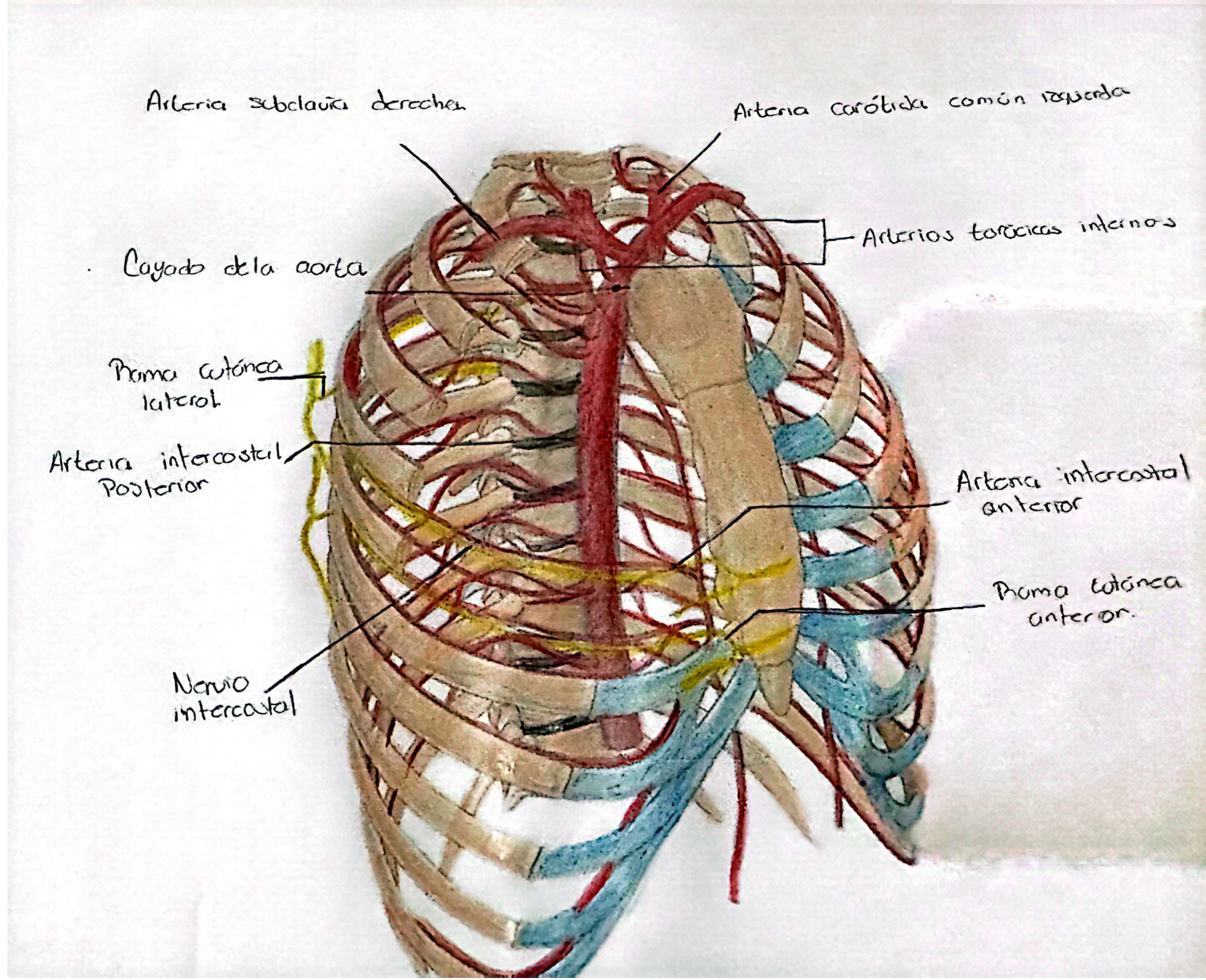
Músculos
Subcostales



Músculos
transversos
torácicos.







Arteria subclavia derecha

Arteria carótida común izquierda

Codo de la aorta

Arterias torácicas internas

Perna cutánea lateral

Arteria intercostal posterior

Arteria intercostal anterior

Perna cutánea anterior

Nervio intercostal