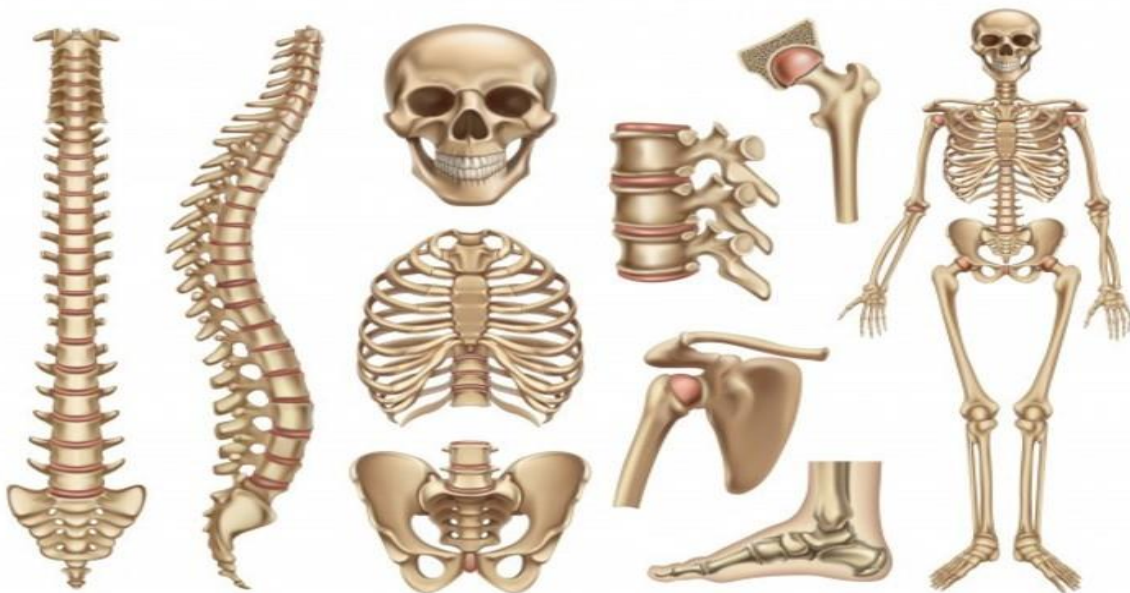

morfología

Huesos del cuerpo humano



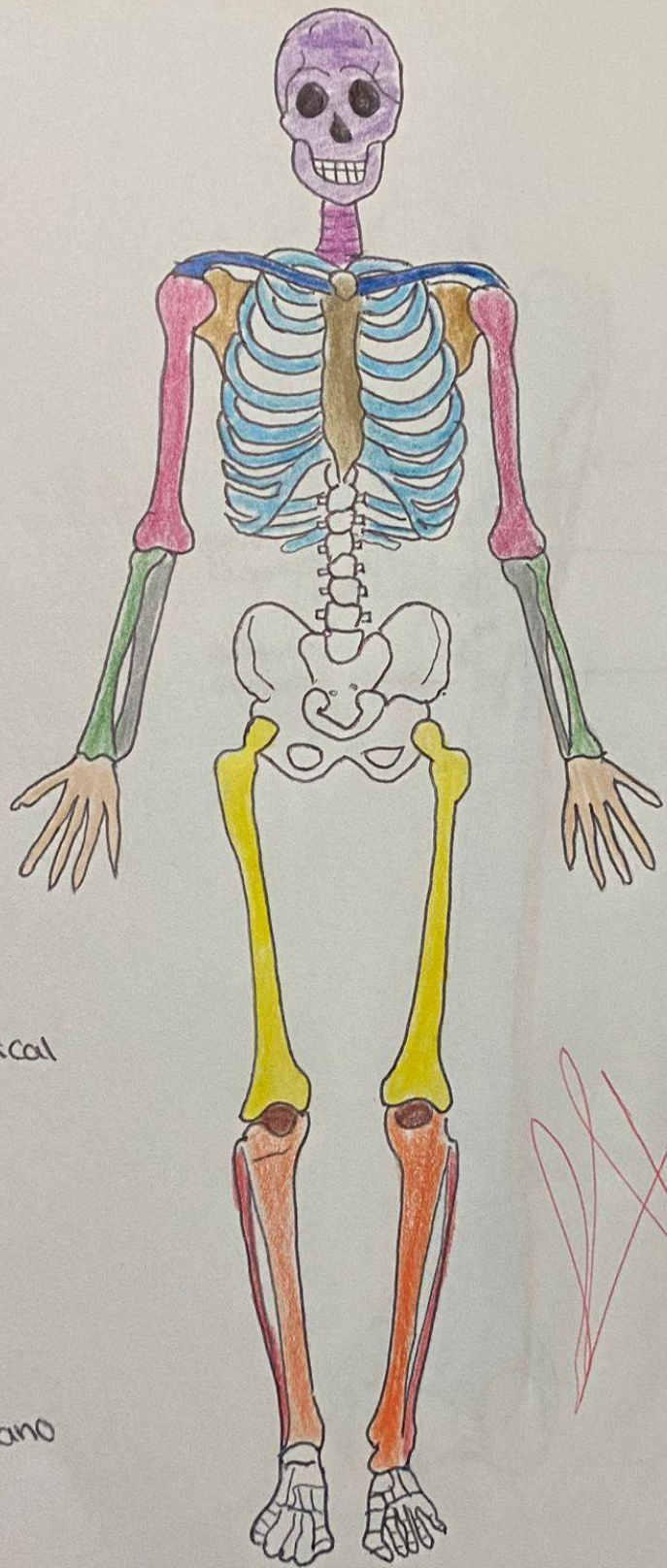
Universidad del sureste

Medicina humana

1 D

Narvaez Villar Diana Fabiola

DR. Ruiz Cordova Lizbeth Anahi



- Craneo
- Claviculas
- Columna cervical
- Costillas
- esternon
- Humero
- Radio
- Cubito
- Omoplato
- huesos de la mano
- Pelvis
- Femur
- Rotula
- tibia
- perone

(Handwritten signature and a circled number 10)

Diana Navvaez