



Tema:

ESQUEMA DE LA CAJA TORACICA

Materia:

Morfología

Alumna:

Zaira Rubí Rodríguez Sánchez

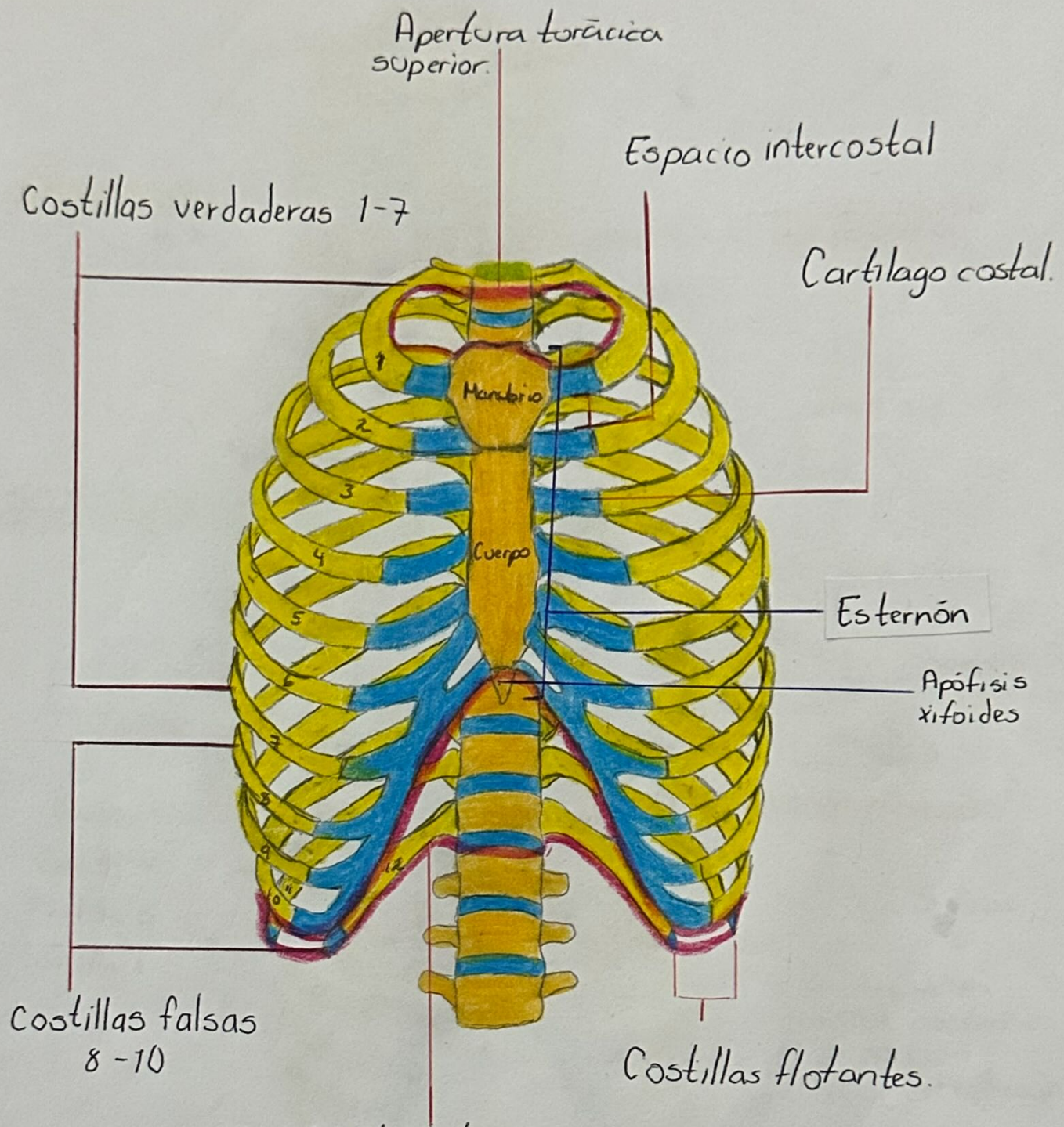
Profesor:

Dra. Lizbeth Anahí Ruiz Córdova

Fecha:

11 de octubre del 2024

CAJA TORÁCICA



Partes de las costillas

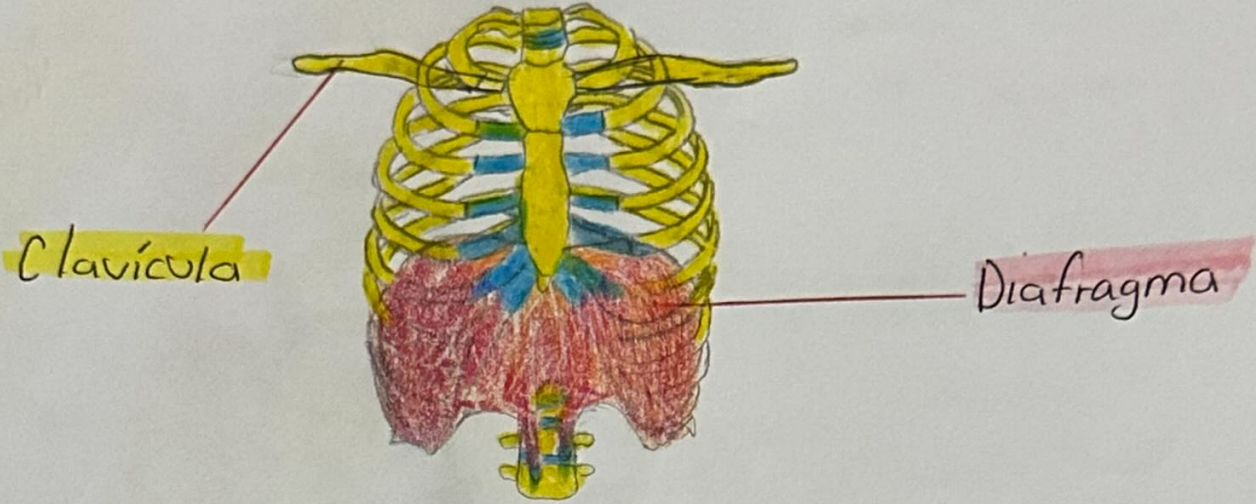
- ↓
- Tipicas (3-9) :**
 - Cabeza:** 2 faetas - separadas por una cresta
 - Coello:** a nivel del tubérculo
 - Tubérculo:** unión del coello y cuerpo
 - Cuerpo:** (diáfisis) delgado plano y curvo, aquí se encuentra el angulo.

Atípicas (1, 2, 10 y 12)

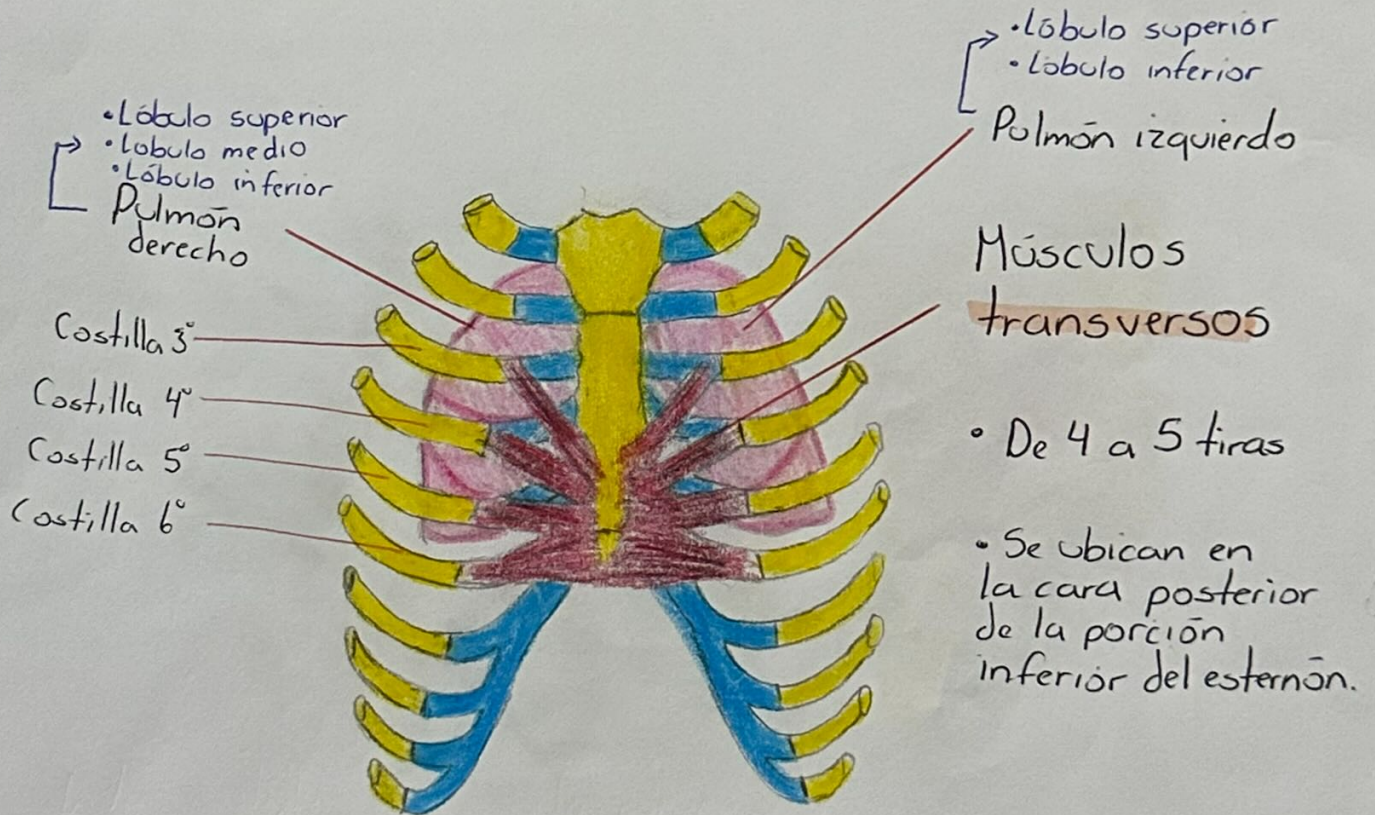
- 1° = ancha y casi horizontal
- 2° = delgado y menos curvo
- 10° y 12° = tiene una sola faeta.

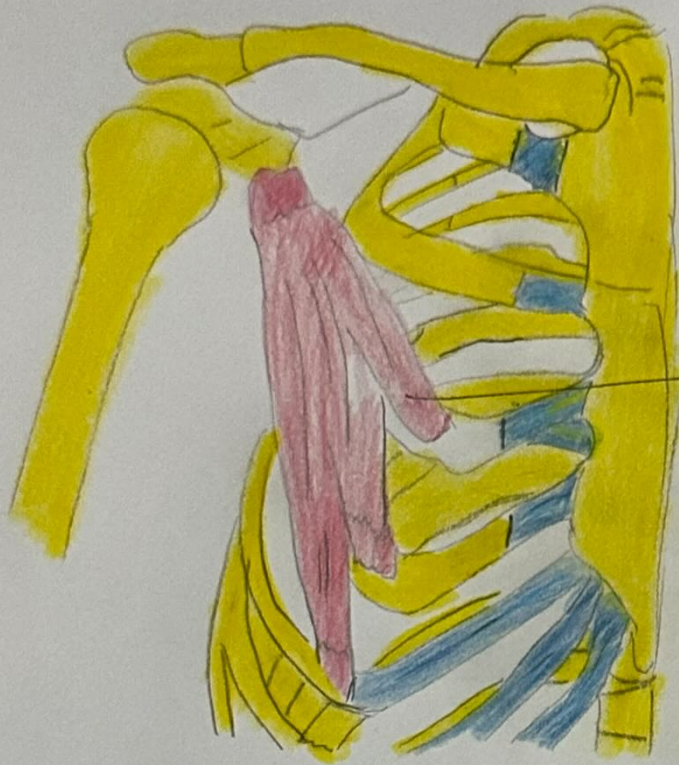
Delimitación superior

Delimitación inferior

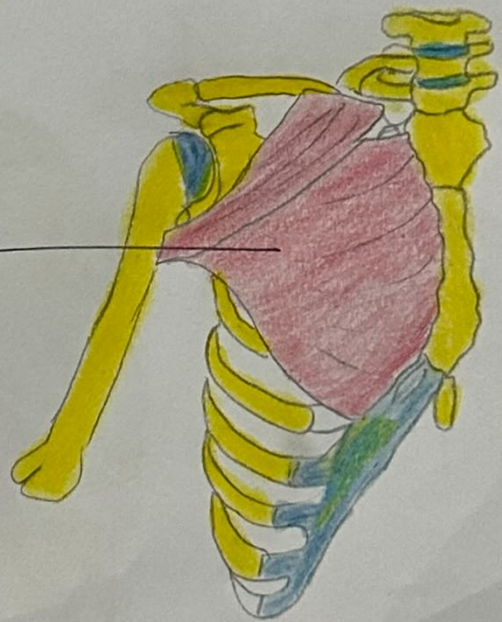

Músculos de la caja torácica

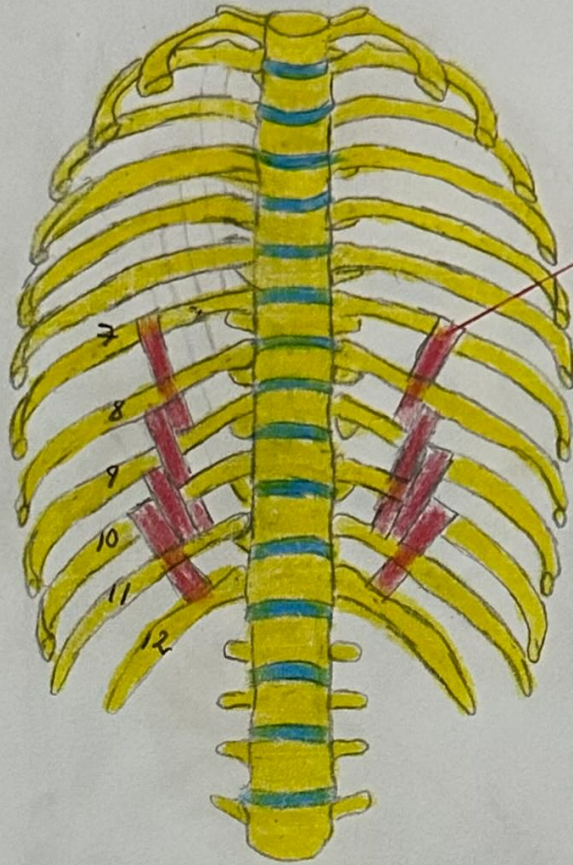




→ Pectoral menor



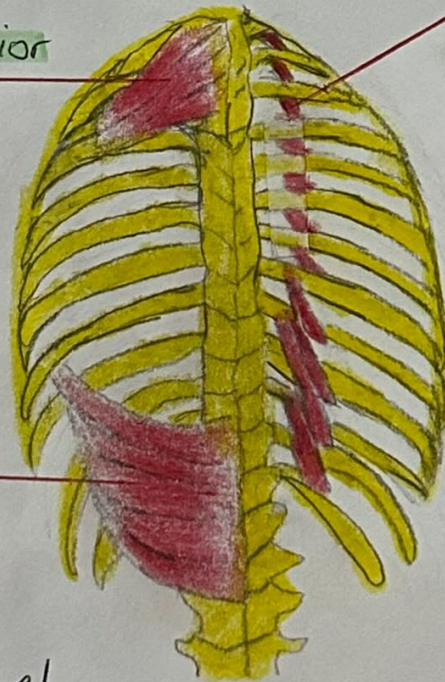
Pectoral mayor



Músculos subcostales.

Se extiende desde la superficie interna de la costilla hasta la superficie interna de la segunda o tercera costilla inferior a ella.

Músculo serrato posterior superior
Elevan las 4 costillas superiores



Músculos elevadores de las costillas

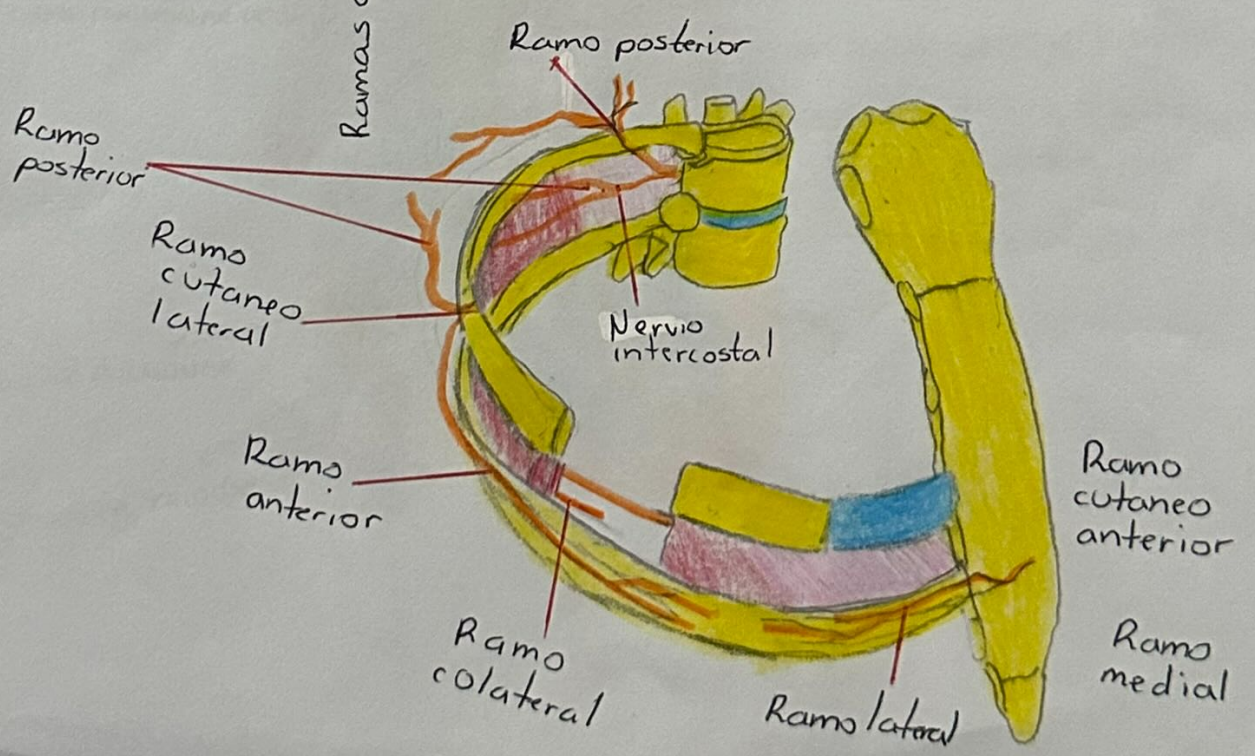
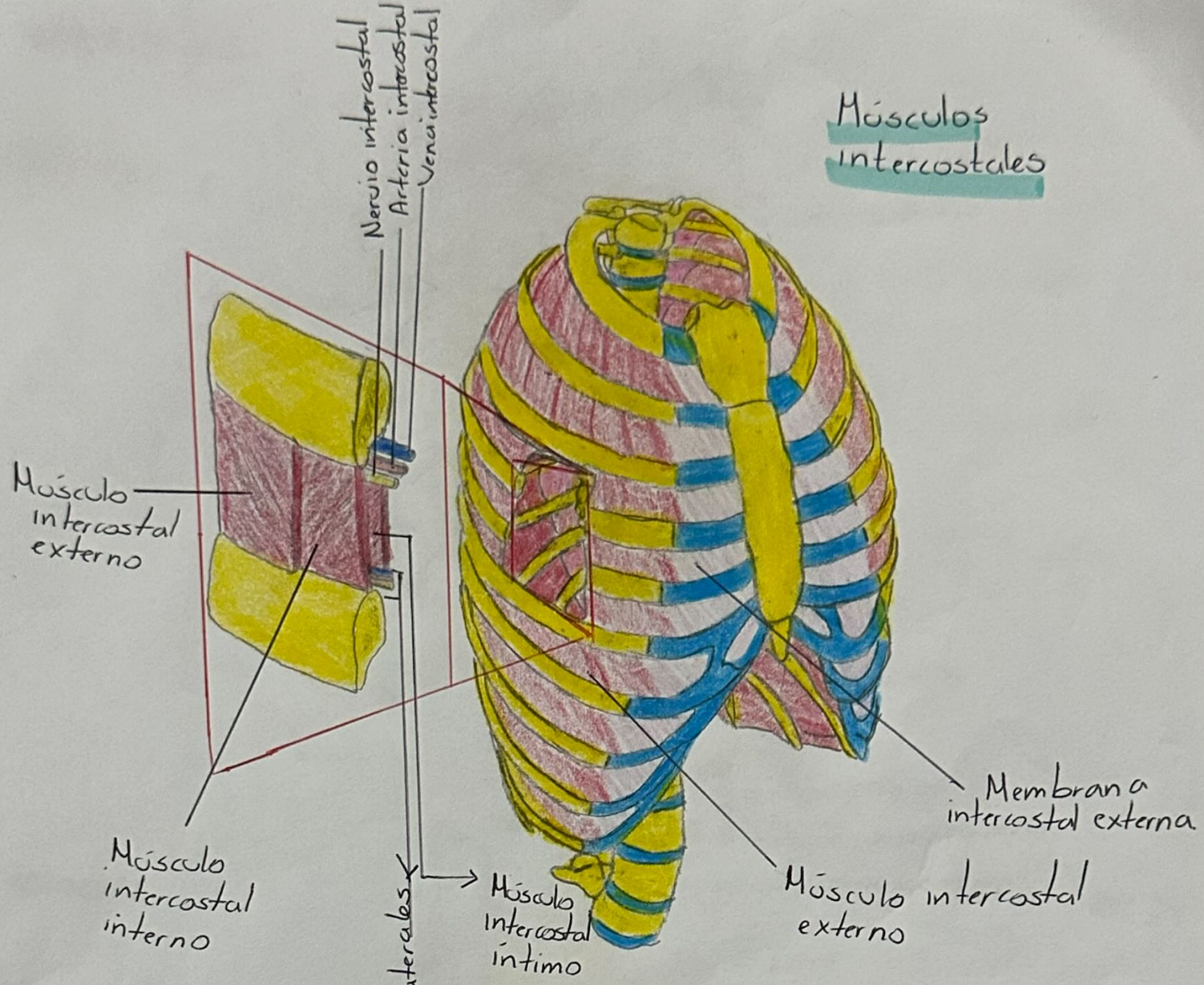
12. músculos en forma de abanico

Elevan las costillas en la inspiración.

Músculo serrato posterior inferior

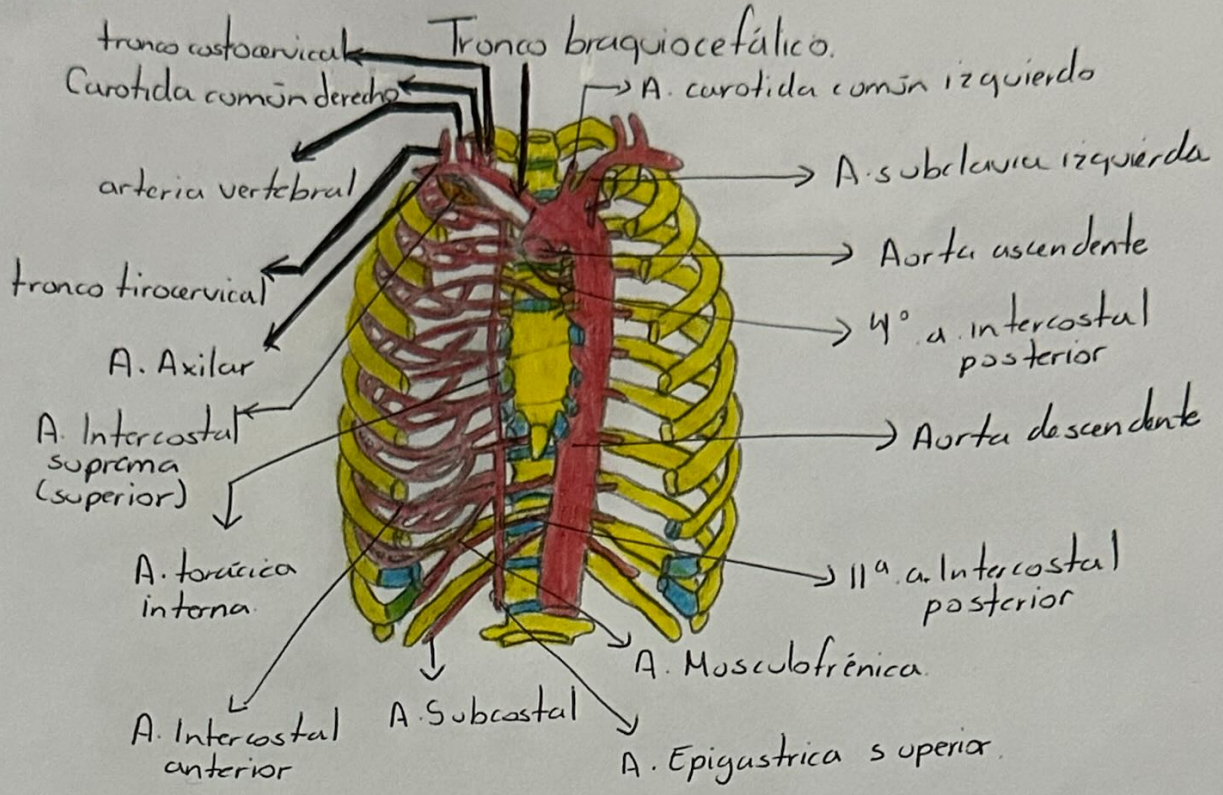
Deciende las costillas inferiores, evitando que el diafragma las arrastre hacia arriba.

Músculos intercostales

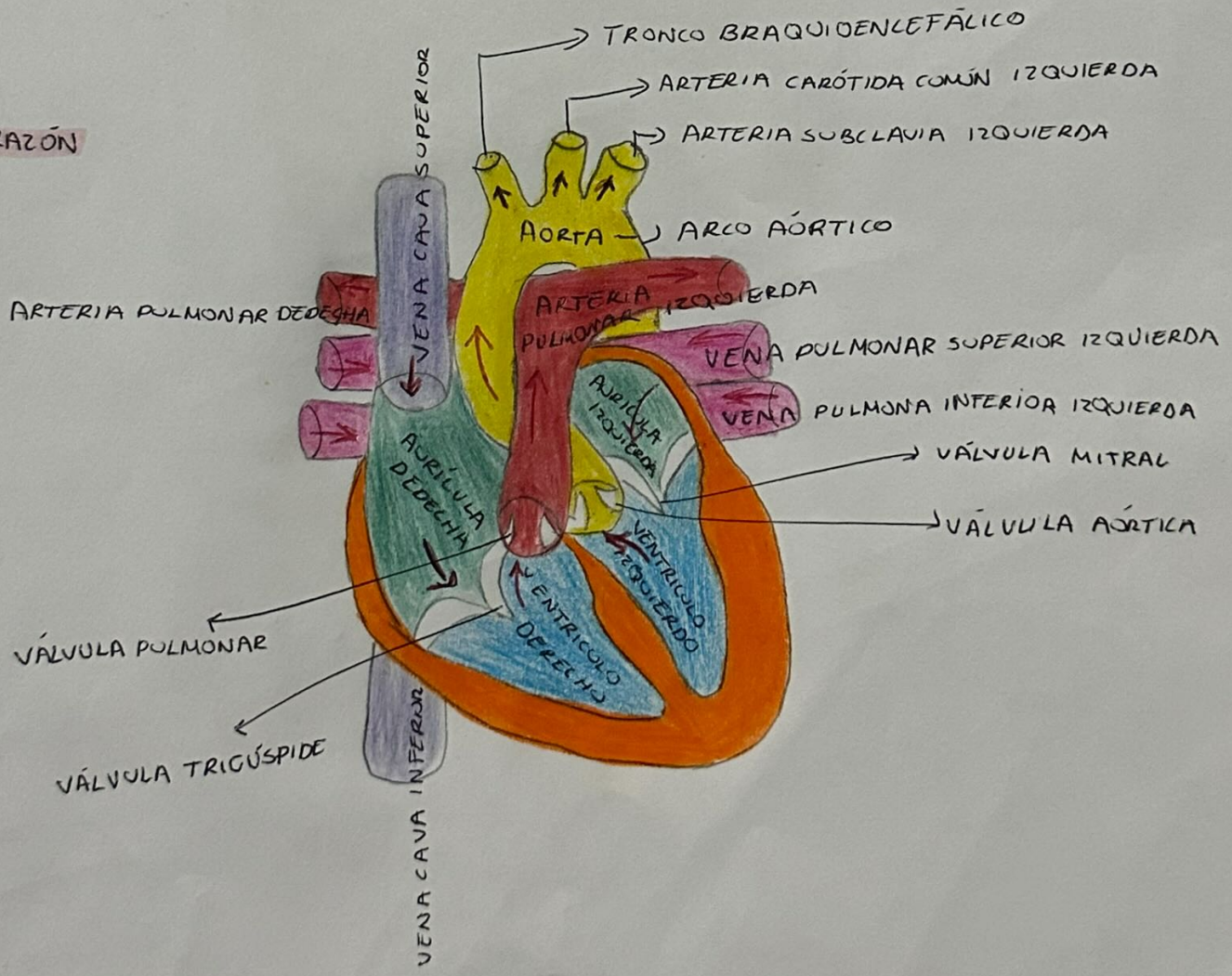


IRRIGACIÓN

ARTERIAS



CORAZÓN



VENAS

