



UNIVERSIDAD DEL SURESTE

**NOMBRE DEL PROFESOR:
LIZBETH ANAHI RUIZ CORDOVA**

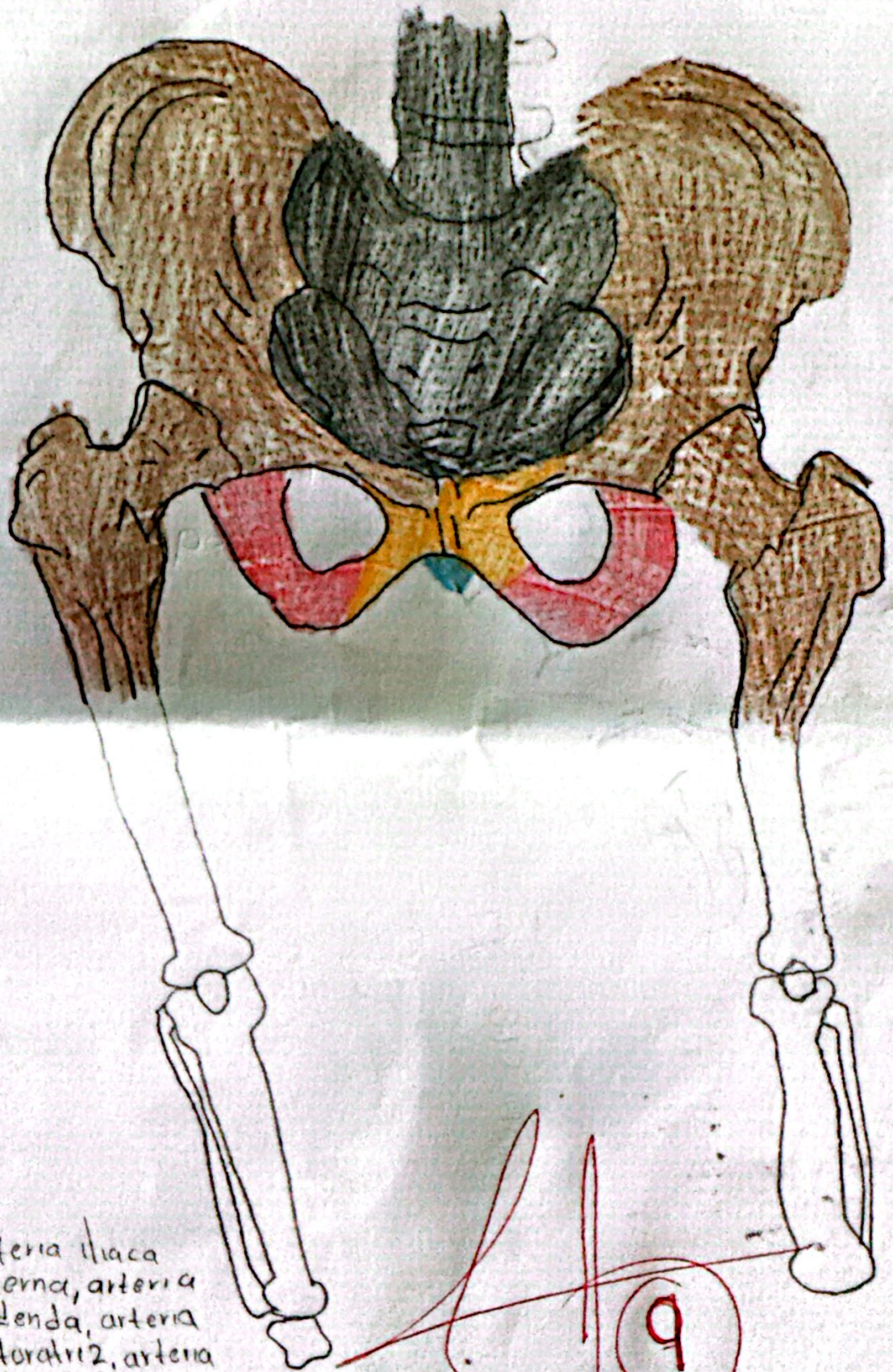
**NOMBRE DEL ALUMNO:
JOMNATHAN RODRIGUEZ PEREZ**

**CARRERA:
MEDICINA HUMANA**

**MATERIA:
MICROANATOMIA**

**TAREA:
ESQUEMAS**

**GRUPO:
1:**

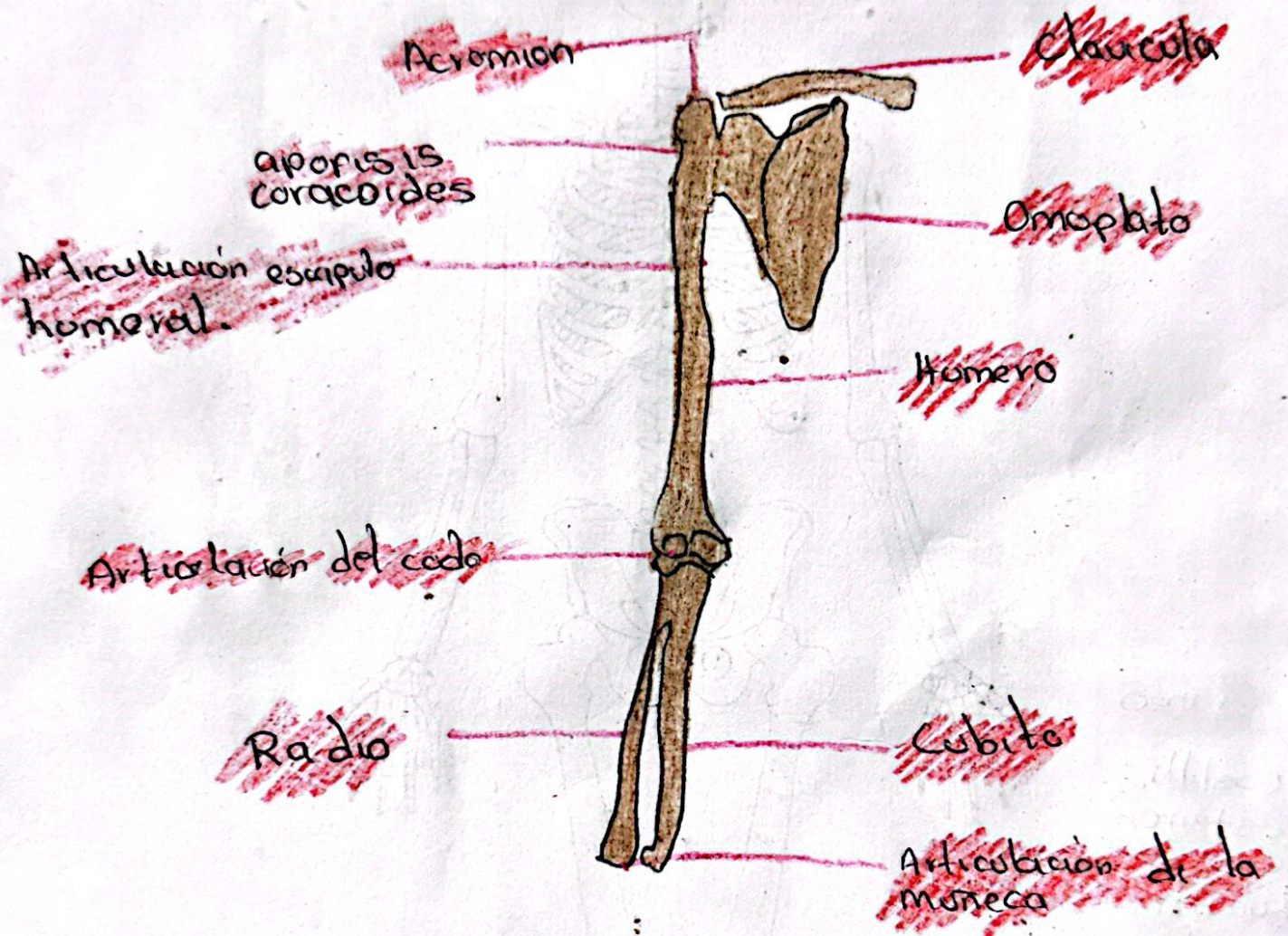


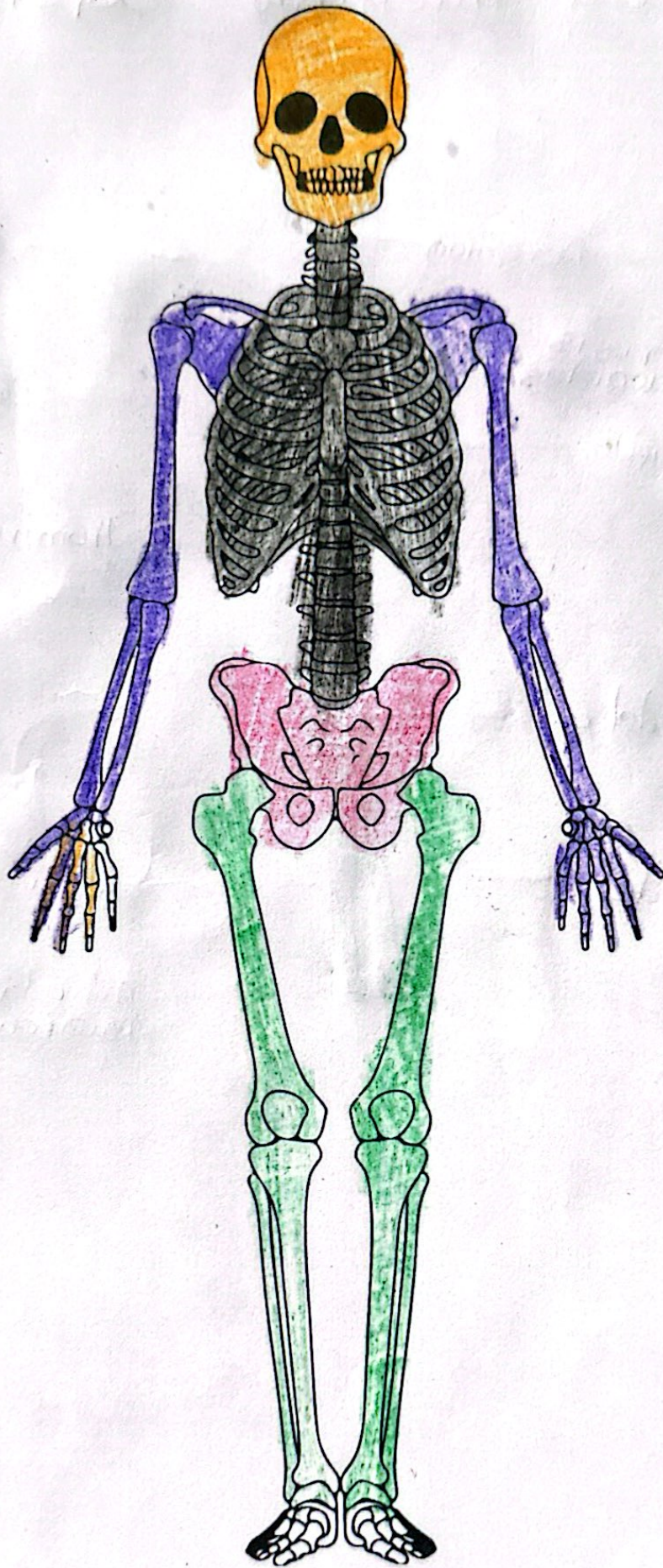
- Sacro
- Ileon
- 1
- 0
- Isquion
- Coxis

Irrigación: Arteria iliaca interna, arteria pudenda, arteria obturatriz 2, arteria glutea inferior

Inervación: Tronco lombosacro,
 - plexo sacro
 - plexo coccigeo
 - plexo nervioso autonomico

Huesos del miembro Superior.





Cranio

Costilla,
esternon
cervicales
lumbares

Arterias braquial

Arterias radialis
Arterias ulnar

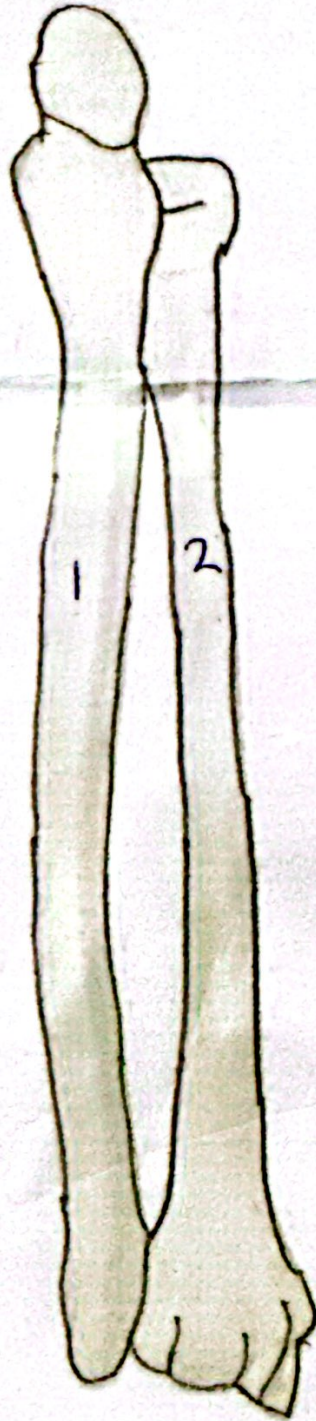
Nervio mediano
Nervio cubital
Nervio radial



- 1. Semilunar
- 2. 3
- 3. Falange distal
- 4. Falange medial
- 5. Metacarpianos
- 6. Falange proximal

- 1. Trapecio
- 2. Trapezoido
- 3. Grande
- 4. Carchoso
- 5. pisiforme
- 6. piramidal
- 7. Semilunar
- 8. escafoides

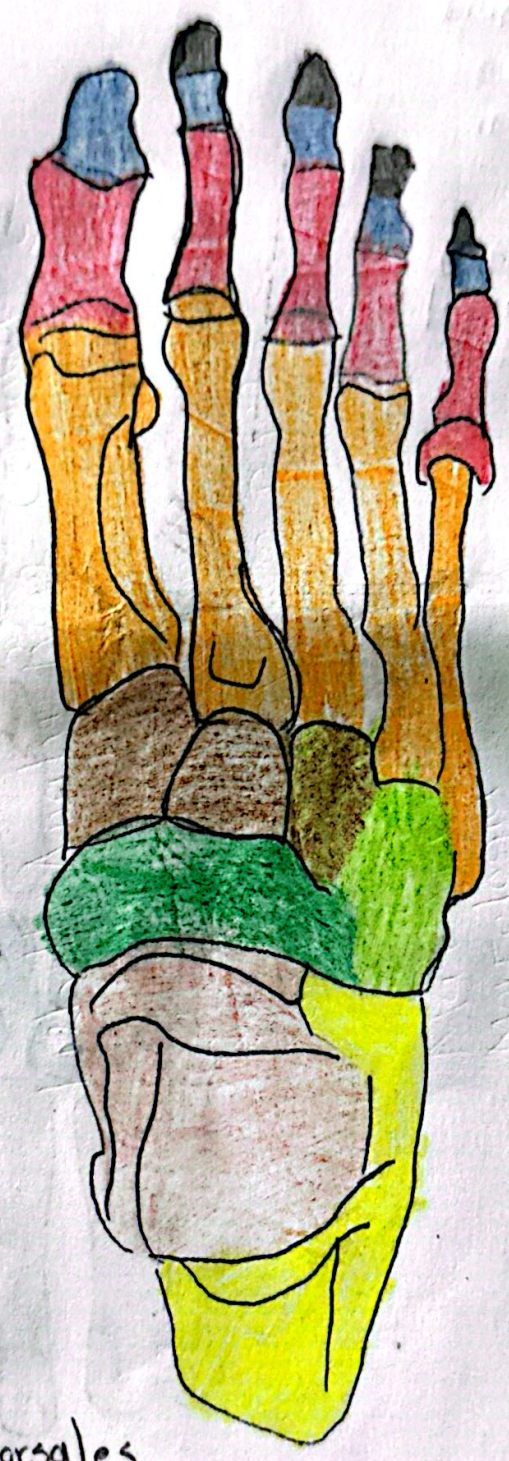
Tibia y Perone



1 Tibia

2 perone

- Falanges distal
- Falanges medial
- Falanges proximal
- Huesos del metatarso
- Escaroides
- Cuboides
- Astragalo
- Calcaneo



Irrigacion:

- Arterias maleolares anterior.
- Arteria maleolares posterior.

Inervacion:

- Nervios digitales dorsales
- Nervios digitales plantares propios.