


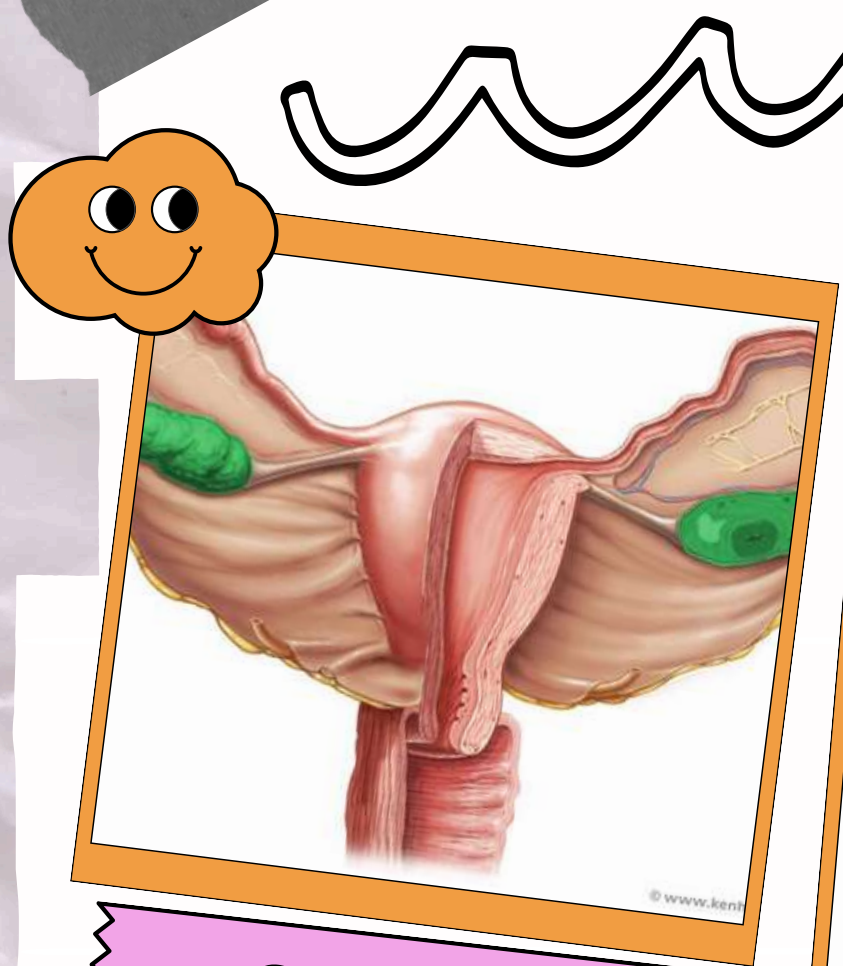


**UDS**

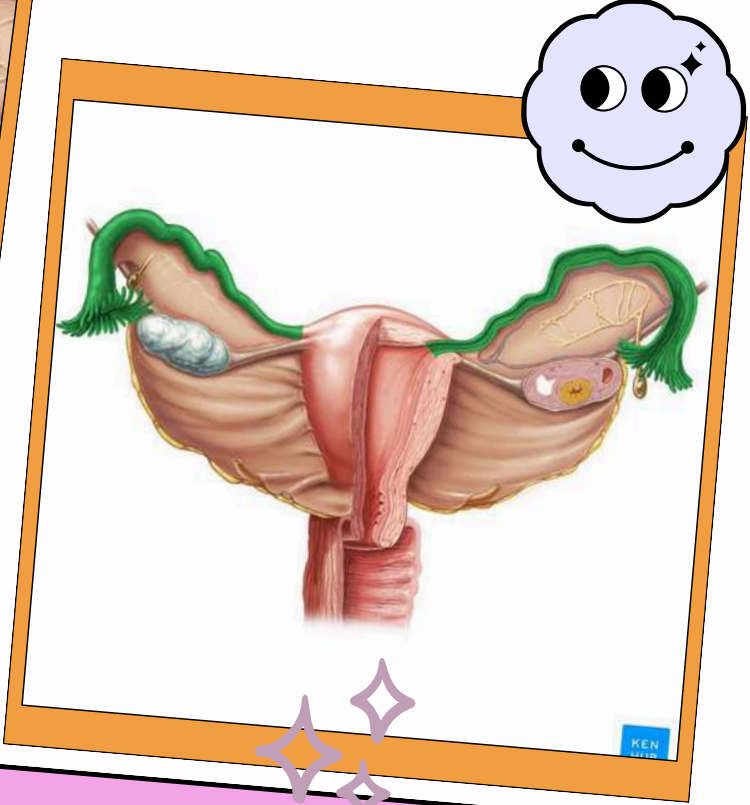
ÓRGANOS  
SEXUALES  
FEMENINOS



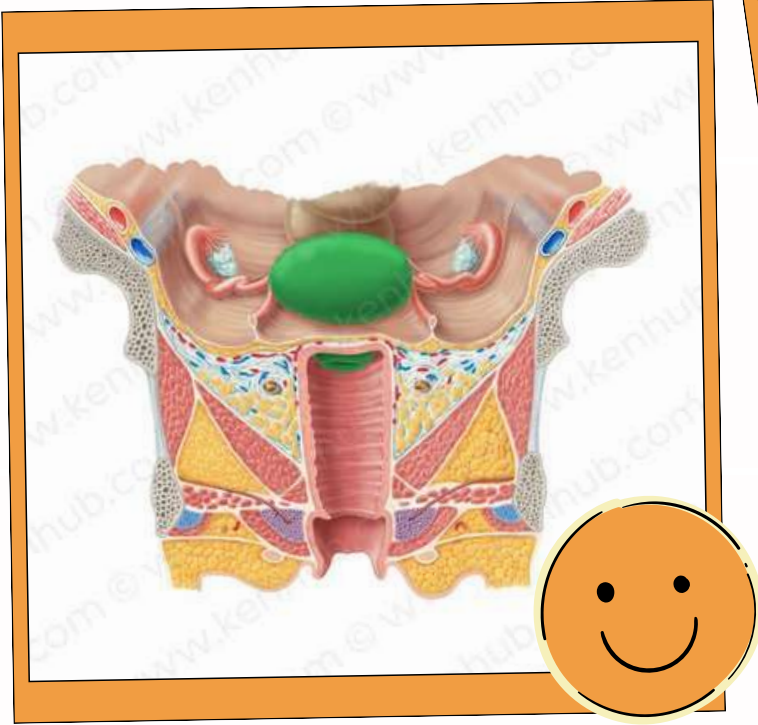**INTERNOS**



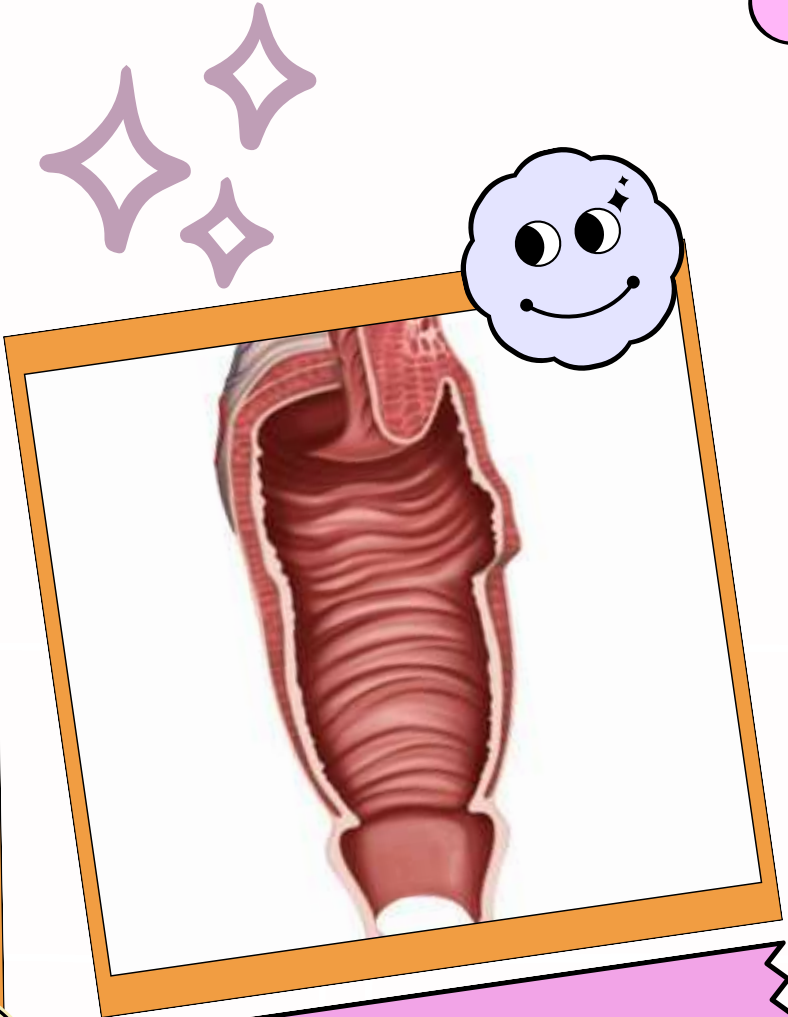
Ovarios




Trompas uterinas



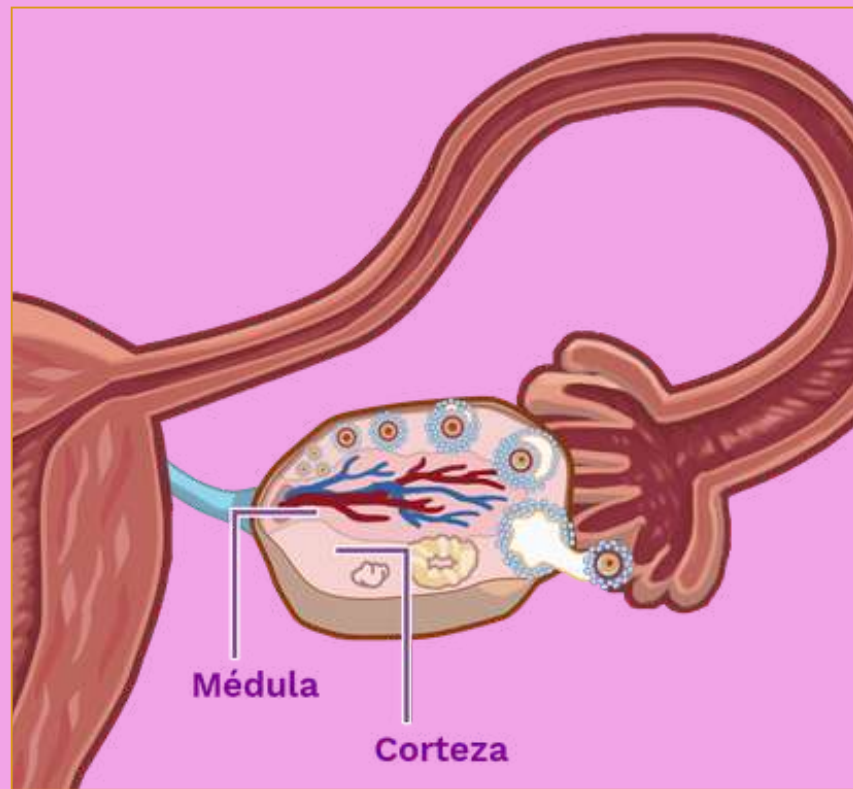
Útero



Vagina



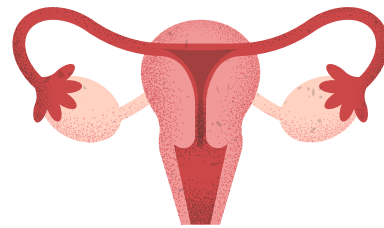
# OVARIOS



**Nota:** Fosa ovárica es un espacio entre la A. ilíaca interna y la bifurcación de la A. ilíaca externa

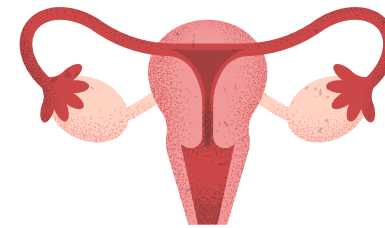
- ✦ Ubicados en la fosa ovarica, a cada lado del útero
- ✦ **Extremidad tubárica (superior):** cubierta por las fimbrias de las tubas uterinas, **extremidad uterina (inferior):** apunta hacia el cuerpo del útero.
- ✦ Caras: **Lateral:** fosa ovárica y está en contacto con el peritoneo parietal. **Posterior:** está relacionada con el uréter y la arteria ilíaca interna, **Anterior:** relacionada con el ligamento umbilical medial.
- ✦ Se mantienen en su lugar por una serie de ligamentos ováricos
- ✦ Son glándulas femeninas intraperitoneales pareadas, que tienen su ubicación en la pelvis.

# LIGAMENTOS




## LIGAMENTO SUSPENSORIO DEL OVARIO

- Pliegue peritoneal que une la extremidad tubárica a la pared pélvica.
- Contiene a la arteria y vena ováricas y nervios autónomos.
- El sitio de entrada de las estructuras neurovasculares es llamado el hilio del ovario.



## LIGAMENTO PROPIO DEL OVARIO

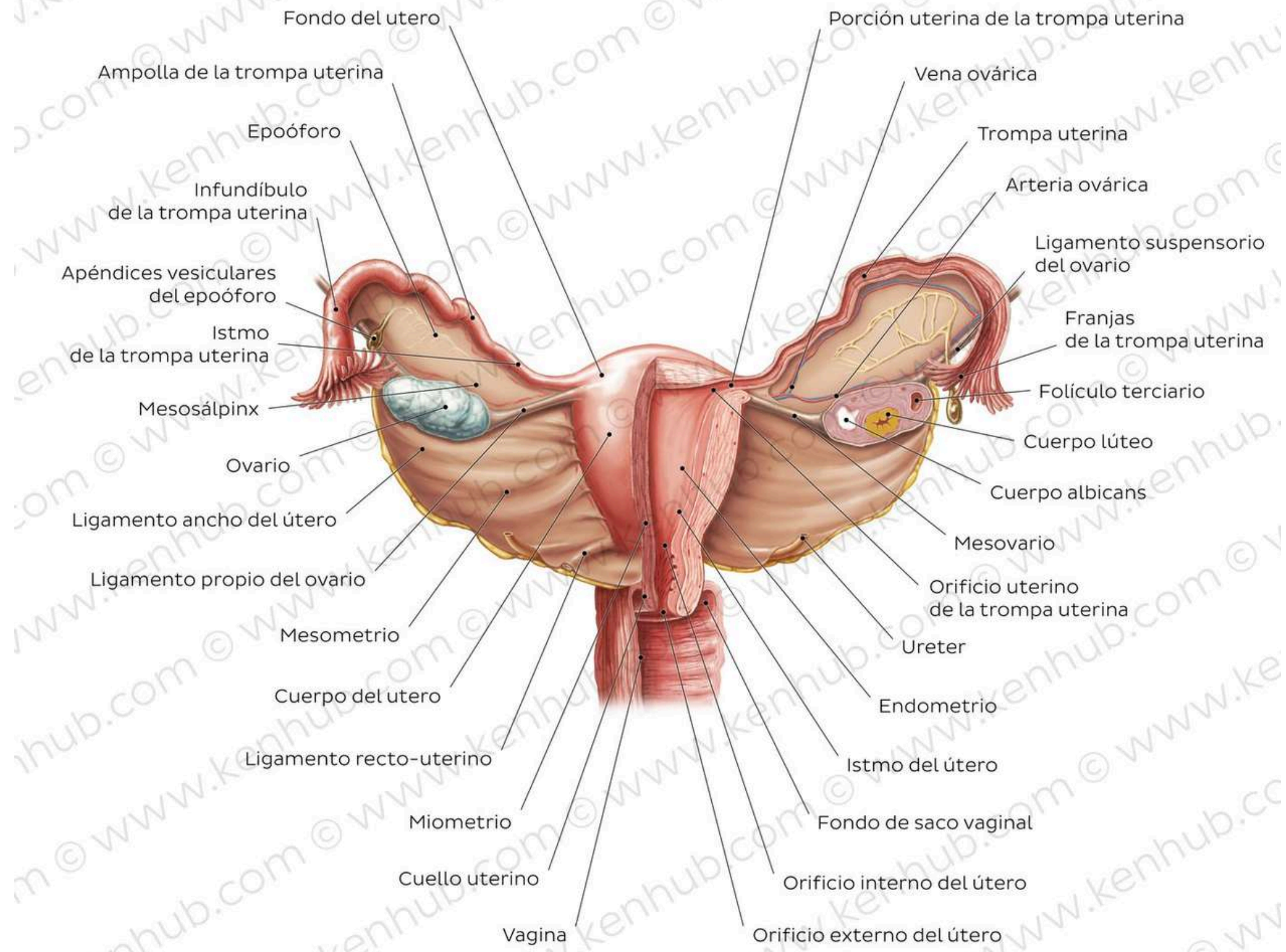
- Une a la extremidad uterina del ovario con el ángulo lateral del útero.
- Es un remanente del gubernáculo y no transporta ninguna estructura neurovascular.



## MESOVARIO

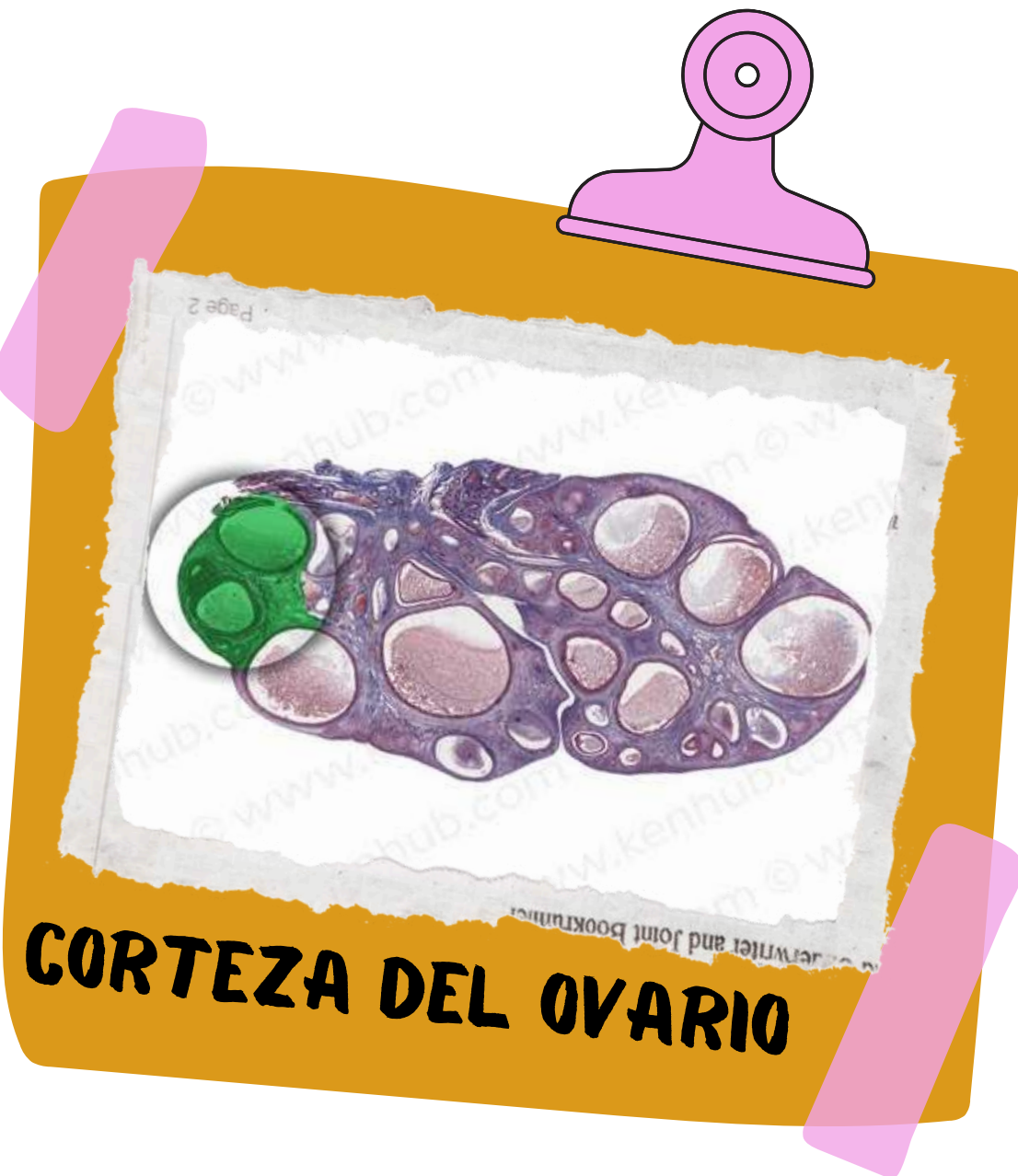- Es un pliegue peritoneal que une el ovario con la porción posterior del ligamento ancho del útero.
- Contiene vasos sanguíneos y nervios que viajan a través del hilio del ovario.





# ESTRUCTURA INTERNA

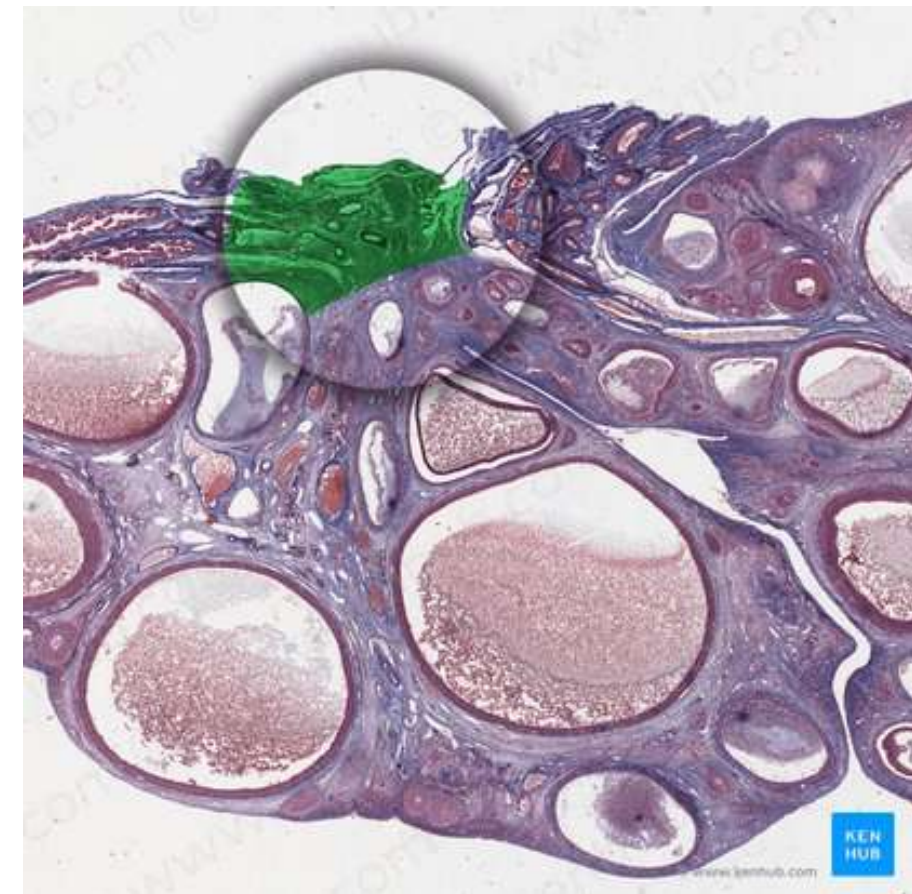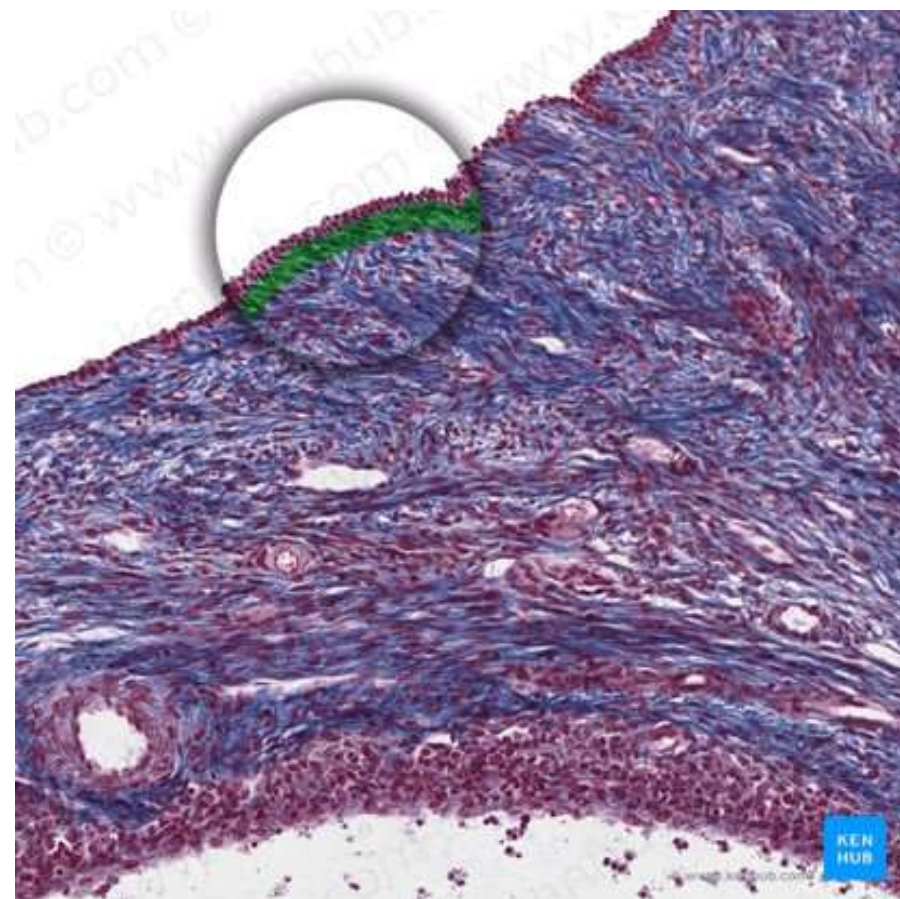
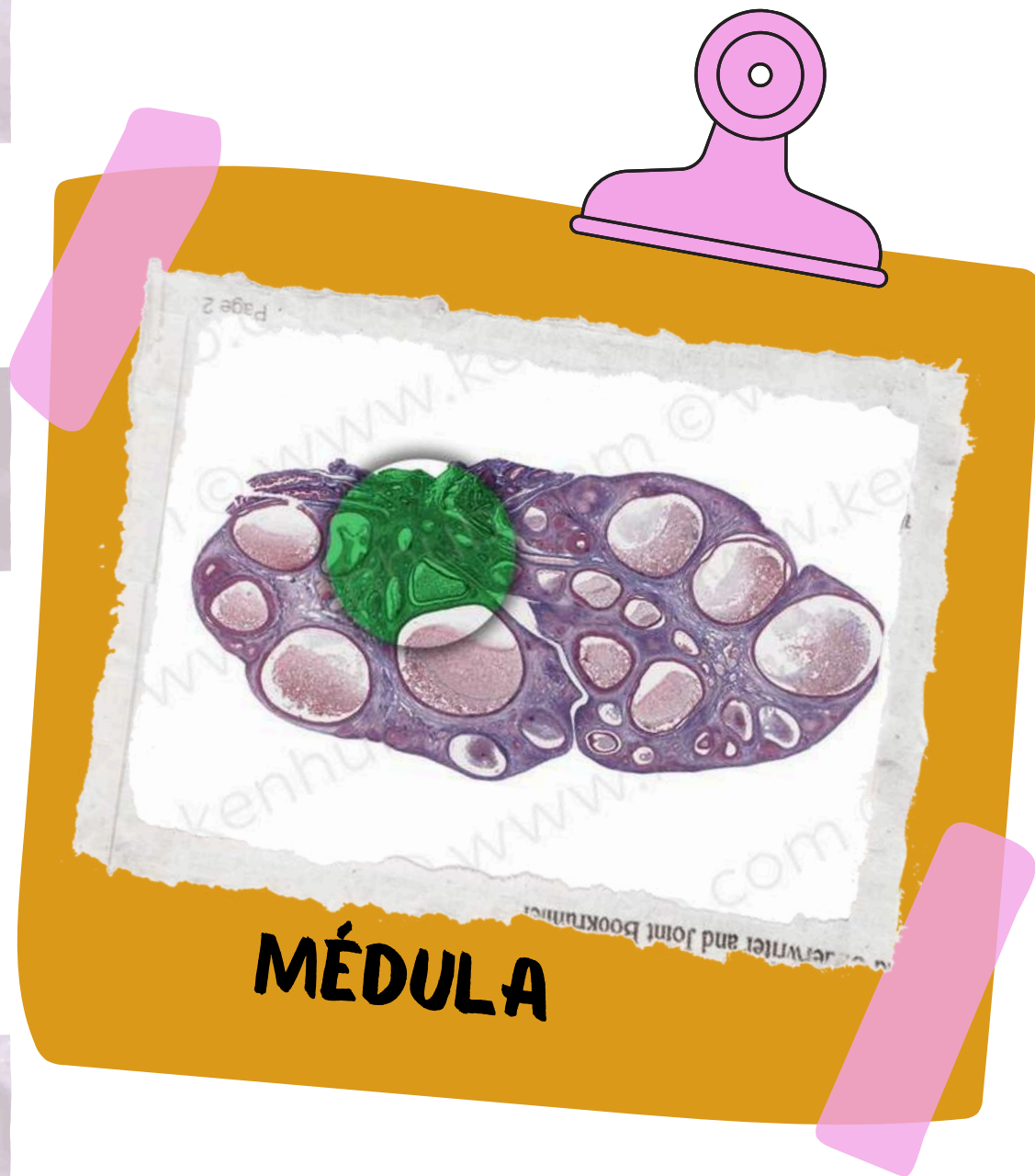
- Capa más externa del ovario.
- Superficie externa cubierta por epitelio germinativo y túnica albugínea.
- La corteza ovárica se ubica por debajo de la túnica albugínea.
- El epitelio germinativo es una capa de células del ovario cúbicas simples que es continua con el mesovario. La túnica albugínea, se ubica por debajo de las células germinativas y está compuesta por tejido conectivo denso.
- Contiene los folículos ováricos. Varían en tamaño, lo que depende de la etapa de desarrollo en la que se encuentra el ovocito.
  1. Folículos primordiales: forma de desarrollo más temprana de los folículos.
  2. Folículos en crecimiento: se dividen en primarios y secundarios.
  3. Folículos maduros o de de Graaf: los cuales están listos para liberar al óvulo tras la ovulación.
- Cuerpo lúteo: Glándula endocrina temporal formada por los restos del folículo de de Graaf que se rompe después de la ovulación. Su función es liberar progesterona.
- Tejido cicatricial llamado cuerpo albicans



**CORTEZA DEL OVARIO**

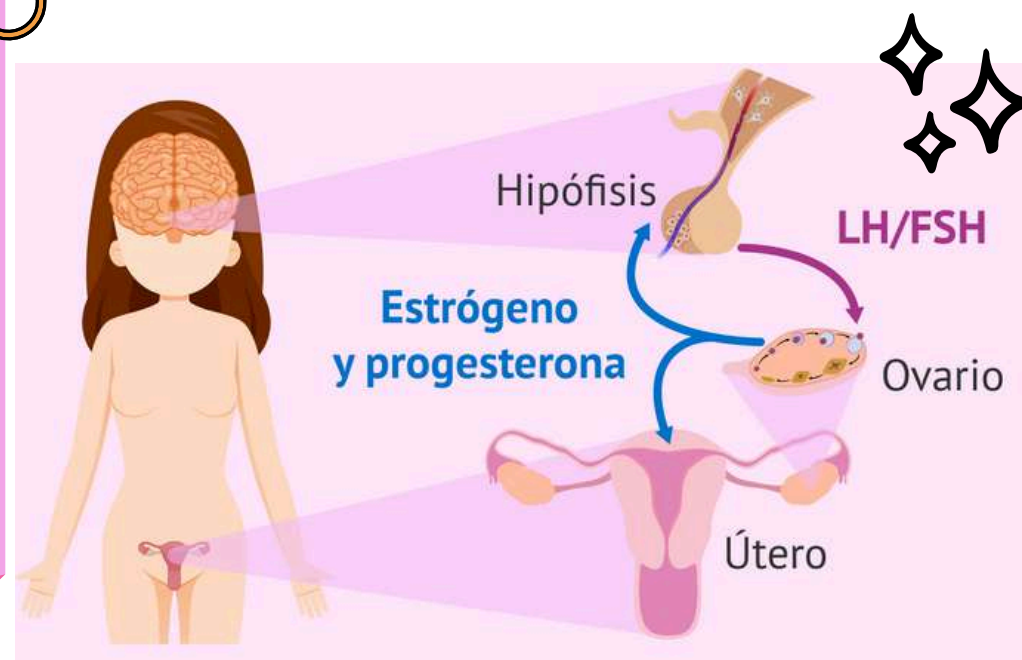
# ESTRUCTURA INTERNA

- La médula es la porción central del tejido ovárico.
- Está compuesto por tejido conectivo laxo, dentro del cual se encuentran incorporados los vasos sanguíneos, los vasos linfáticos y los nervios.



# FUNCIÓN

- **GAMETOGÉNESIS, O LA PRODUCCIÓN DE LOS GAMETOS FEMENINOS (OVOCITOS U OOCITOS).**



- **PRODUCCIÓN DE HORMONAS ESTEROIDEAS (ESTRÓGENO Y PROGESTERONA), TAMBIÉN LLAMADA ESTEROIDOGÉNESIS.**





## IRRIGACIÓN

- Está proporcionada por las arterias ováricas, ramas directas de la aorta abdominal.

## DRENAJE VENOSO

- Comienza en el plexo pampiniforme en el mesovario, desde donde continúan las venas ováricas. Viajan a través de los ligamentos suspensorios del ovario hacia su destino. El ovario izquierdo drena en la vena renal, mientras que el ovario derecho drena directamente en la vena cava inferior.

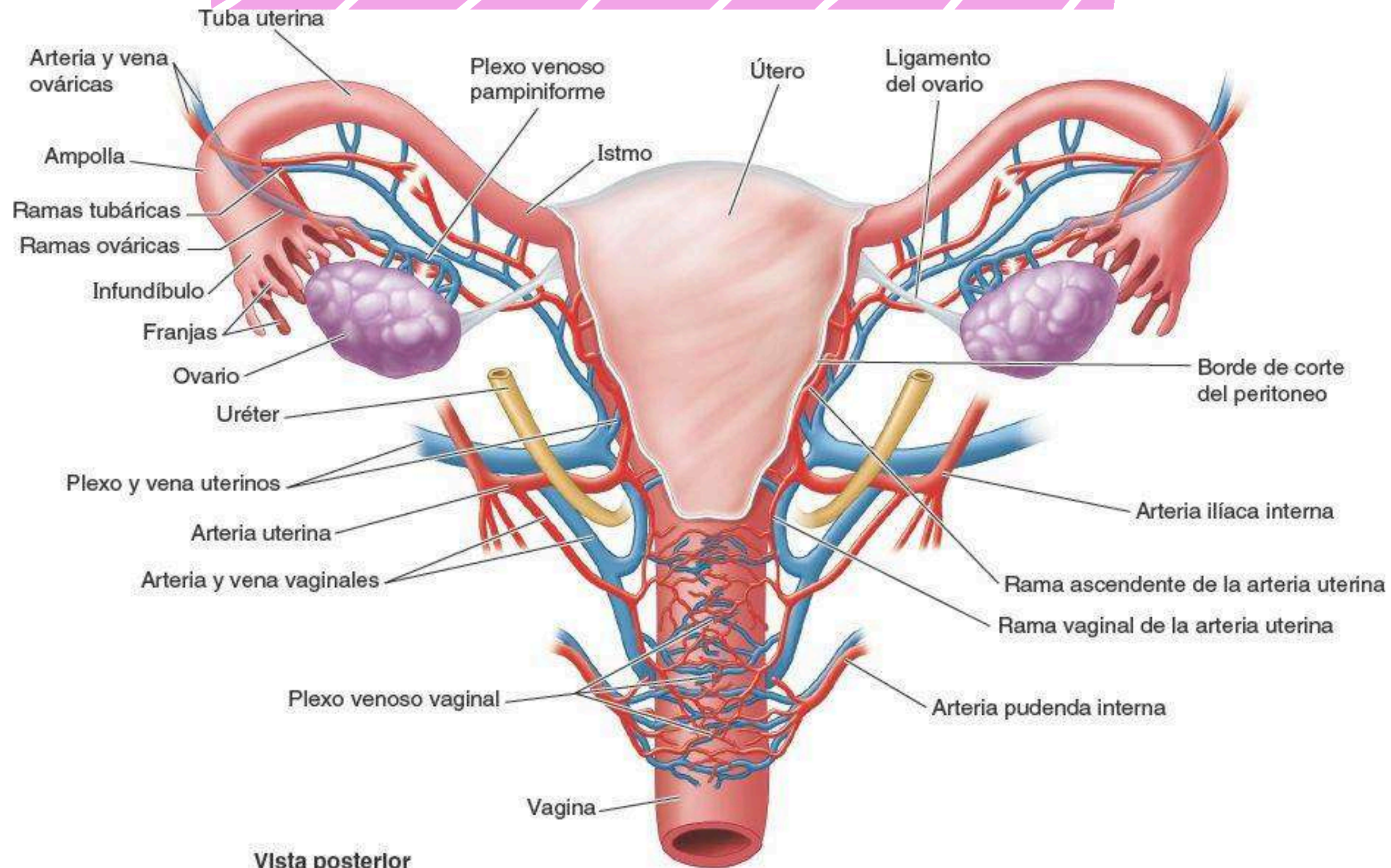


## INERVACIÓN

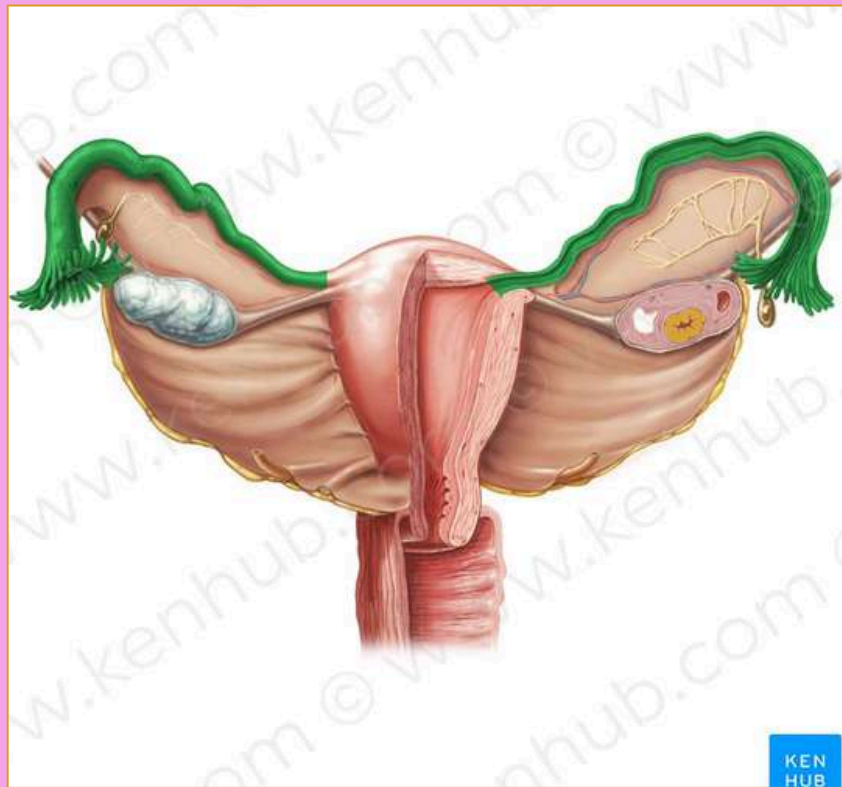
- Simpática: se origina en los nervios espláncnicos menores, cuyas fibras alcanzan los ovarios después de hacer sinapsis con los ganglios aórticos.
- Parasimpática: proviene del plexo hipogástrico inferior, cuyo origen son los nervios espláncnicos pélvicos.

## DRENAJE LINFÁTICO

- Superiormente: ganglios linfáticos paraaórticos adyacentes a la arteria ovárica.
- Inferiormente: grupo medial de los ganglios linfáticos inguinales superficiales
- Horizontalmente, hacia el ovario del lado opuesto a través del fondo del útero.



## TROMPAS UTERINAS



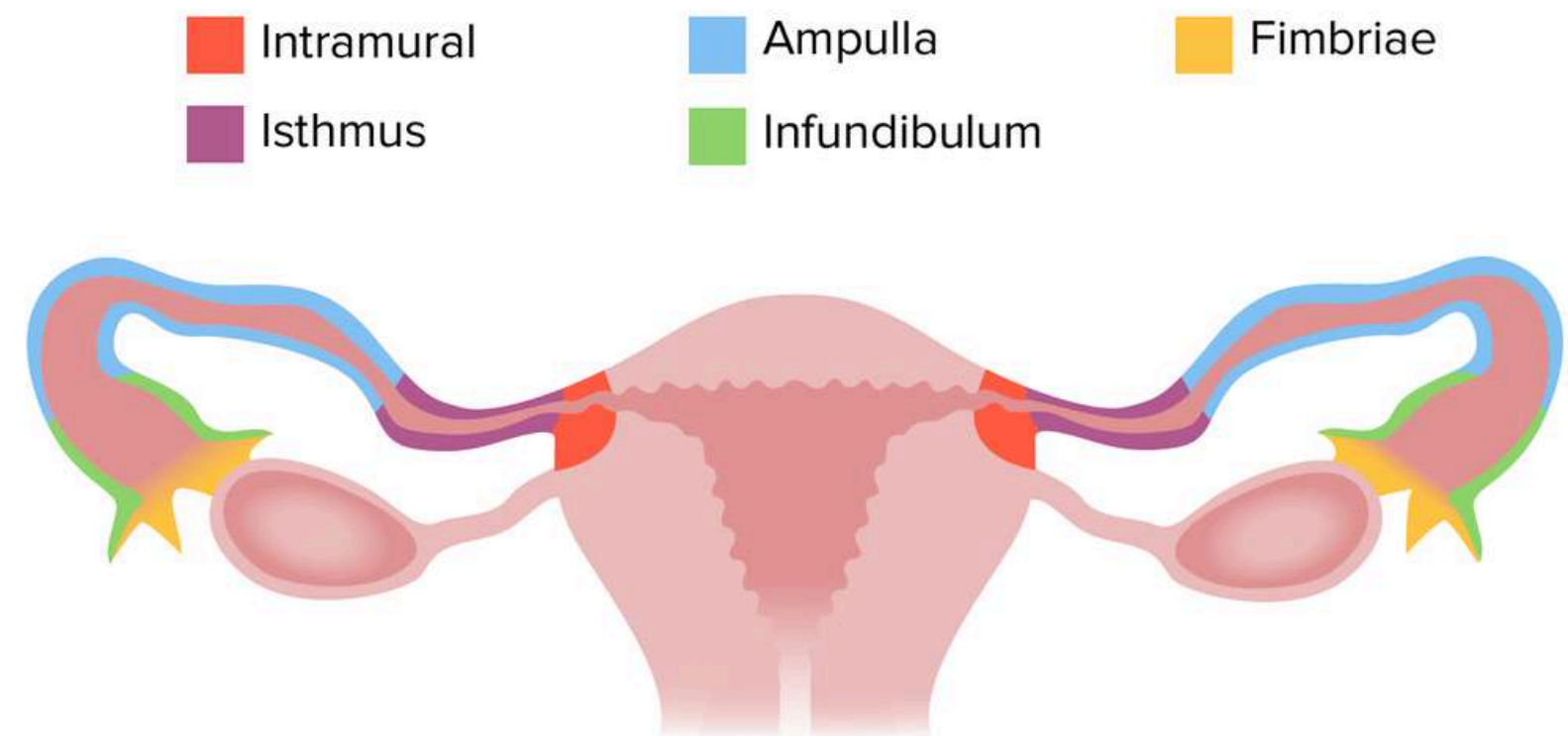
- ★ Miden cerca de 10 centímetros de largo y se proyectan desde el cuerpo del útero.
- ★ Ubicadas dentro del mesosálpinx, componente del ligamento ancho del útero, y se abren medialmente en el ángulo superior del útero.
- ★ Se extienden en dirección superolateral, pasan por encima y por delante de los ovarios y se abren en la cavidad peritoneal lateralmente a ellos.

### Porciones

- Intramural (intersticial): se ubica dentro del miometrio del útero, mide 1 cm de longitud y 0.7 mm de diámetro.
- Istmo: Se trata de una porción muscular y redondeada de la tuba que mide 3 cm de largo y entre 1-5 mm de diámetro.
- Ampolla: porción más larga, mide 1 cm de diámetro en su parte más ancha y 5 cm de largo. Posee una pared delgada y un lumen ocupado por repliegues de su superficie interna.
- Infundíbulo: parte más distal de la tuba. Forma de embudo y se abre hacia la cavidad peritoneal a nivel del ostium abdominal. Extremo distal emergen proyecciones digitiformes (fimbrias), miden 1 mm de diámetro y se proyectan sobre la superficie medial de los ovarios. La más larga es fimbria ovárica y está fija al polo superior de cada ovario.

# FUNCIÓN

Tienen como función el transporte del ovocito desde el ovario hacia el útero. Esto es facilitado por las contracciones peristálticas de las capas musculares de las tubas y por el movimiento ondulante de las células ciliadas. Durante la ovulación las fimbrias aumentan su volumen, lo cual ayuda al movimiento del ovocito liberado desde el ovario hasta la tuba uterina. Los espermatozoides viajan a lo largo de la tuba hacia el ovocito y la fecundación frecuentemente ocurre dentro de la ampolla. Una vez que ocurre la fecundación, las tubas además proporcionan nutrición al ovocito fecundado.





## IRRIGACIÓN

- La arteria uterina irriga los dos tercios mediales de la tuba, mientras que el tercio lateral está irrigado por la arteria ovárica.

## DRENAJE VENOSO

- El plexo uterino drena los 2/3 mediales de la tuba uterina hacia la vena ilíaca interna, el plexo pampiniforme drena el tercio lateral (venas ováricas), posteriormente desembocan en la vena renal en el lado izquierdo y en la vena cava inferior en el lado derecho.

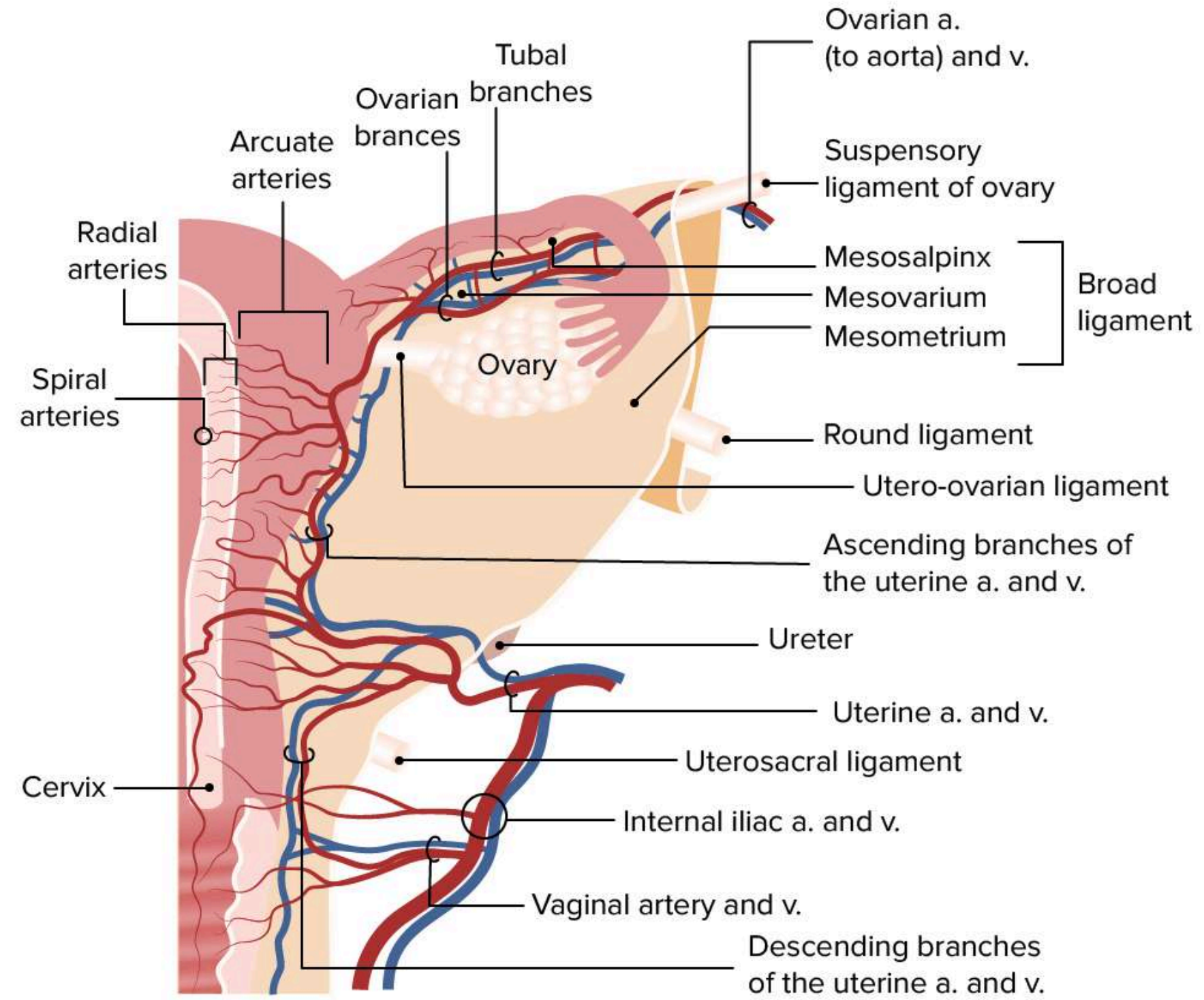


## INERVACIÓN

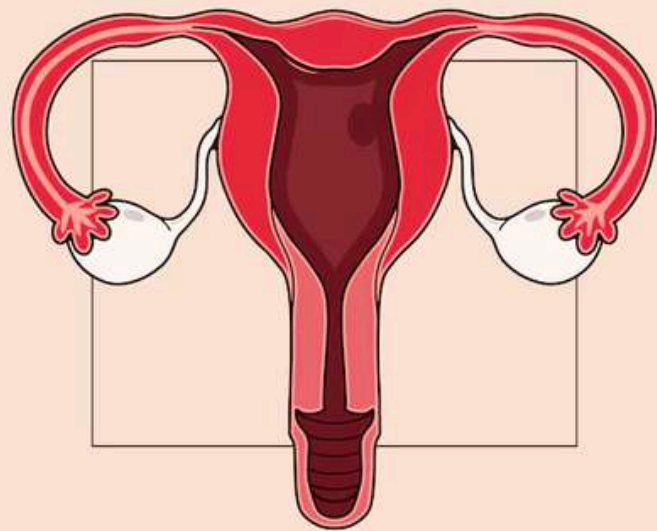
- Simpático: De los segmentos espinales T10 a L2.
- Parasimpático: Inervan la mitad medial de la tuba lo hacen desde los nervios espláncnicos pélvicos, mientras que las fibras que inervan la mitad medial lo hacen desde el nervio vago.

## DRENAJE LINFÁTICO

- Por vasos ováricos y uterinos, los cuales a su vez drenan en los ganglios linfáticos paraaórticos e ilíacos internos, respectivamente.



# ÚTERO

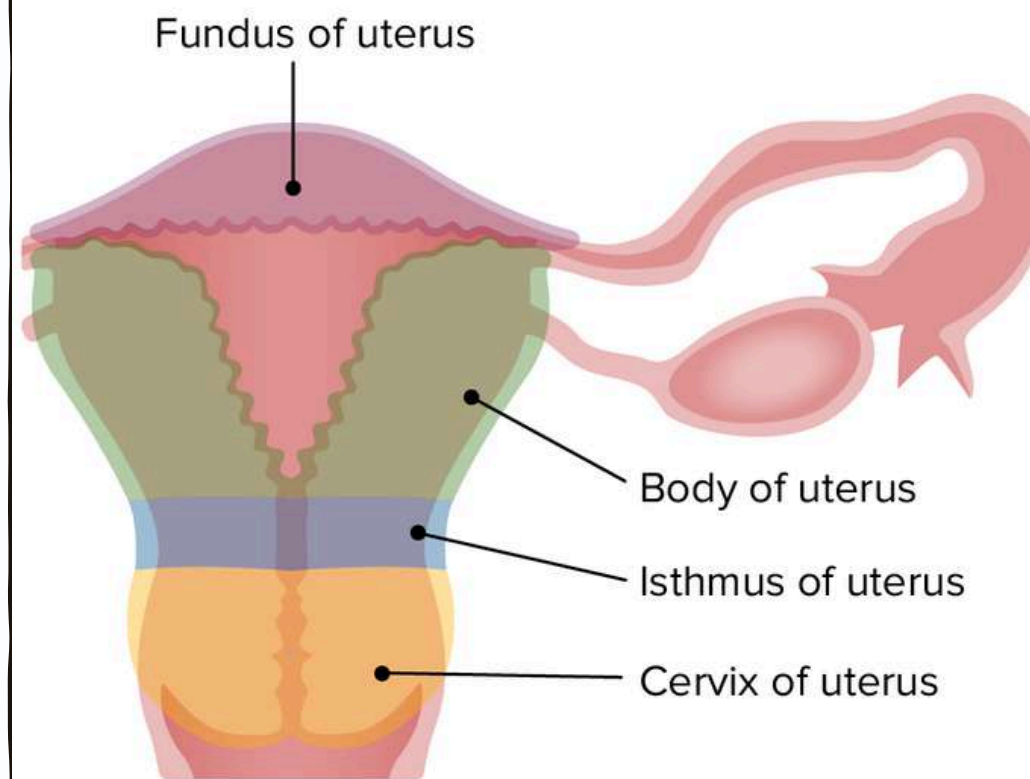


UTERUS

- Órgano muscular hueco, forma de pera y paredes gruesas
- Suele encontrarse en la pelvis menor, su cuerpo sobre la vejiga y su cuello entre la vejiga y el recto.
- Estructura dinámica, el tamaño varía durante los cambios de vida. No grávido mide 7.5cm, largo 5 cm y espesor 2cm, pesa 90g.

## CUERPO

- Forma 2/3 superiores
- Incluye el fondo de el útero y parte redonda de los ostium uterinos
- Se encuentra entre las capas de ligamento ancho y se puede mover libremente
- Superficie vesical e intestinal
- Delimitado del cuello uterino por el istmo, estrecho y 1cm de largo

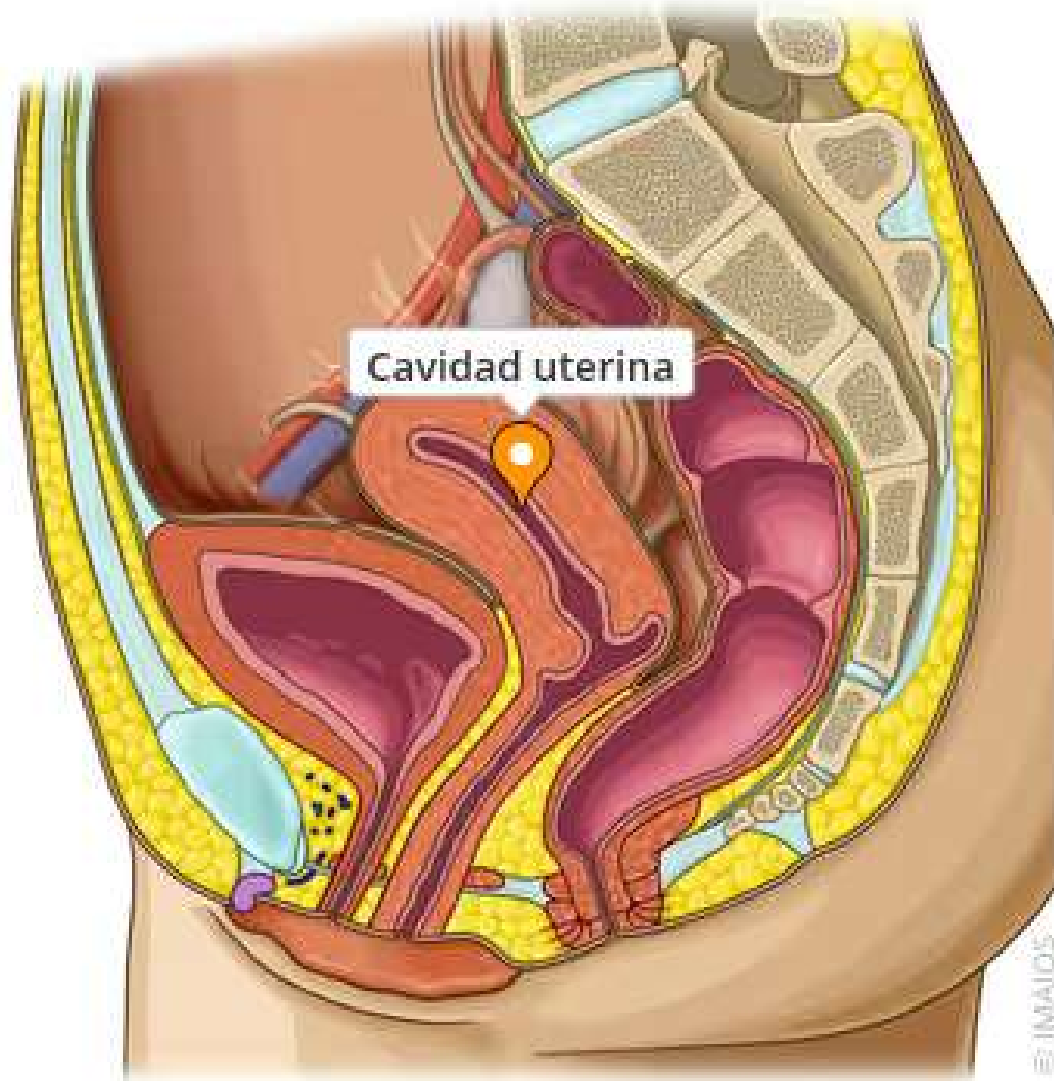


## CUELLO

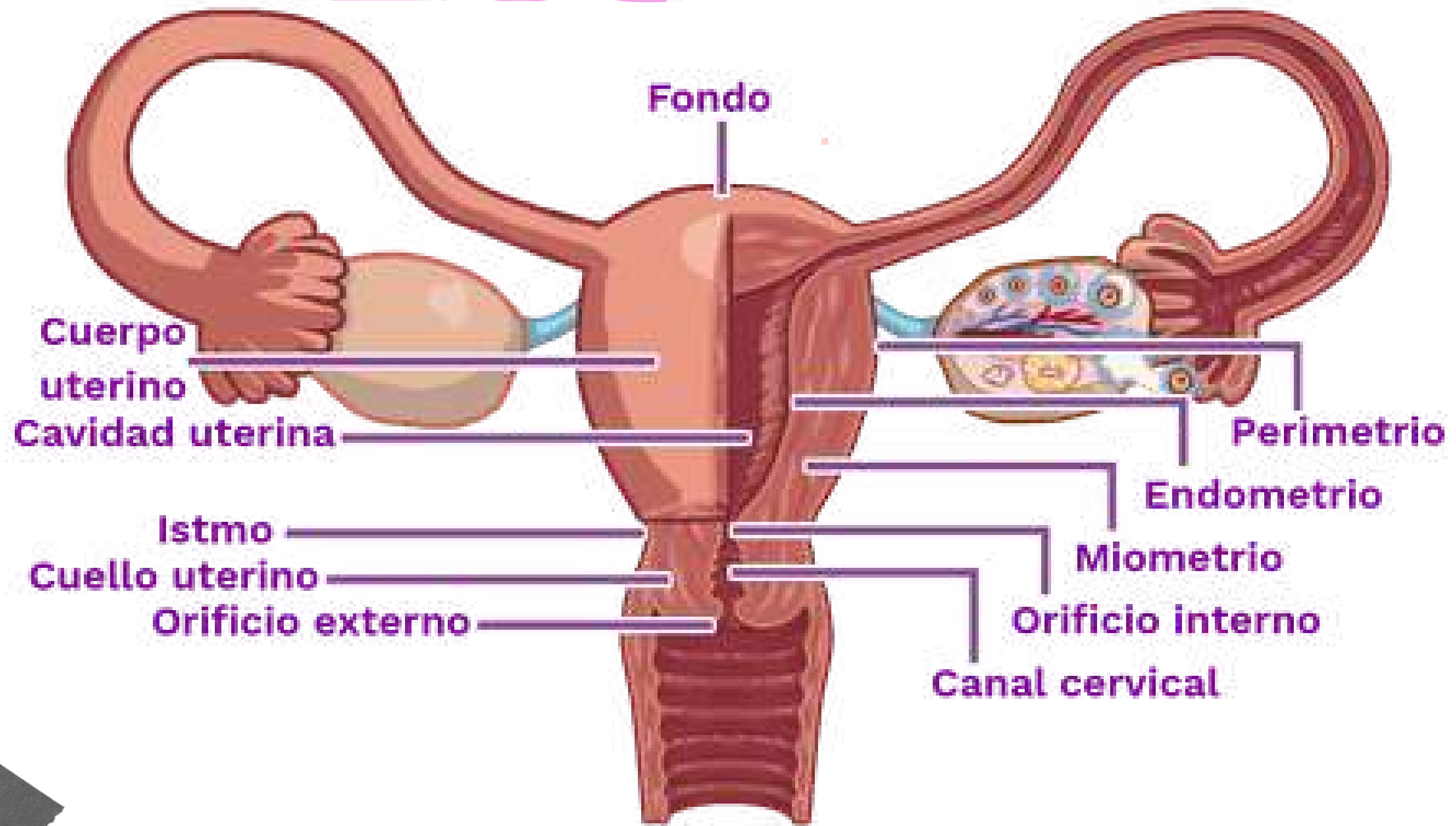
- Tercio inferior cilíndrico
- Estrecho
- 2.5 cm de largo
- Parte supravaginal: entre istmo, vagina y parte vaginal de la pared anterior superior
- Parte vaginal redondeada: rodea al orificio externo del útero y esta rodeada a su vez por el fondo de saco vaginal



# CAVIDAD UTERINA



- Forma de hendidura, 6 cm de longitud del orificio externo a la pared del fondo de ojo.
- Las trompas uterinas entran por los cuernos uterinos
- El canal fusiforme se extiende desde el orificio interno comunicándose con la luz del orificio externo.
- La cavidad uterina y luz de la vagina constituyen el canal de parto
- Capas de la pared del útero:
  1. Perimetrio: Peritoneo sostenido por una fina capa de tejido conectivo
  2. Miometrio: Se distiende mucho, es mas delgado, se encuentran las ramas principales de vasos sanguíneos y nervios
  3. Endometrio: Adherido al miometrio subyacente, participa activamente en el ciclo menstrual y difiere en estructura en cada etapa del ciclo



# LIGAMENTOS DEL ÚTERO

- Ligamentos de los ovarios se unen al útero posteroanterior
- El ligamento redondo se une anteroinferiormente
- El ligamento ancho es una doble capa de peritoneo, se extiende de los lados del útero hasta las paredes laterales y suelo pélvico.
- Rodea la trompa uterina, lateralmente el peritoneo se prolonga superiormente sobre los vasos como el ligamento suspensorio del ovario.
- Ligamentos cardinales se extienden desde el cuello uterino supravaginal y las partes laterales del fondo de saco de la vagina hasta las paredes laterales de la pelvis
- Ligamentos uterosacros pasan en dirección superior y ligeramente posterior desde los lados del cuello uterino hasta la mitad del sacro.

## - Ligamento Ancho

- Mesosalpinx

- Mesometrio

Sostiene al útero

## - Ligamento cardinal

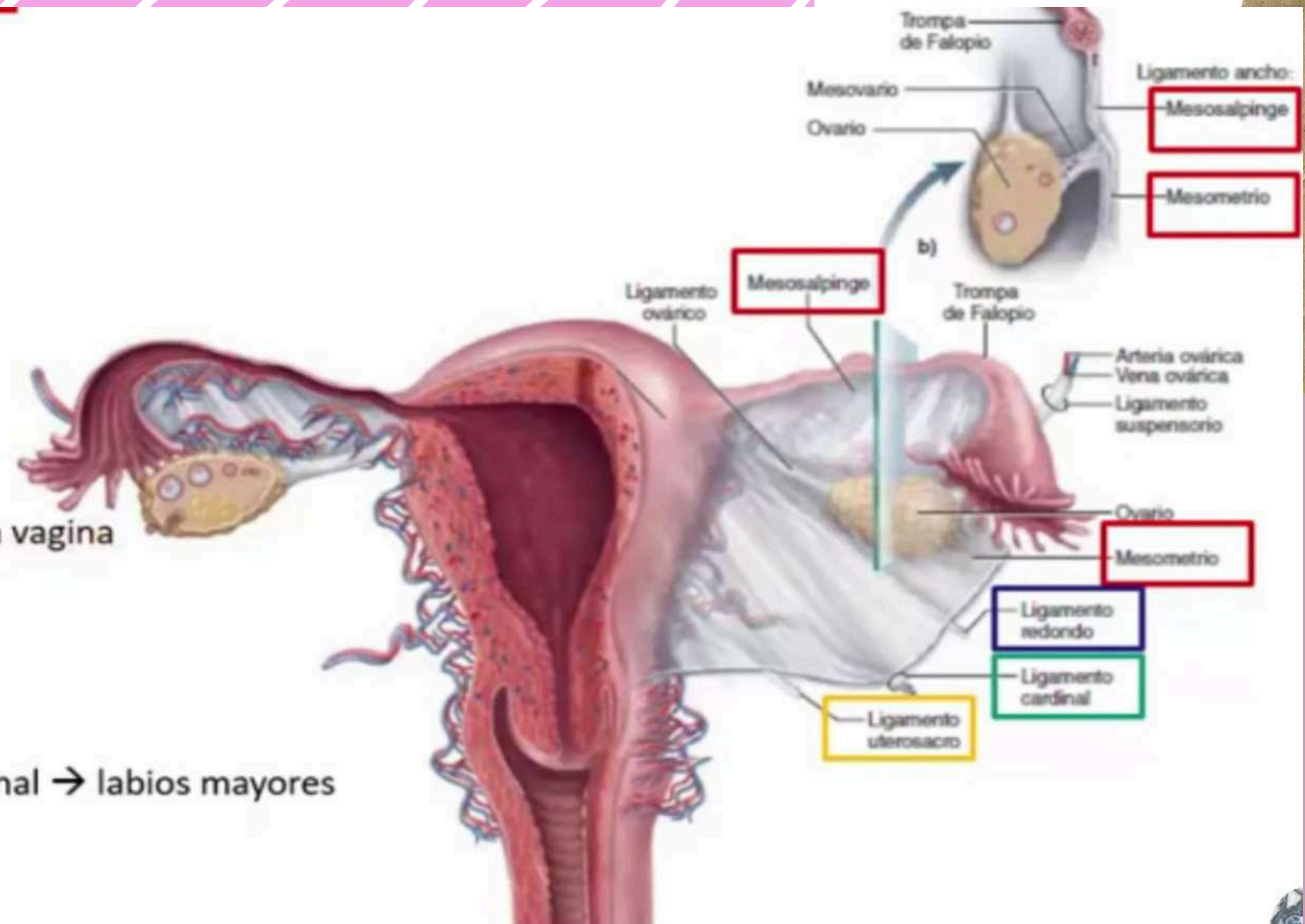
Sostiene al cervix y porción alta de la vagina

## - Ligamento útero sacro

Cara posterior del útero al sacro

## - Ligamento redondo

Cara anterior del útero → canal inguinal → labios mayores



# RELACIONES DEL ÚTERO

## LATERALMENTE

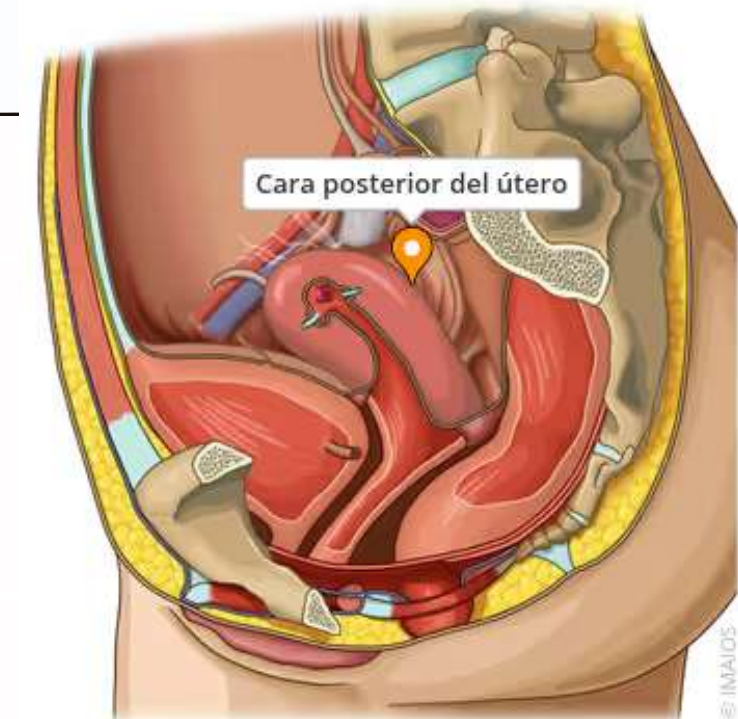
- Ligamento ancho peritoneal
- Ligamentos del cuello uterino y vagina
- Uréteres

## ANTERIORMENTE

- Fosa supravesical
- Bolsa vesicouterina de la cavidad peritoneal
- Superficie superior de la vejiga
- Parte supravaginal del cuello uterino relacionada con la vejiga y esta separada por tejido conectivo fibroso

## POSTERIORMENTE

- Bolsa rectouterina (asas del intestino delgado y superficie anterior del recto)





## IRRIGACIÓN

- Arterias uterinas

## DRENAJE VENOSO

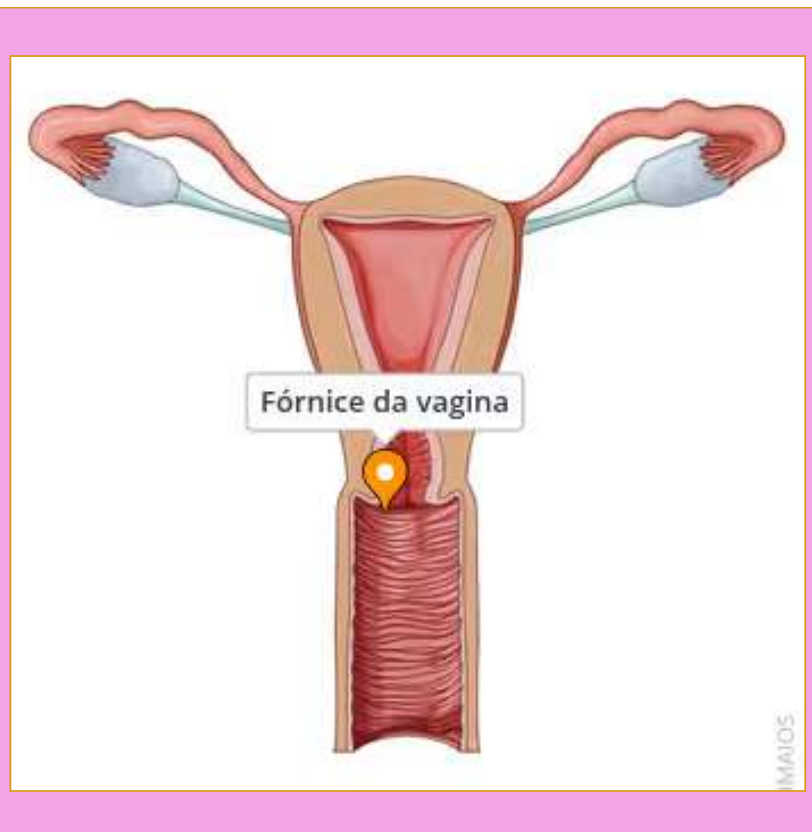
- Plexo venoso uterino que desemboca en la vena ilíaca interna



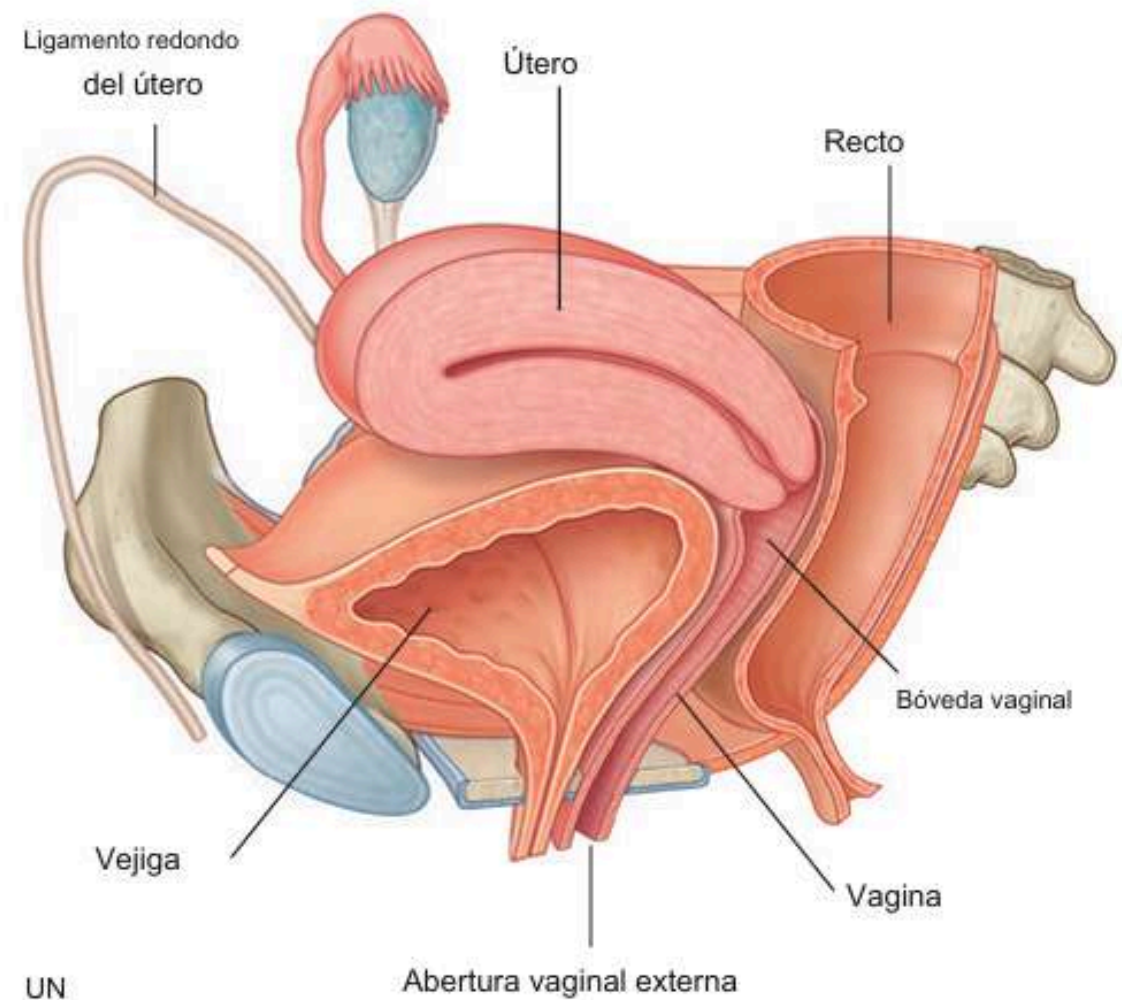
## INERVACIÓN

- Plexo hipogástrico inferior

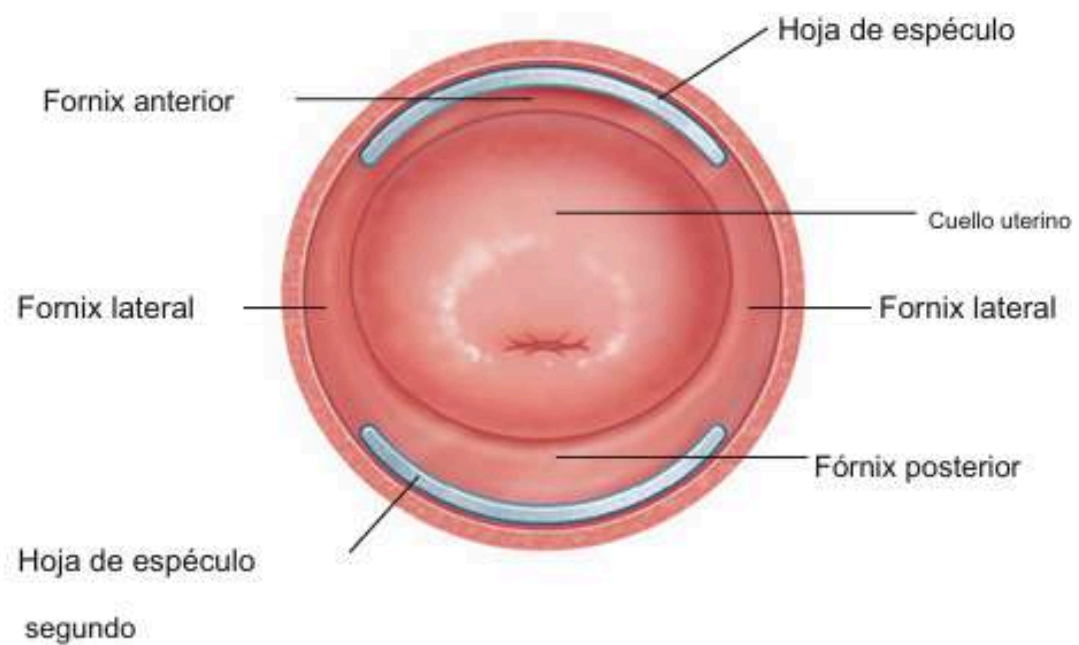
# VAGINA



- Tubo musculo membranoso distensible
- De 7 a 9 cm de largo
- Se extiende desde la cara superior de la parte vaginal del cuello uterino hasta el orificio vaginal
- El orificio vaginal, el orificio uretral externo y conductos de las glándulas vestibulares mayores y menores desembocan en la hendidura entre los labios menores.
- Sirve como canal para el fluido menstrual
- Forma parte inferior del canal del parto
- Recibe el pene y la eyaculación durante las relaciones sexuales
- Se comunica superiormente con el canal cervical e inferiormente con el vestíbulo de la vagina
- Suele estar colapsada
- El saco vaginal tiene partes anterior , posterior y lateral.
- El extremo interno del canal se agranda para formar una región llamada bóveda vaginal



UN



- El fornix vaginal es el receso formado entre el margen de cuello y pared vaginal, se divide en fondo de saco posterior y anterior y dos fondos laterales.
- Un tabique rectovaginal separa la superficie posterior de la vagina del recto
-





## IRRIGACIÓN

- Las arterias que irrigan la parte superior derivan de arterias uterinas
- Las arterias que irrigan la parte inferior derivan de arterias vaginales

## DRENAJE VENOSO

- El plexo venoso uterino y uterovagina drenan hacia las venas ilíacas internas a través de la vena uterina.



## INERVACIÓN

- Plexo hipogástrico inferior a través del plexo uterovaginal: las fibras simpáticas y parasimpáticas son transportadas por los nervios toracolumbar (T12-L1) y espláncnicos pélvicos (S2-S4), respectivamente.
- Nervio pudendo a través del nervio perineal profundo.

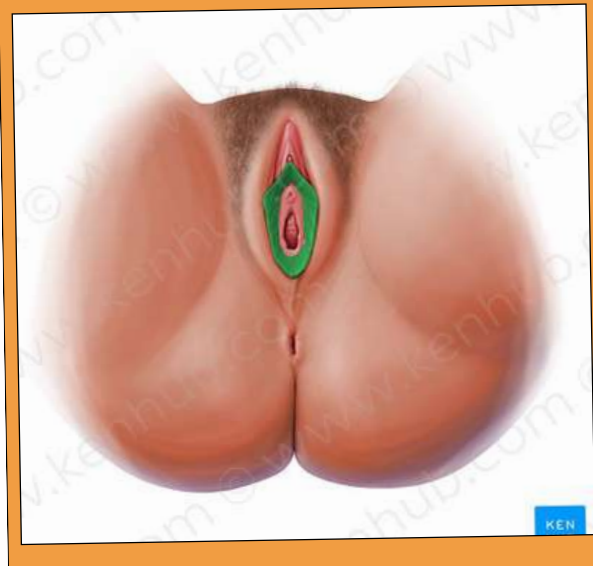## DRENAJE LINFÁTICO

- Desde la vagina hacia los ganglios linfáticos ilíacos e inguinales superficiales.

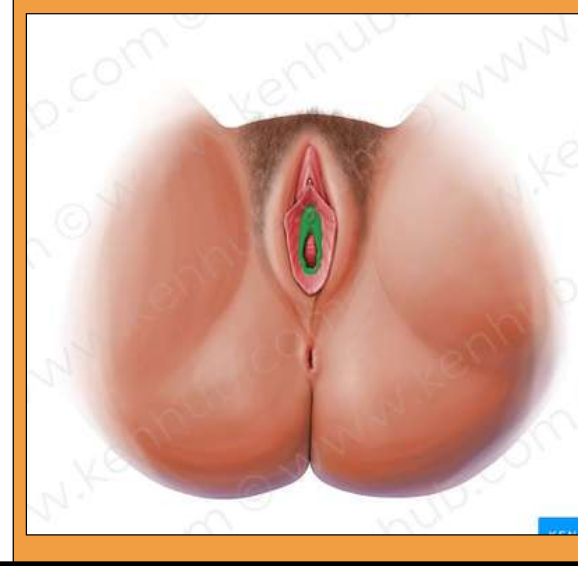# EXTERNOS



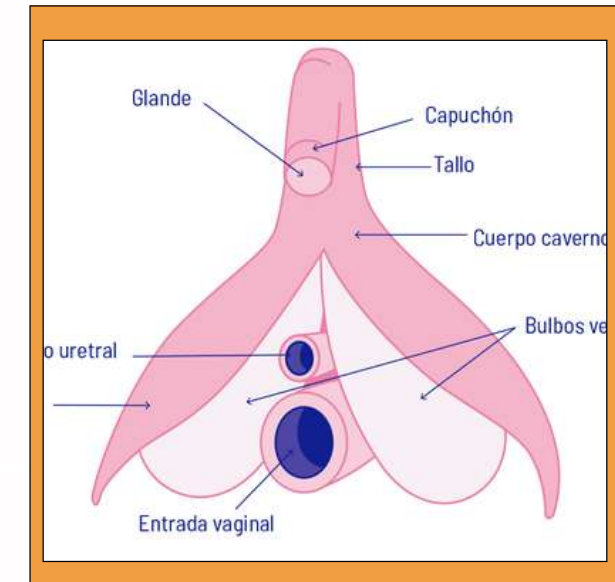
Monte de venus



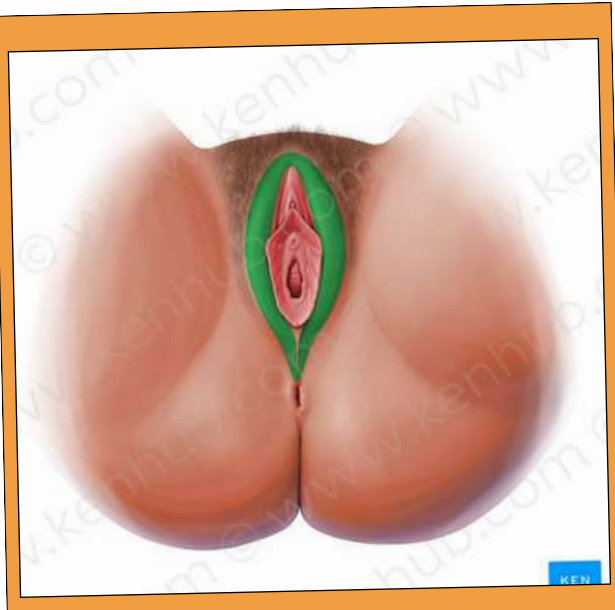Labios menores



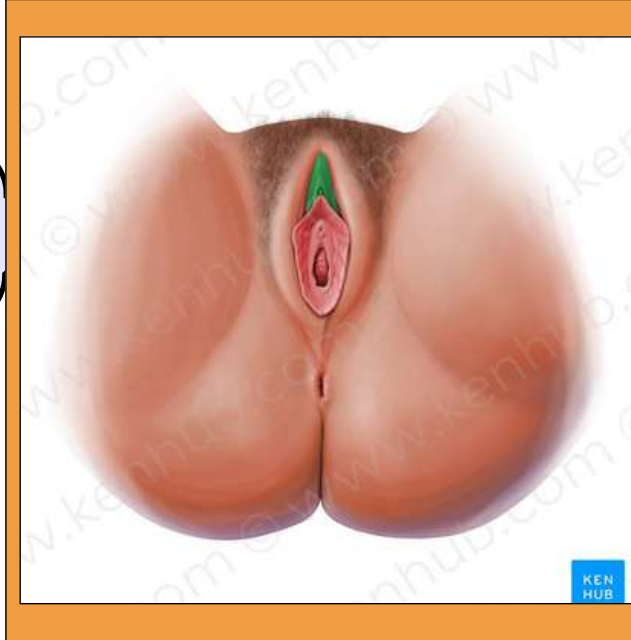Vestíbulo de la vagina



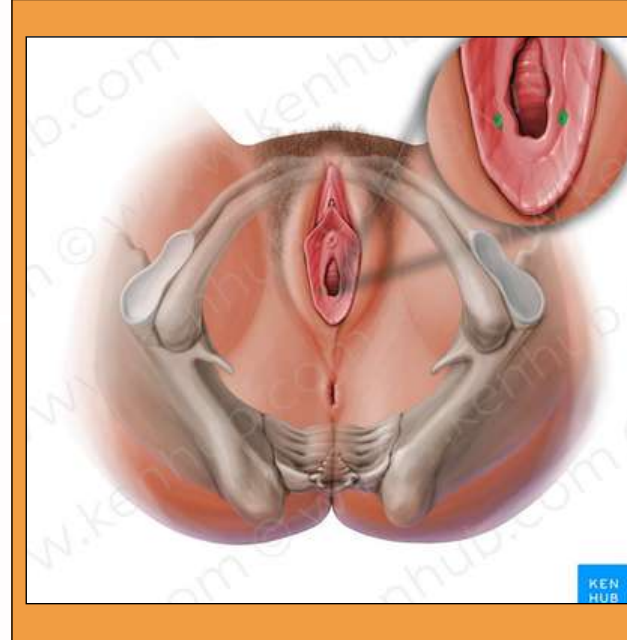
Bombillas de vestíbulo




Labios mayores



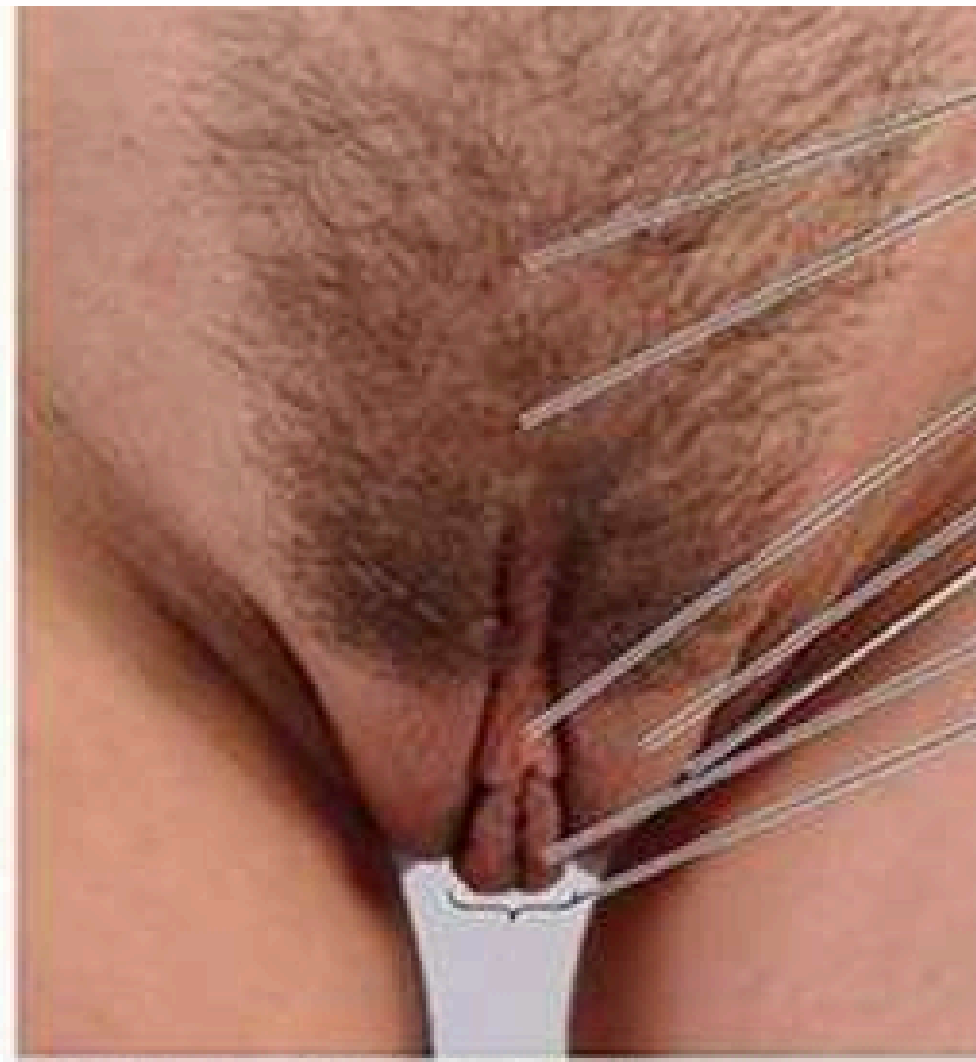Clítoris



Glándulas

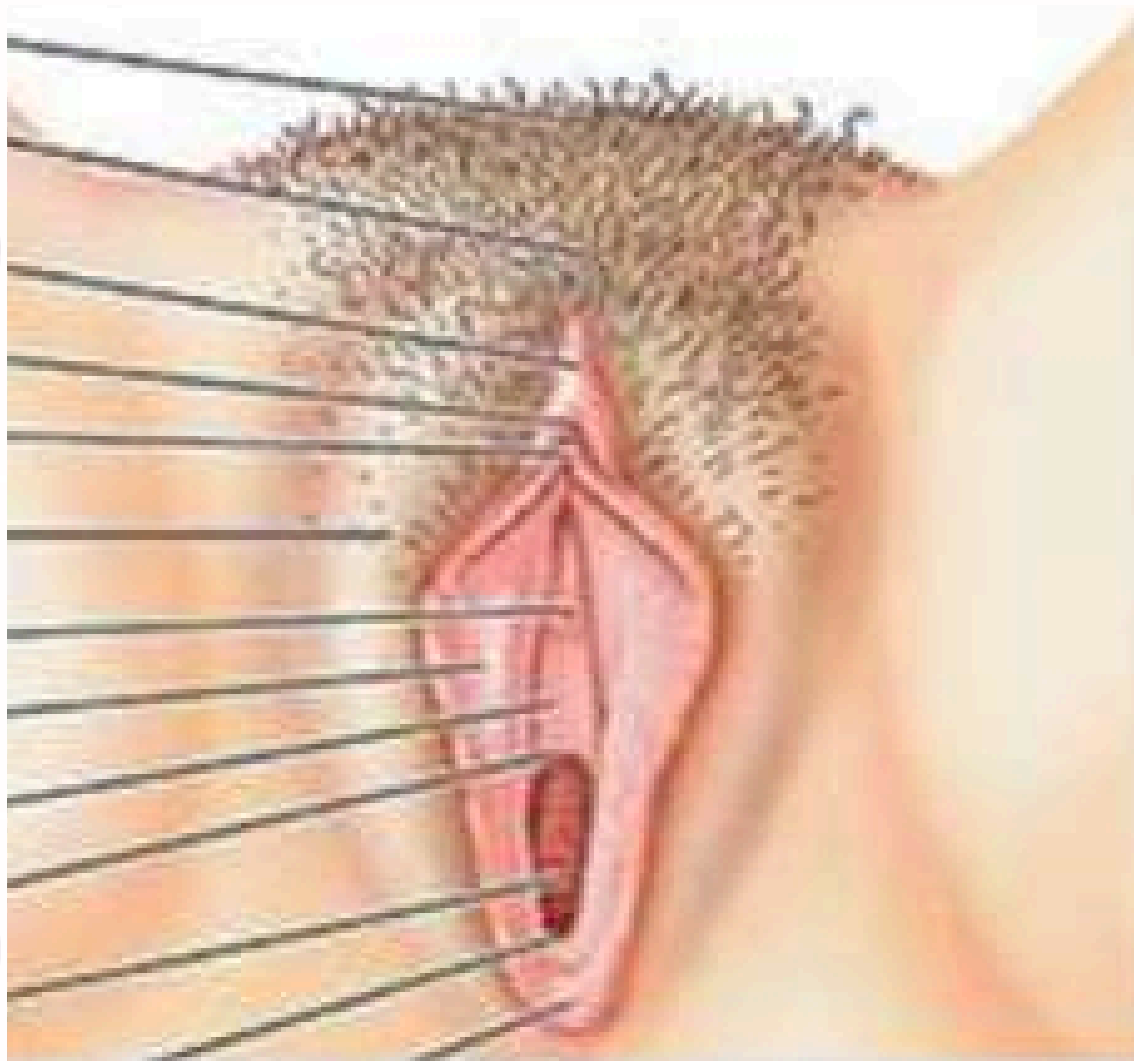


## MONTE DE VENUS



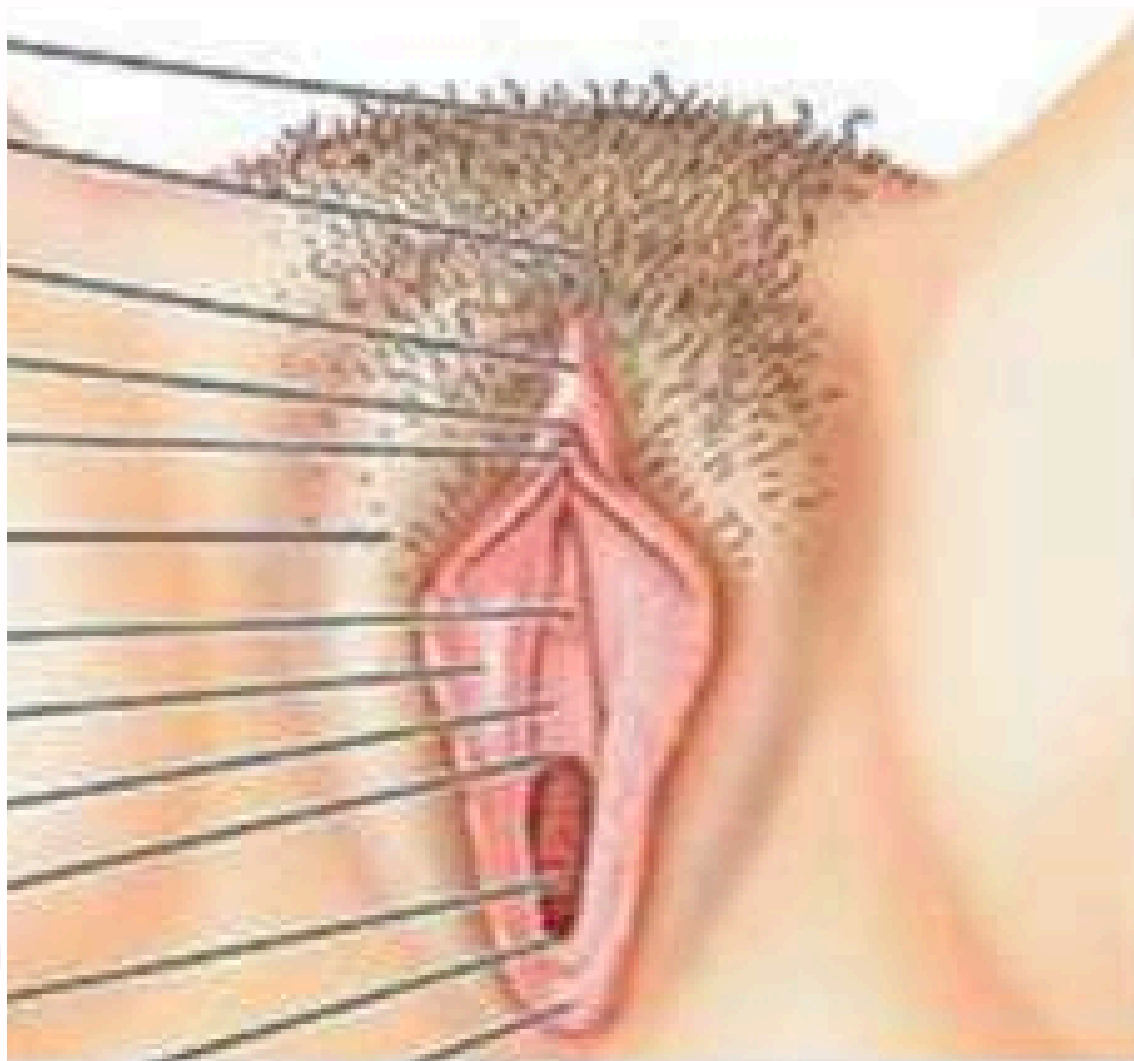- Es una masa de tejido adiposo subcutáneo
- Ubicada anterior a la sínfisis púbica.
- La piel que recubre el monte del pubis está cubierta con un parche triangular de vello púbico.

## LABIOS MAYORES



- Son pliegues prominentes de la piel
- Protegen indirectamente el clítoris, orificios uretral y vaginal.
- Lleno de una apófisis digital de T. subcutáneo laxo, musculo liso y terminación del ligamento redondo
- Dirección inferoposterior del monte de venus hacia el ano
- Tienen una hendidura pudenda
- Cara externa: Piel pigmentada con glándulas sebáceas y vello púbico nítido
- Cara interna: lisos, rosados y sin pelo
- Comisura posterior: recubre al cuerpo perineal, limite posterior de la vulva

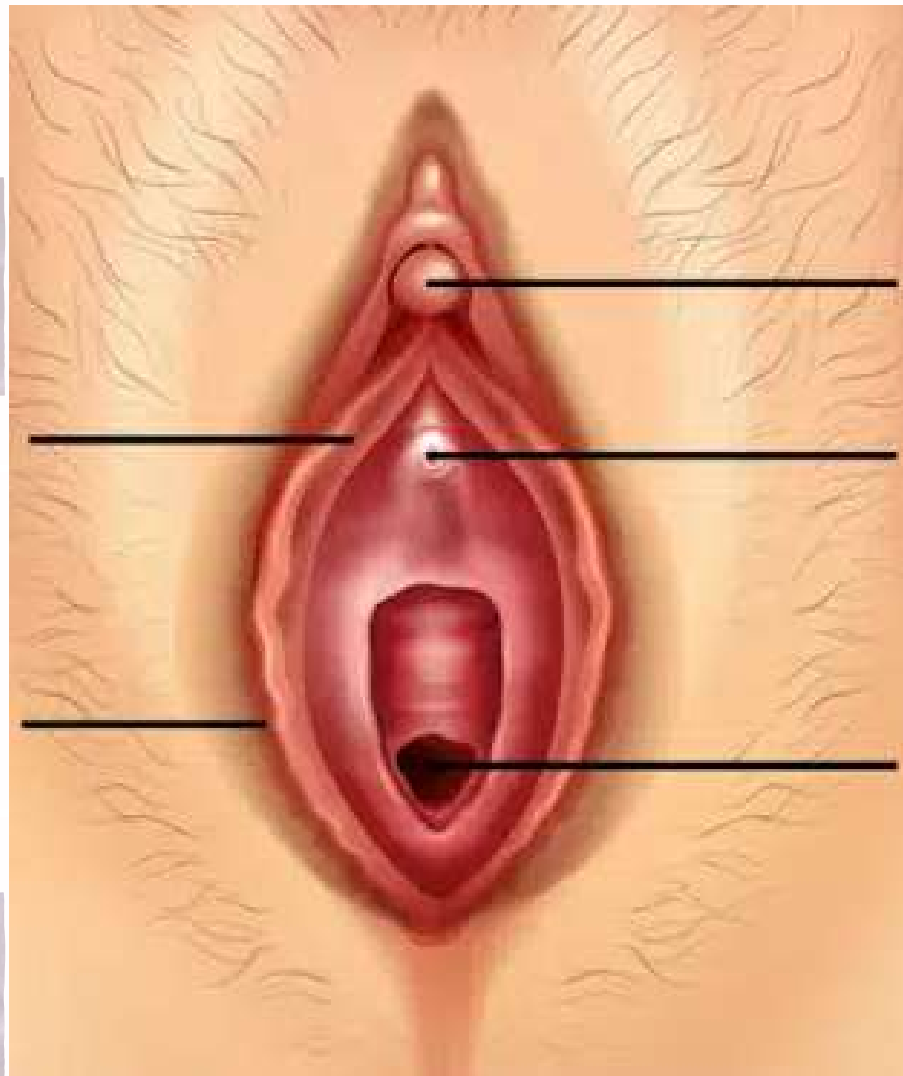
## LABIOS MENORES



- Son pliegues redondeados de piel sin pelo y sin grasa
- Encerrados en la hendidura pudenda, rodean y cierran el vestíbulo de la vagina
- Tiene un núcleo de tejido conectivo esponjoso que contiene tejido eréctil en su base y muchos pequeños vasos sanguíneos
- Laminas mediales: Se unen formando el frenillo del clítoris
- Laminas laterales: Se unen por delante al glande del clítoris, formando el prepucio del clítoris.
- Superficie interna esta formada por piel fina y húmeda, tiene color rosado y contiene muchas glándulas sebáceas y terminaciones nerviosas sensitivas

**Nota:** En mujeres sin vida sexual activa los labios menores están conectados posteriormente por el frenillo de los labios menores.

# CLÍTORIS



- Órgano eréctil
- Situado donde los labios mayores se unen anteriormente
- Partes: Raíz, cuerpo pequeño y cilíndrico, glánde y punta del cuerpo
- La raíz esta compuesta por dos porciones proximales y separados por de los cuerpos eréctiles (cuerpos carvernosos)
- Los pilares se unen firmemente a ramas púbicas inferiores y membrana perineal, cubiertos por musculo profundo.
- Los pilares se unen entre si formando un angulo agudo profundo para convertirse en el cuerpo colgante
- El ángulo y cuerpo proximal están unidos a la sínfisis del pubis mediante un ligamento suspensorio.
- También se unen extensiones anteriores de los bulbos del vestíbulo formando un órgano eréctil bulboclitóral
- Los cuerpos tienen una sección transversal ovoide y sus superficies opuestas forman un tabique central.
- El cuerpo y el glánde del clítoris miden 2cm largo y 1cm de diametro
- Arterias dorsales y nervios fasciculados del clítoris discurren a lo largo del dorso del cuerpo hasta la piel del glánde
- Funciona como órgano de excitación sexual
- Muy sensible y se agranda con la estimulación táctil
- Glánde es la parte mas inervada y densamente provisto de terminaciones sensoriales

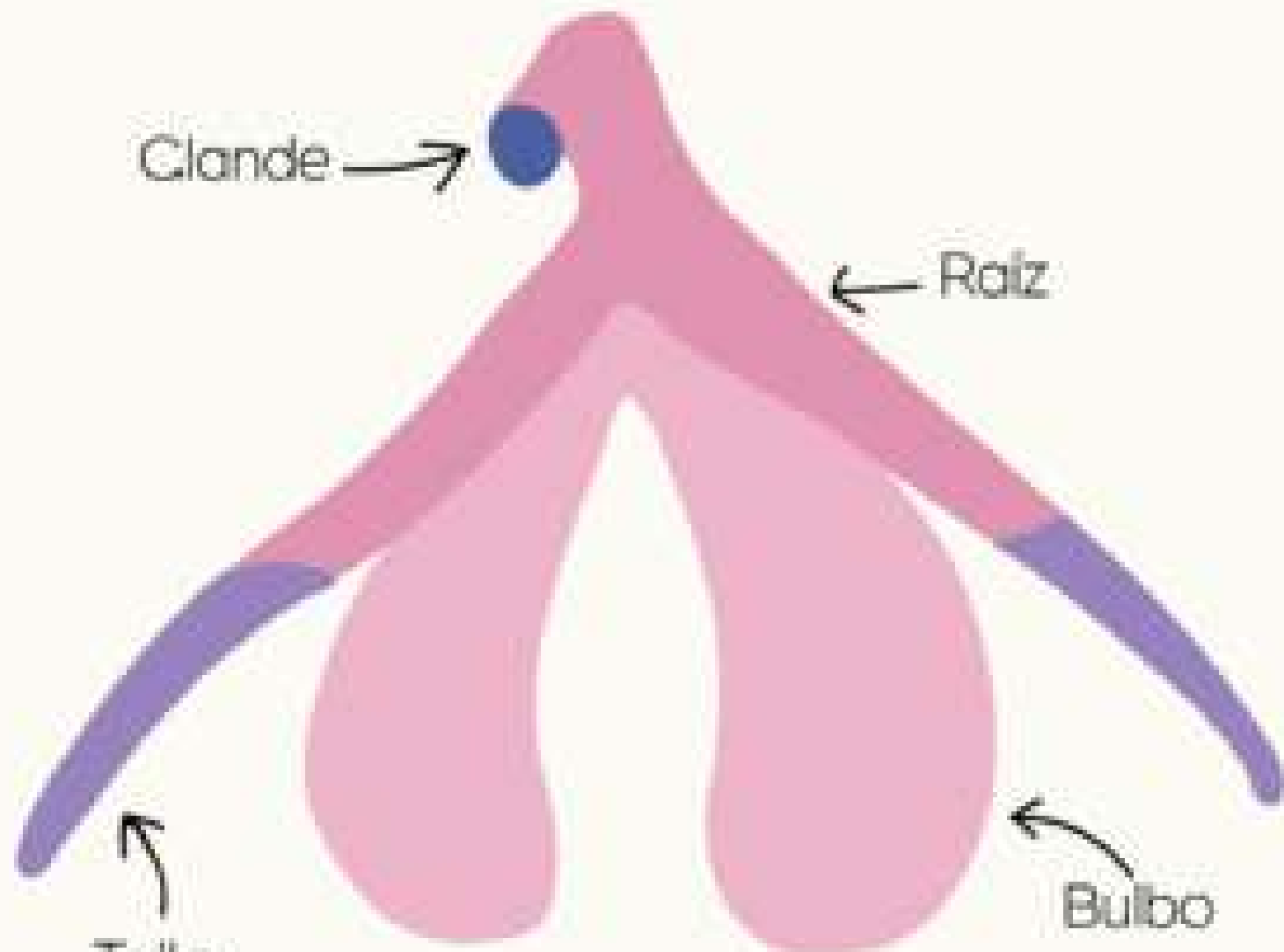
# Clitoris

Clande →

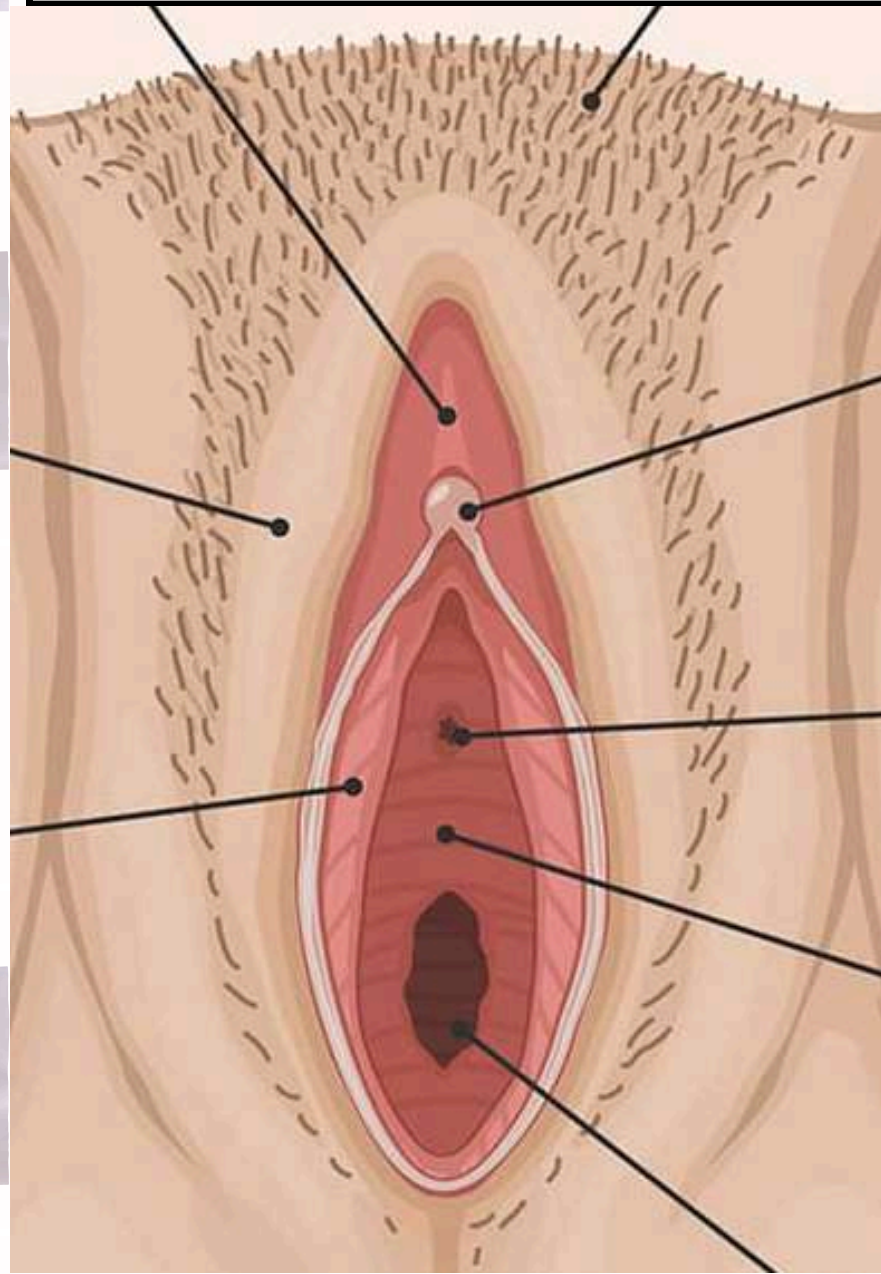
← Raiz

↑  
Tallo

←  
Bulbo



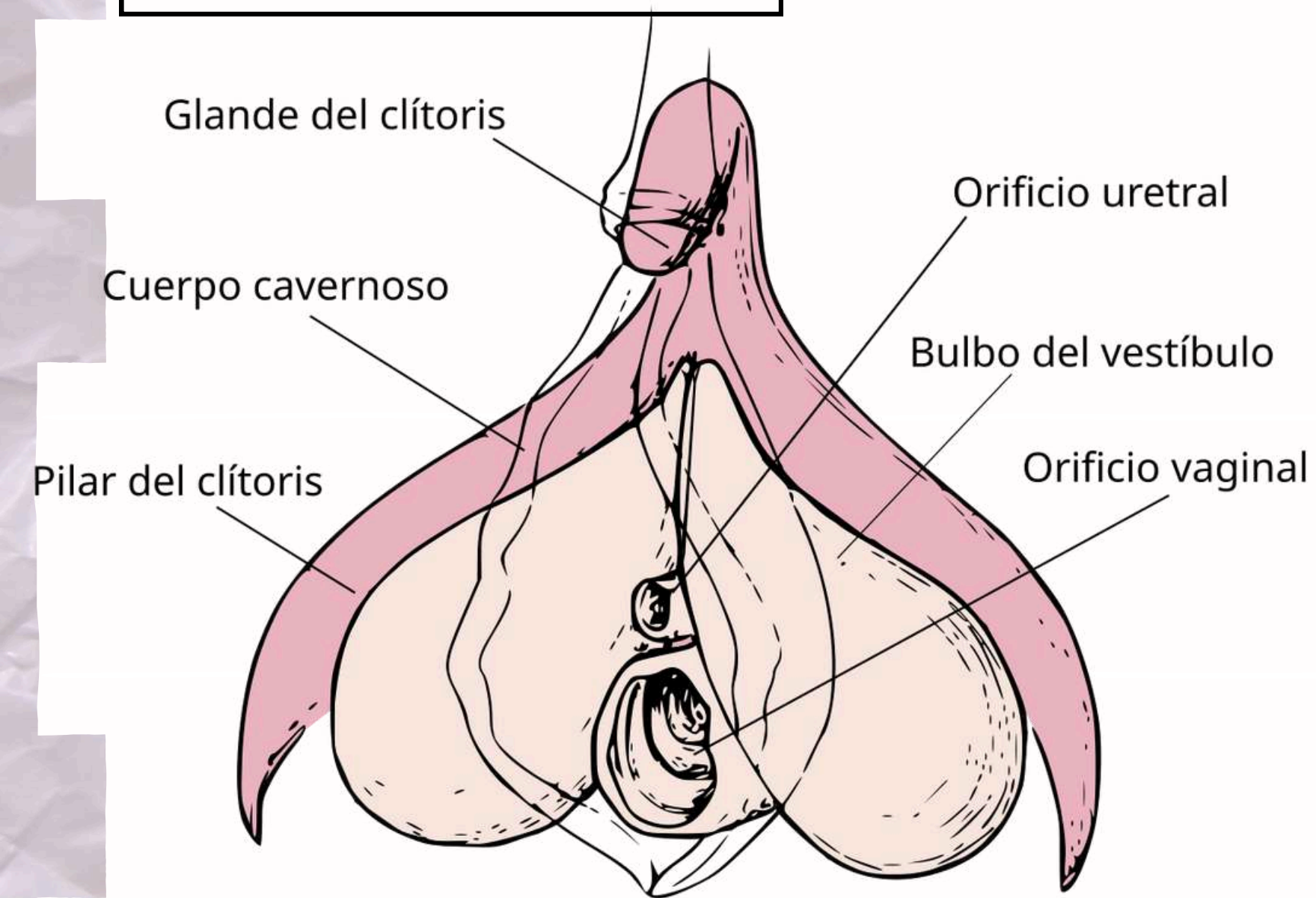
## VESTÍBULO DE LA VAGINA



- Espacio rodeado por los labios menores
- Se abren los orificios de la uretra, vagina y conductos de las glándulas vestibulares mayores y menores
- El orificio uretral externo se encuentra a 2-3 cm de la glande del clítoris
- A cada lado del orificio uretral externo se encuentran las aberturas de las glándulas parauretrales
- Las aberturas de los conductos de las glándulas vestibulares mayores se encuentran en la cara medial superior de los labios menores en las posiciones 5 y 7 en punto con respecto al orificio vaginal en la posición de litotomía.
- El tamaño y apariencia del orificio vaginal varían según la condición del himen.

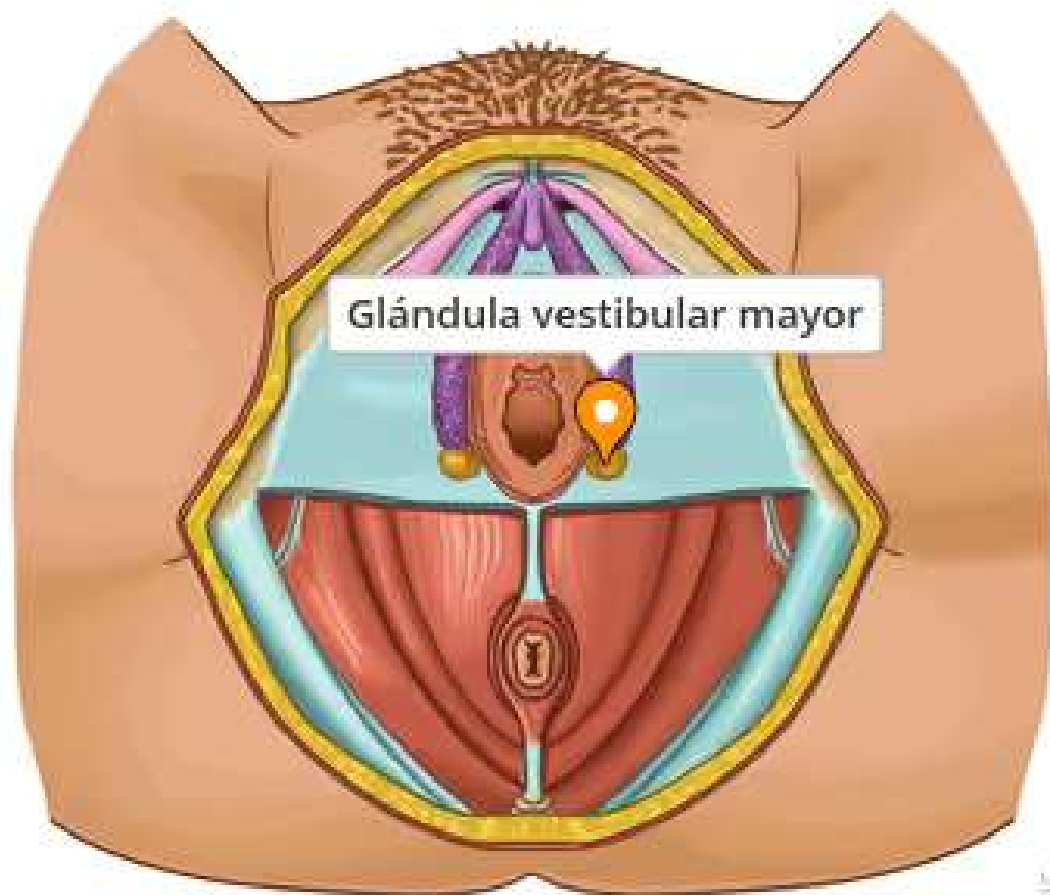


## BOMBILLAS DE VESTIULO



- Son masas pareadas del tejido eréctil alargado 3cm
- Se encuentran a lo largo de los lados del orificio vaginal superiores de los labios menores
- Están cubiertos inferior y lateralmente por los músculos bulboesponjosos que se extienden a lo largo de su longitud.

## GLÁNDULAS VESTIBULARES



- Las glándulas vestibulares mayores (de Bartolino): se encuentran a cada lado del vestíbulo de la vagina. Son homólogas a las glándulas bulbouretrales del hombre y sirven para lubricar la vulva durante las relaciones sexuales.
- Las glándulas vestibulares menores se encuentran entre los orificios uretral y vaginal. Estas glándulas son homólogas a la próstata masculina.

## IRRIGACIÓN


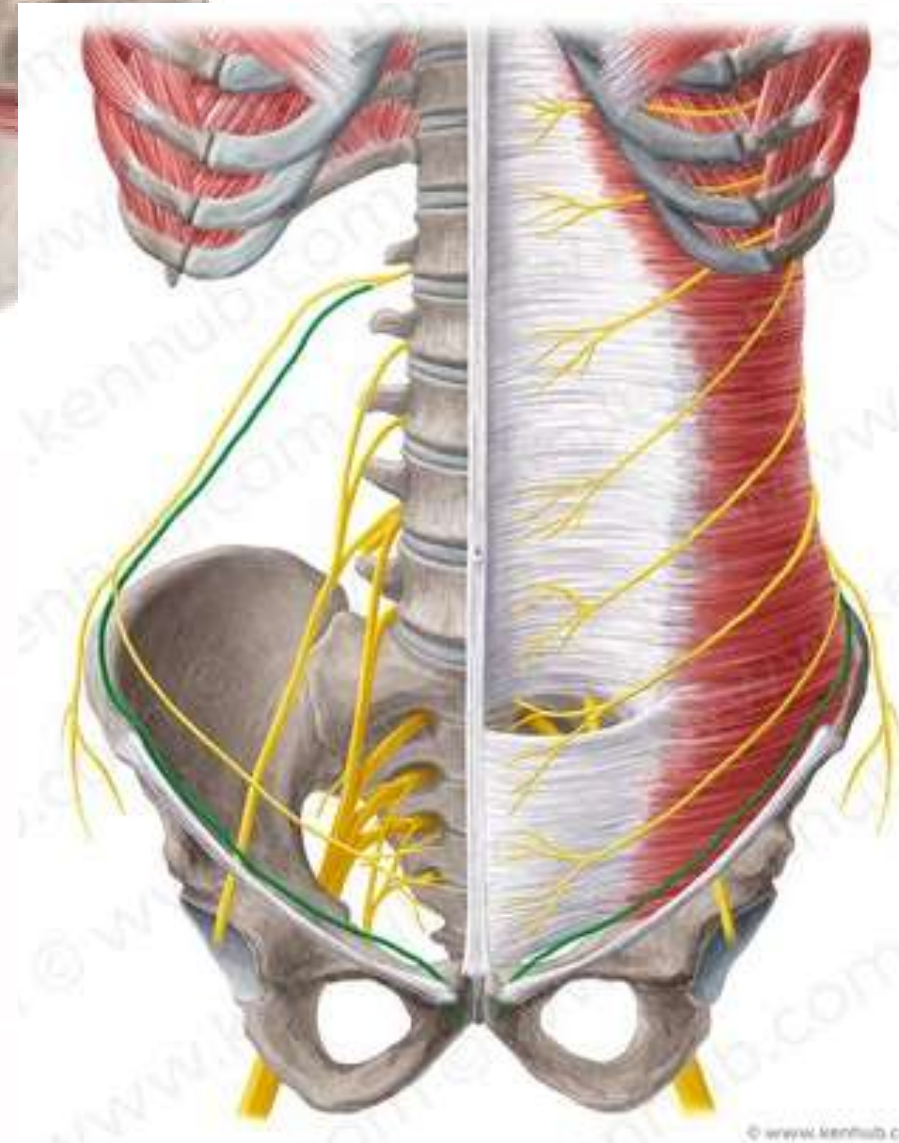
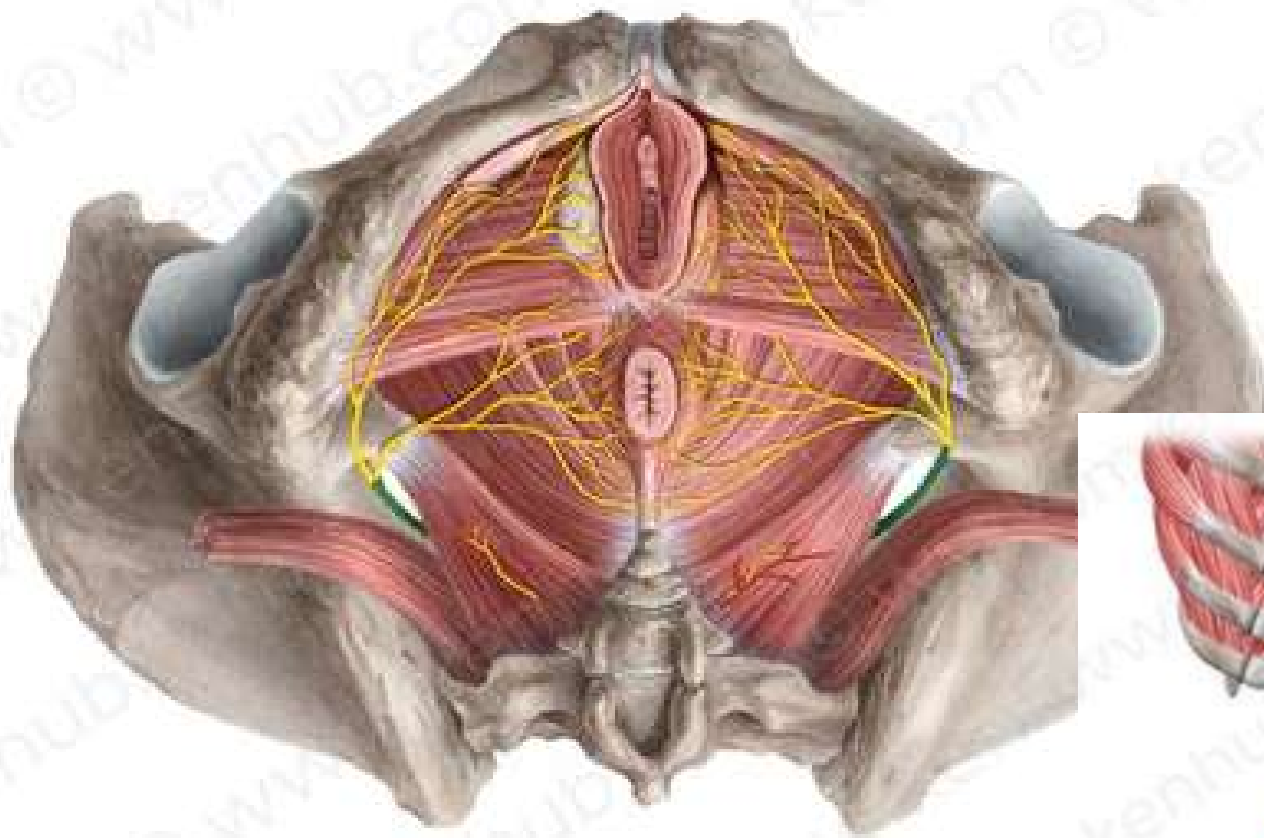
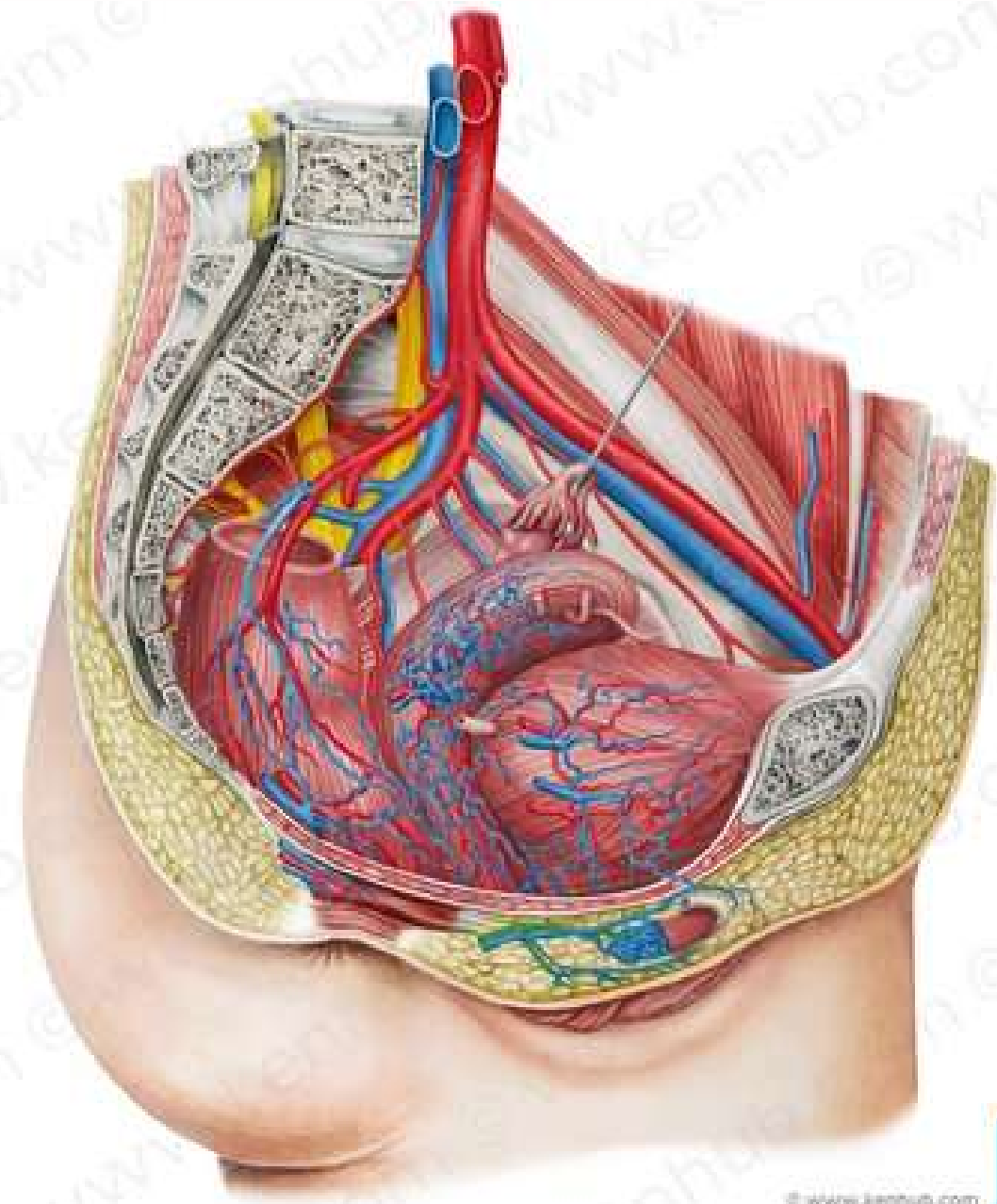
- Los genitales externos son irrigados por las arterias pudendas (internas, externas) que son ramas de las arterias ilíaca interna y femoral, respectivamente. El drenaje venoso está mediado por las venas pudendas internas y externas.

## INERVACIÓN

- La cara anterior de la vulva recibe inervación sensorial del nervio ilioinguinal y del nervio genitofemoral. La cara posterior está inervada por el nervio pudendo y el nervio cutáneo posterior del muslo. El bulbo del vestíbulo y el clítoris reciben inervación parasimpática del plexo nervioso uterovaginal.

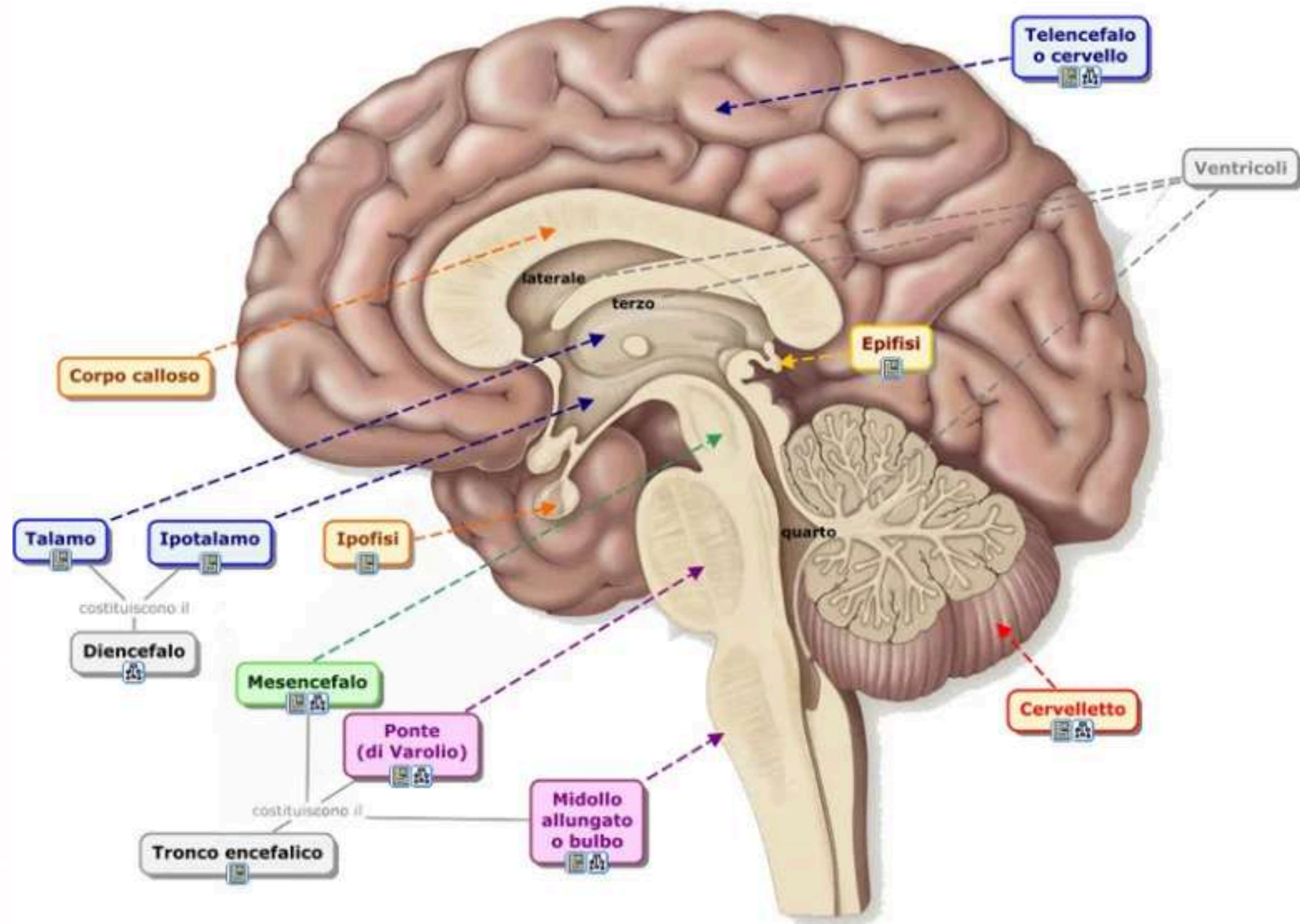
## DRENAJE LINFÁTICO

- La linfa de los genitales externos es drenada por los ganglios linfáticos inguinales superficiales y profundos, o directamente hacia los ganglios linfáticos ilíacos internos.



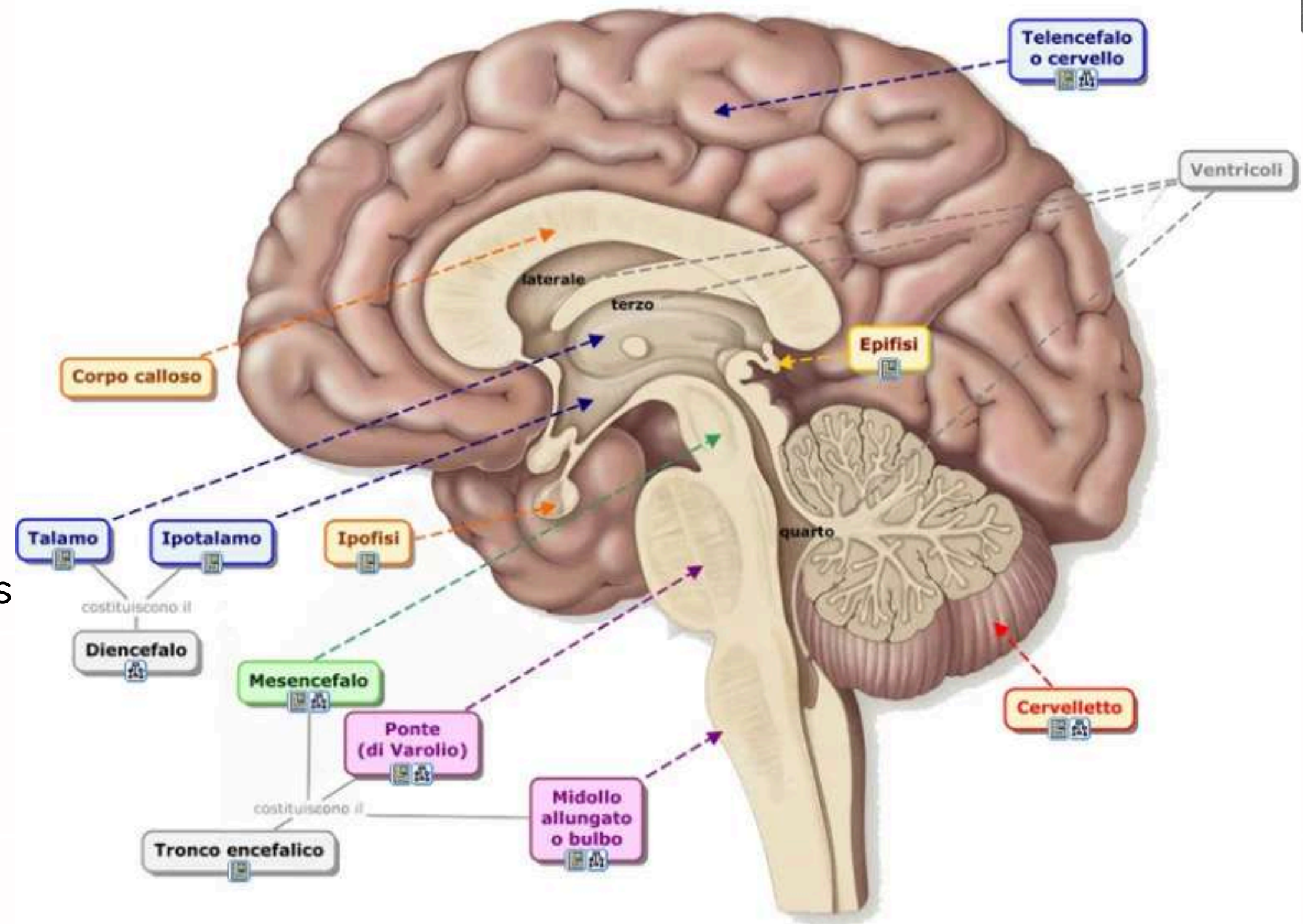
# HIPOTÁLAMO

- Libera la hormona de gonadotropinas o GnRH de manera pulsátil o controlada
- Libera GnRH de manera ciclica controlando el ciclo sexual



# HIPÓFISIS O GLÁNDULA PITUITARIA

- Hormona luteinizante (LH)
- Hormona foliculoestimulante (FSH)
- LH- Células de la teca-  
produciendo andrógenos  
convirtiéndose en estrógenos  
en las células de granulosa
- FSH- crecimiento y  
maduración de los folículos  
ováricos





# APARATO

# REPRODUCTOR

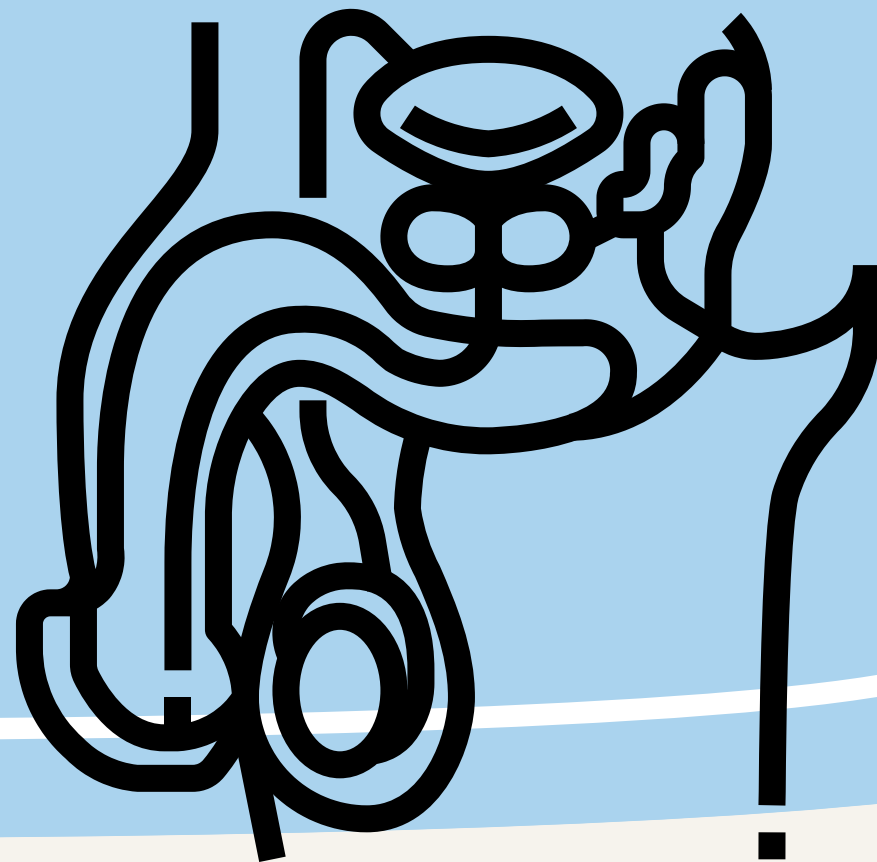
# MASCULINO



# Organos externos

01. Pene

02. Escroto





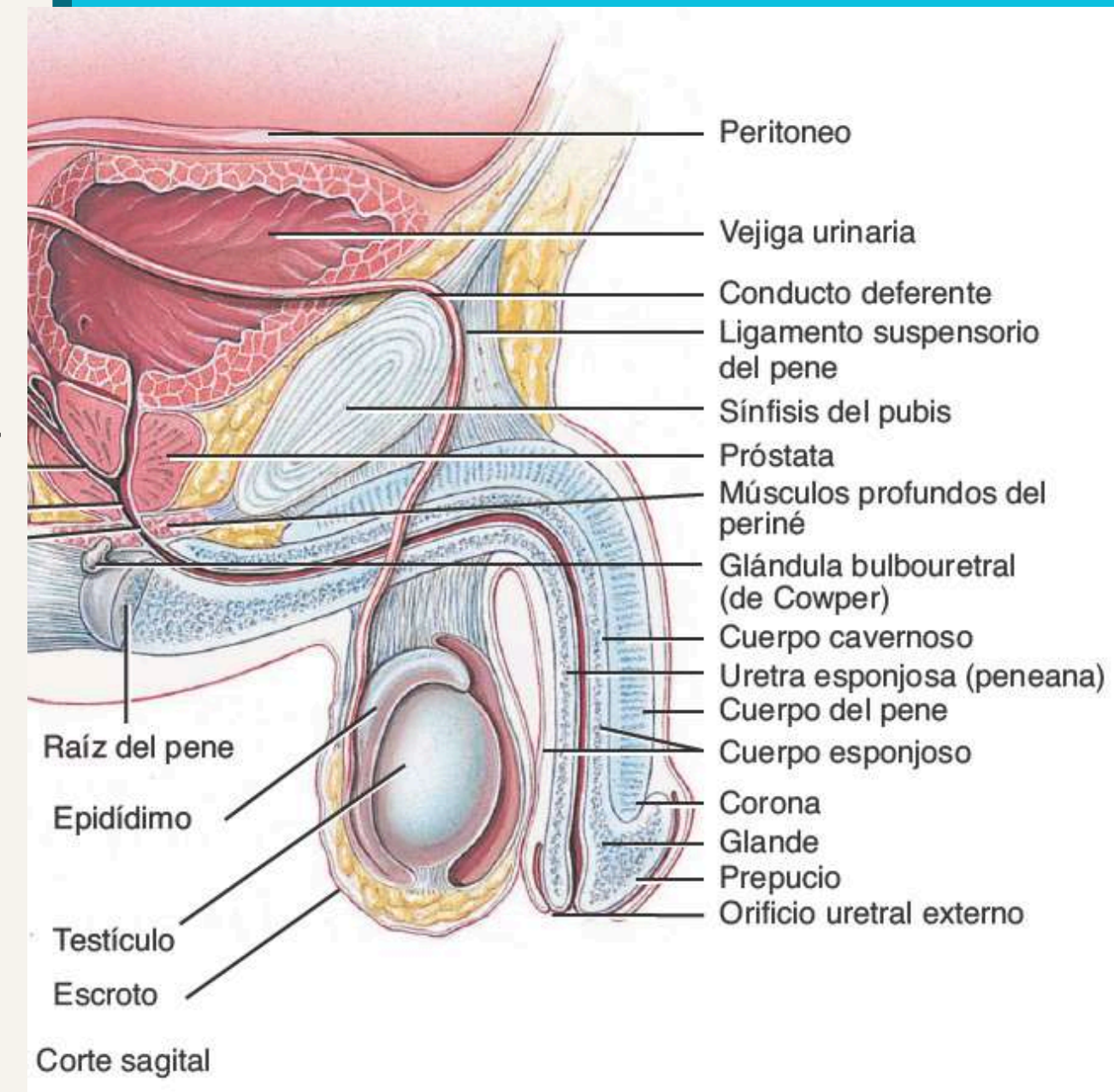
# Pene

Forma: Cilíndrica

Función: contiene a la uretra y es la vía de paso para la eyaculación del semen y la excreción de la orina

Partes: cuerpo, glande y una raíz

- **Cuerpo:** se compone de tres masas cilíndricas de tejido, cada una rodeada por un tejido fibroso, **la túnica albugínea**. Las dos masas dorsolaterales son los **cuerpos cavernosos**. La masa ventromedial, más pequeña, es el **cuerpo esponjoso**, que contiene a la uretra esponjosa y la mantiene abierta durante la eyaculación. Las tres masas constituidas por tejido eréctil, el cual se compone de numerosos sinusoides sanguíneos (espacios vasculares).





## Glande

El extremo distal del cuerpo esponjoso forma una porción levemente agrandada, con forma de bellota.

Limite: la corona (surco balanoprepucial).

La porción distal de la uretra se extiende por dentro del glande hasta una abertura en forma de ranura, el orificio uretral externo. Cubriendo el glande laxamente, en los penes no circuncisos, se encuentra el prepucio



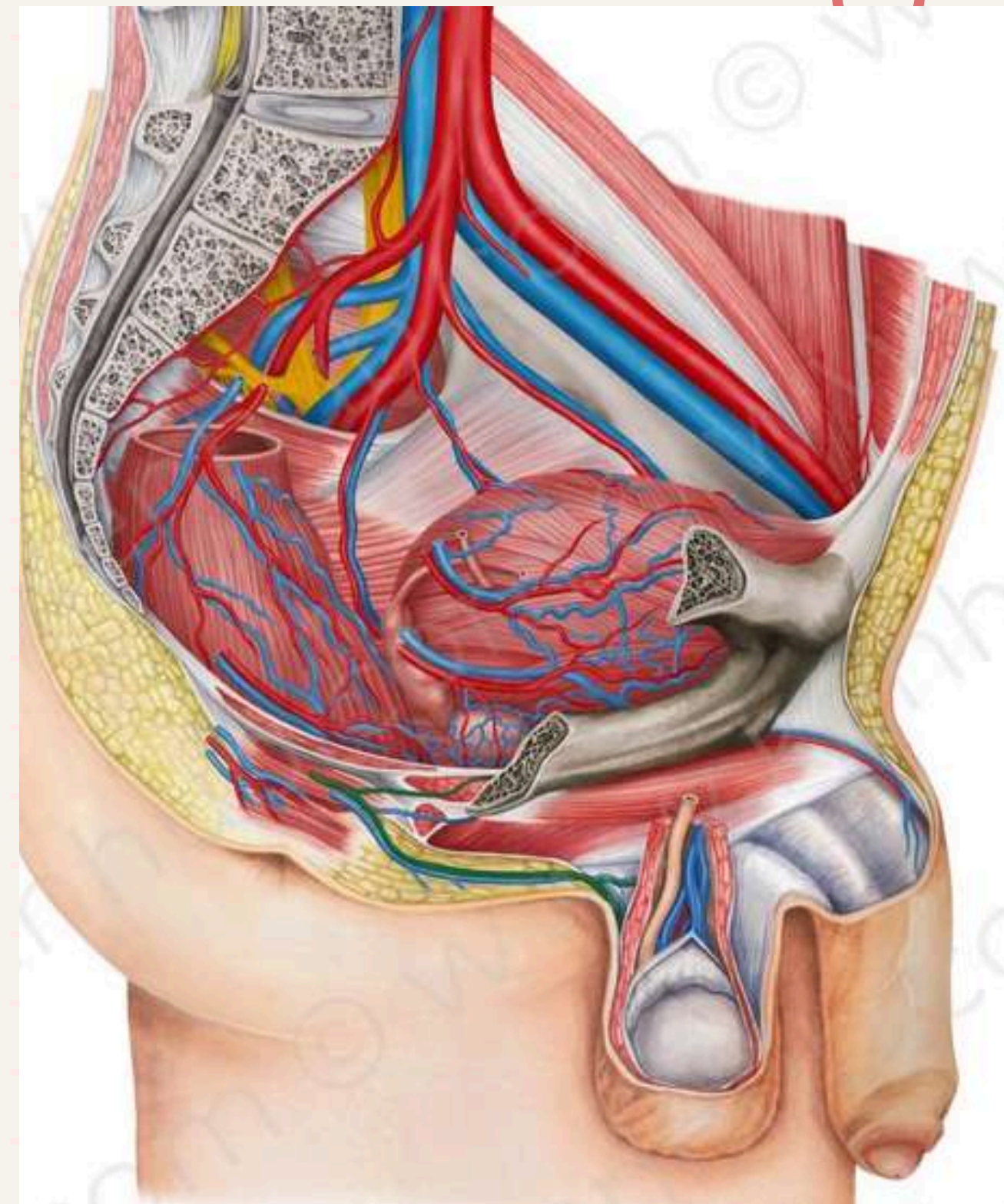
## Raíz

es la porción fija (porción proximal) del pene. Se divide en el **bulbo** (la porción ensanchada en la base del cuerpo esponjoso) y los **pilares** del pene (dos porciones separadas y más estrechas de los cuerpos cavernosos).

El peso de este órgano es sostenido por dos ligamentos: el **ligamento infundibuliforme**, originado en la zona inferior de la línea alba y el **ligamento suspensorio** del pene, originado en la sínfisis del pubis.

# Irrigación e inervación

- Irrigado por ramas de la arteria pudenda interna
- La sangre venosa es drenada por la vena pudenda externa superficial.
- Inervada por tres nervios principales:
  1. **Nervio pudendo:** inervación sensitiva y simpática que participa en la eyaculación
  2. **Nervios esplácnicos pélvicos:** inervación parasimpática que juega un papel importante en la función eréctil a través del plexo prostático
- **Nervio ilioinguinal:** inerva la piel de la raíz del pene



# Escroto

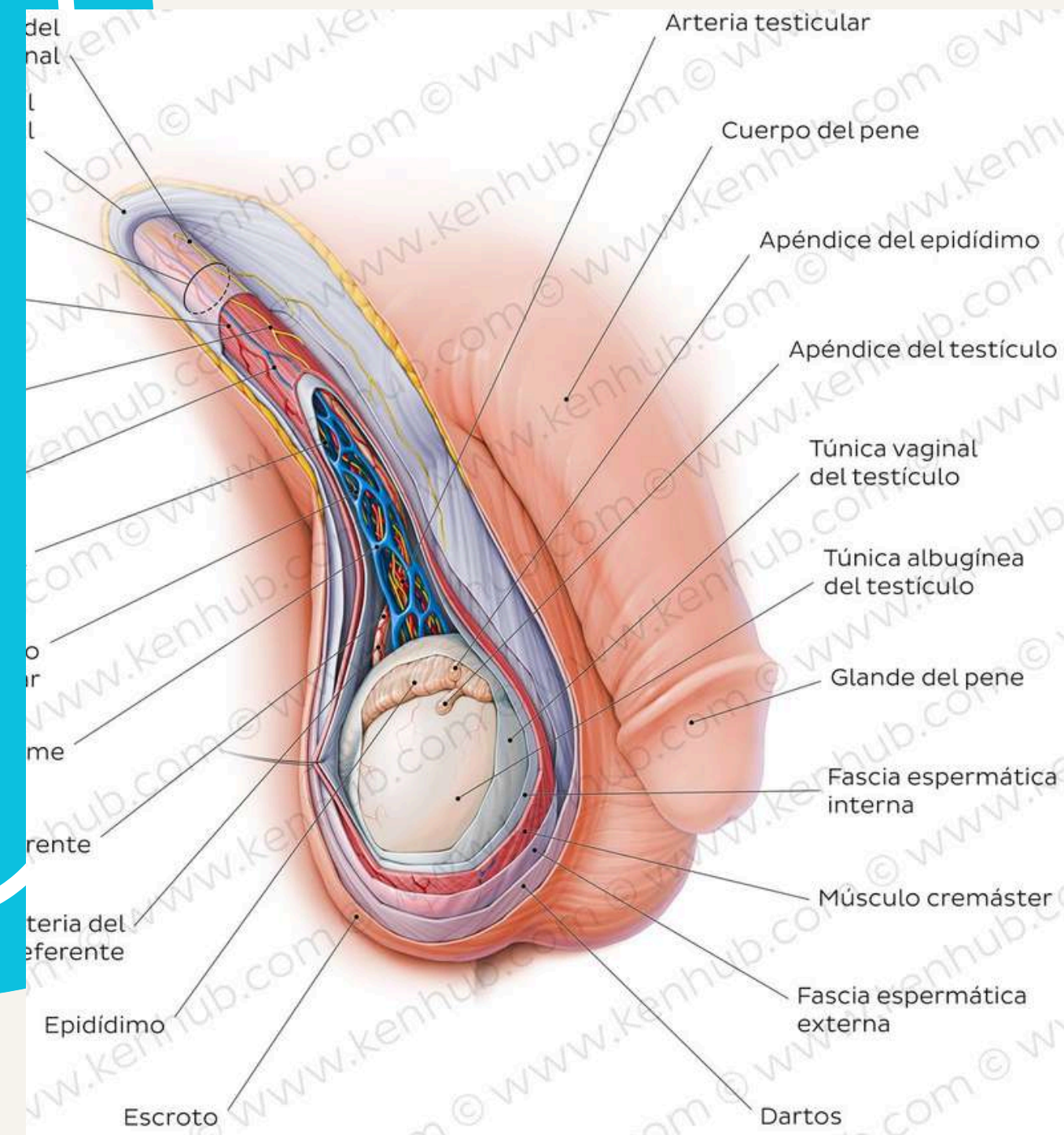
Bolsa de sosten de los testiculos.

Está compuesta por piel laxa y la fascia superficial que cuelga de la raíz del pene.

Exteriormente: se ve como una única bolsa de piel separada en dos porciones laterales por un surco medio llamado **rafe**.

Interior: el **septo o tabique escrotal** divide al escroto en dos sacos, cada uno con un testículo

- formado por una fascia superficial y el músculo dartos
- Asociado con cada testículo se encuentra el músculo cremáster



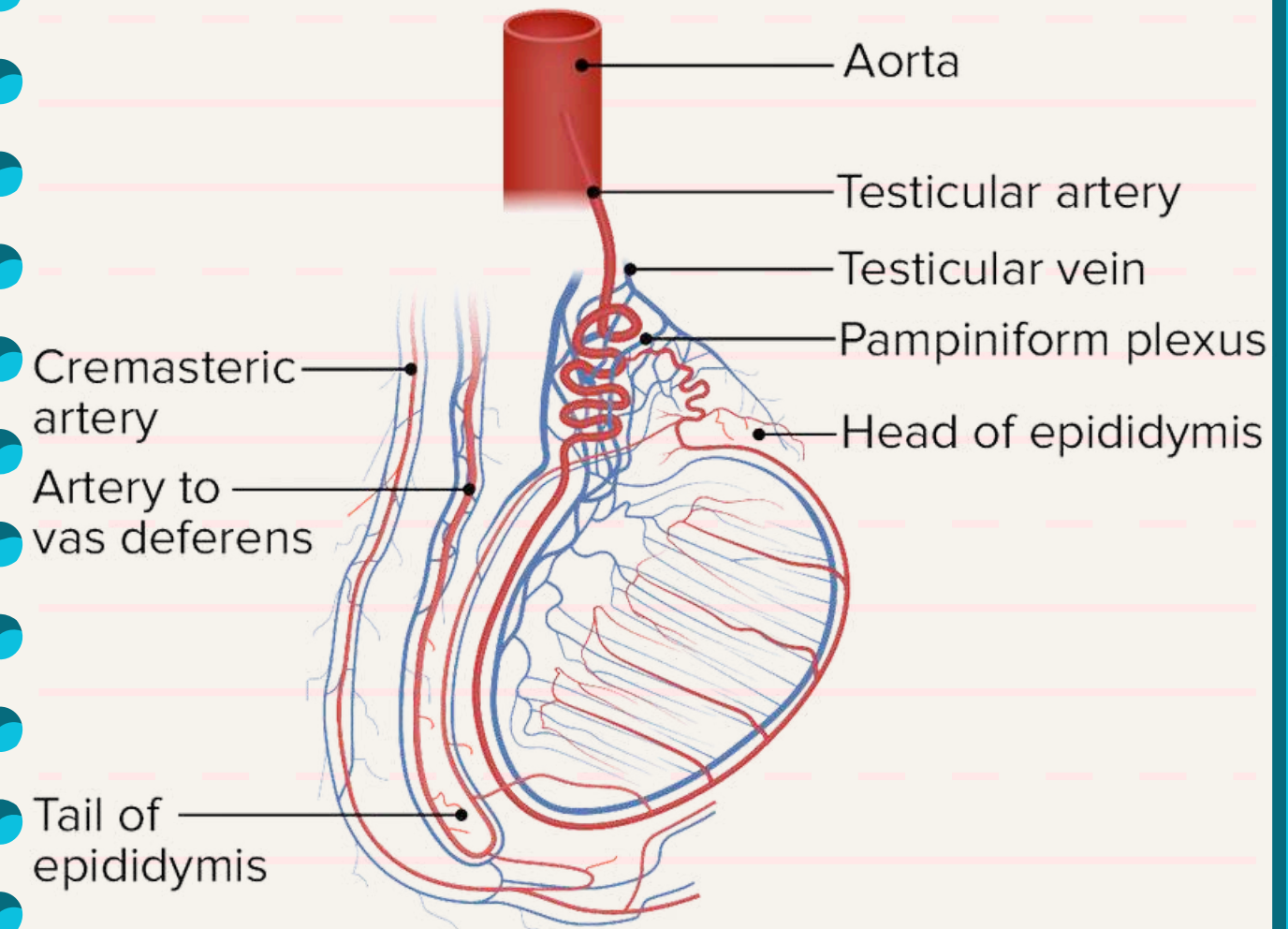


# Función

La localización del escroto y la contracción de sus fibras musculares regulan la temperatura de los testículos. La producción normal de espermatozoides requiere una temperatura alrededor de 2-3°C por debajo de la temperatura corporal central que dentro del escroto es más baja, ya que éste se encuentra fuera de la cavidad pelviana.

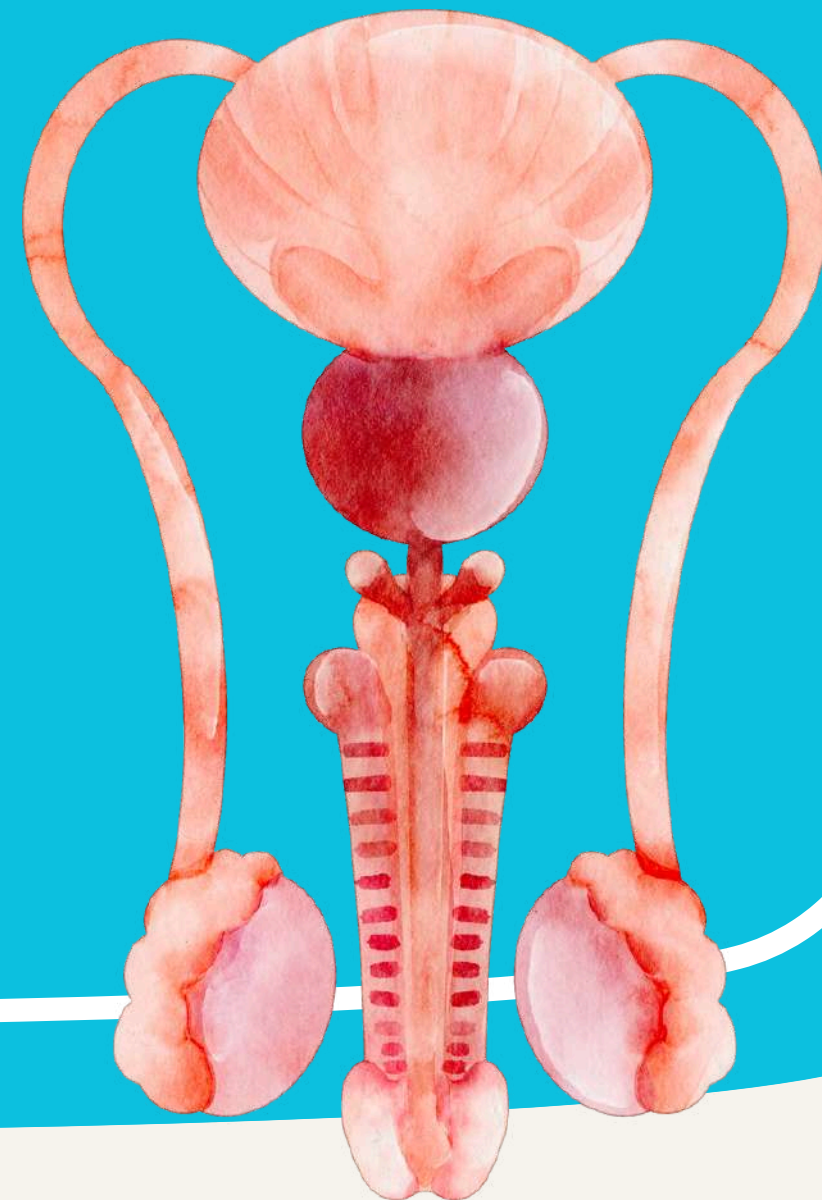
# Irrigación e inervación

- La irrigación es proporcionada por las ramas escrotales de las arterias pudenda interna y externa.
- Inervado por ramos del plexo sacro en la porción anterior
- Inervado por el plexo lumbar en la región posterior.



# Organos internos

01. Testiculos
02. Epididimo
03. Conducto deferente
04. Cordón espermático
05. Conductos eyaculadores
06. Uretra

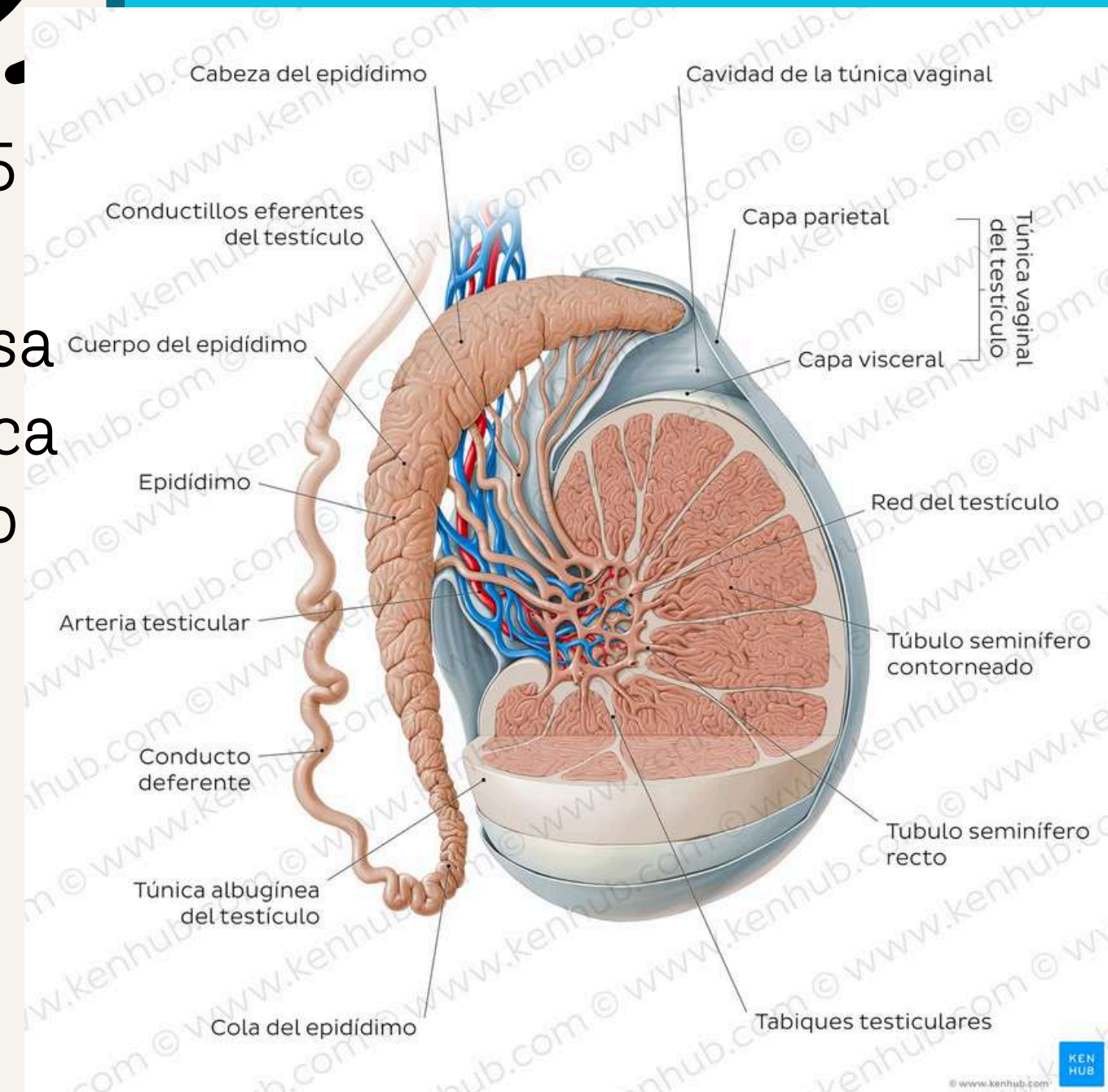


# Testículos

Son glándulas pares ovales ubicadas en el escroto, que miden 5 cm de largo y 2,5 cm de diámetro

Por dentro de la túnica vaginal se encuentra una cápsula fibrosa blanca compuesta por tejido conectivo denso irregular; la túnica albugínea, divide al testículo en una serie de compartimentos o **lobulos**. ---> 200 - 300

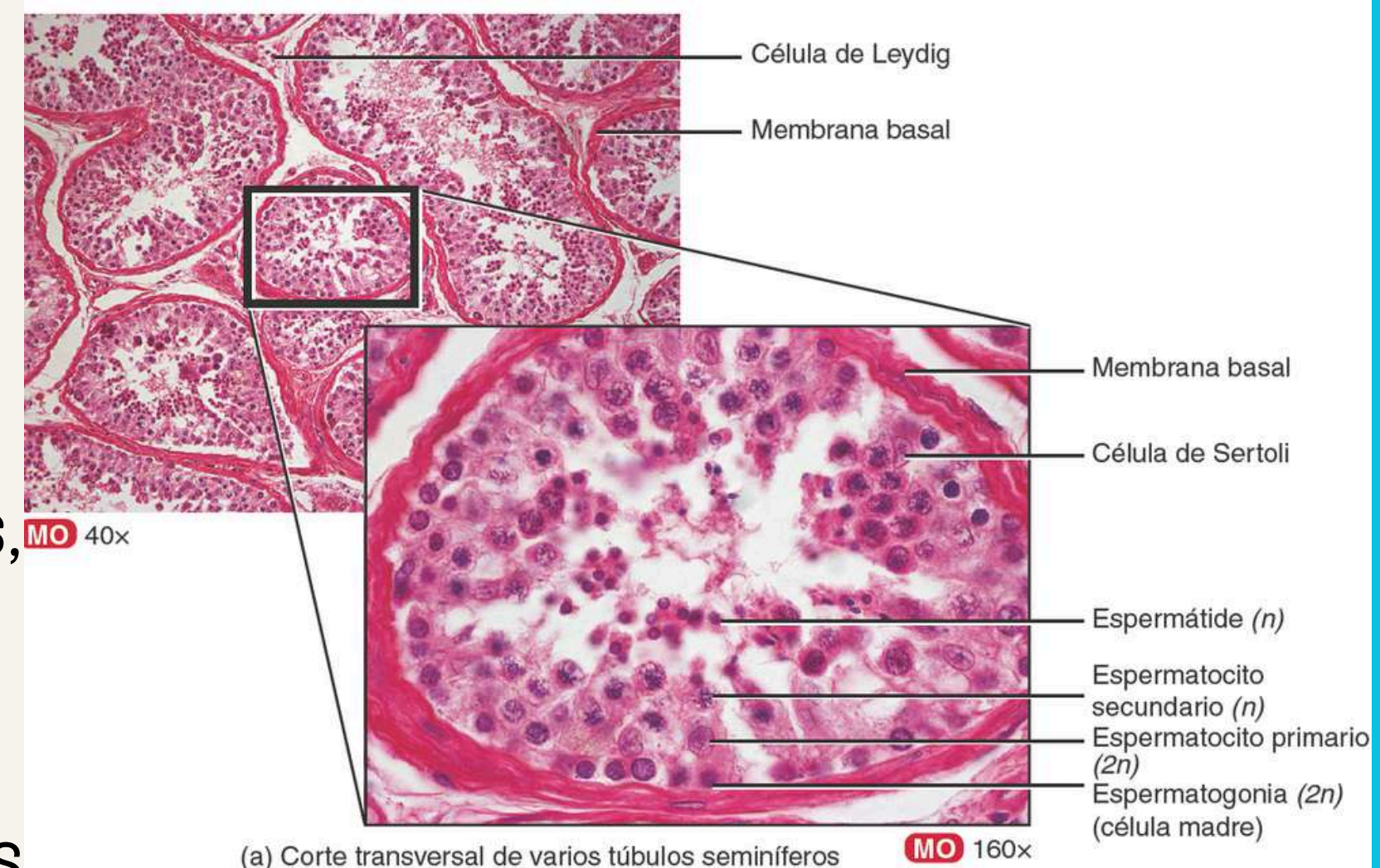
- Cada uno de estos lobulos contiene de uno a tres túbulos muy enrollados, los **túbulos seminíferos** (donde se producen los espermatozoides= espermatogenesis ).





# TUBULOS SEMINIFEROS CELULAS

- **Espermatogénicas** productoras de espermatozoides
- **Células de Sertoli**, que cumplen diversas funciones en el mantenimiento de la espermatogénesis
- **Células madre** llamadas **espermatogonias**, se desarrollan a partir de células germinativas primordiales que se originan en el saco vitelino e ingresan a los testículos durante la quinta semana de desarrollo
- **Células de Leydig**, secretan testosterona



# Epididimo

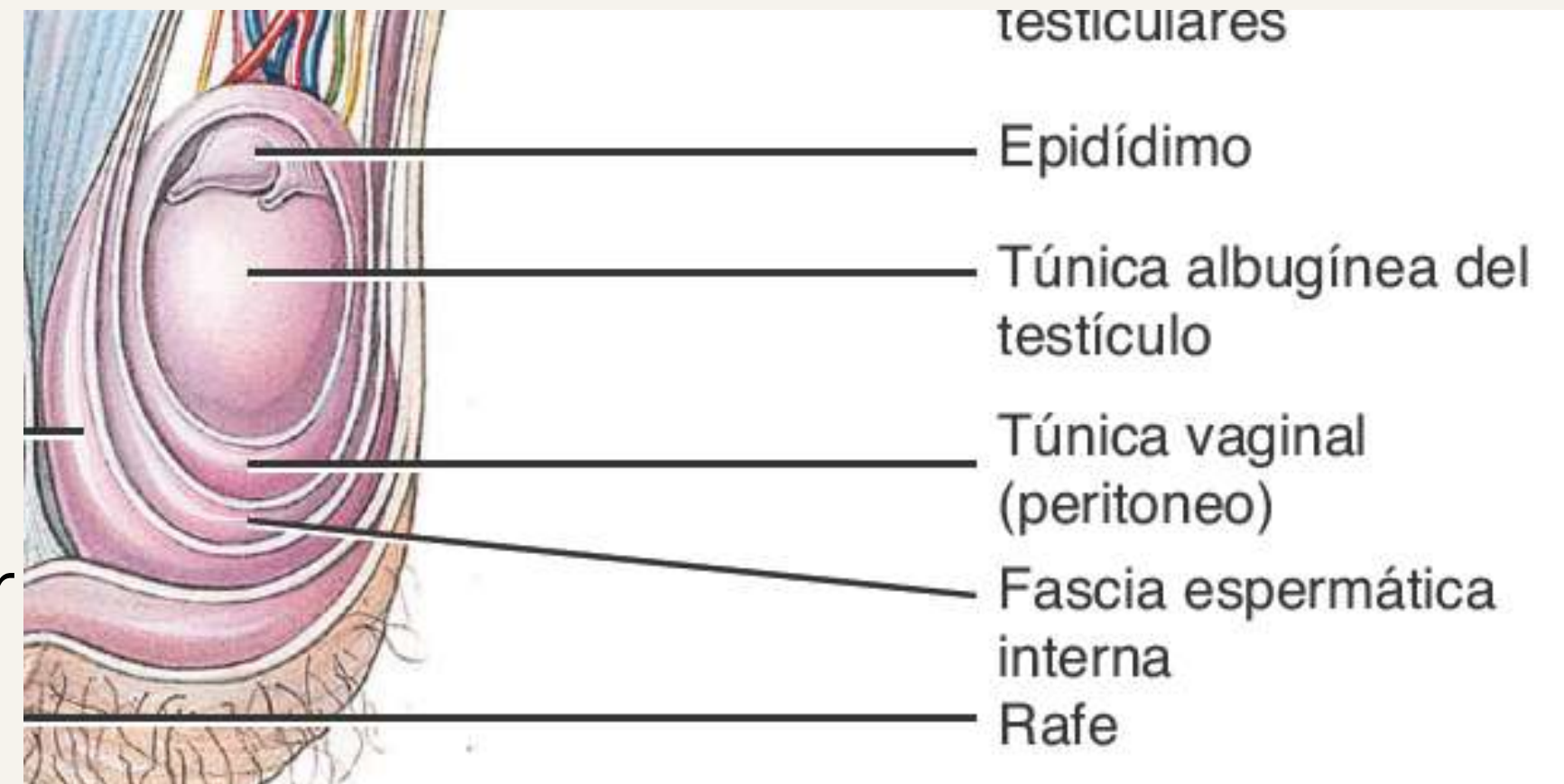
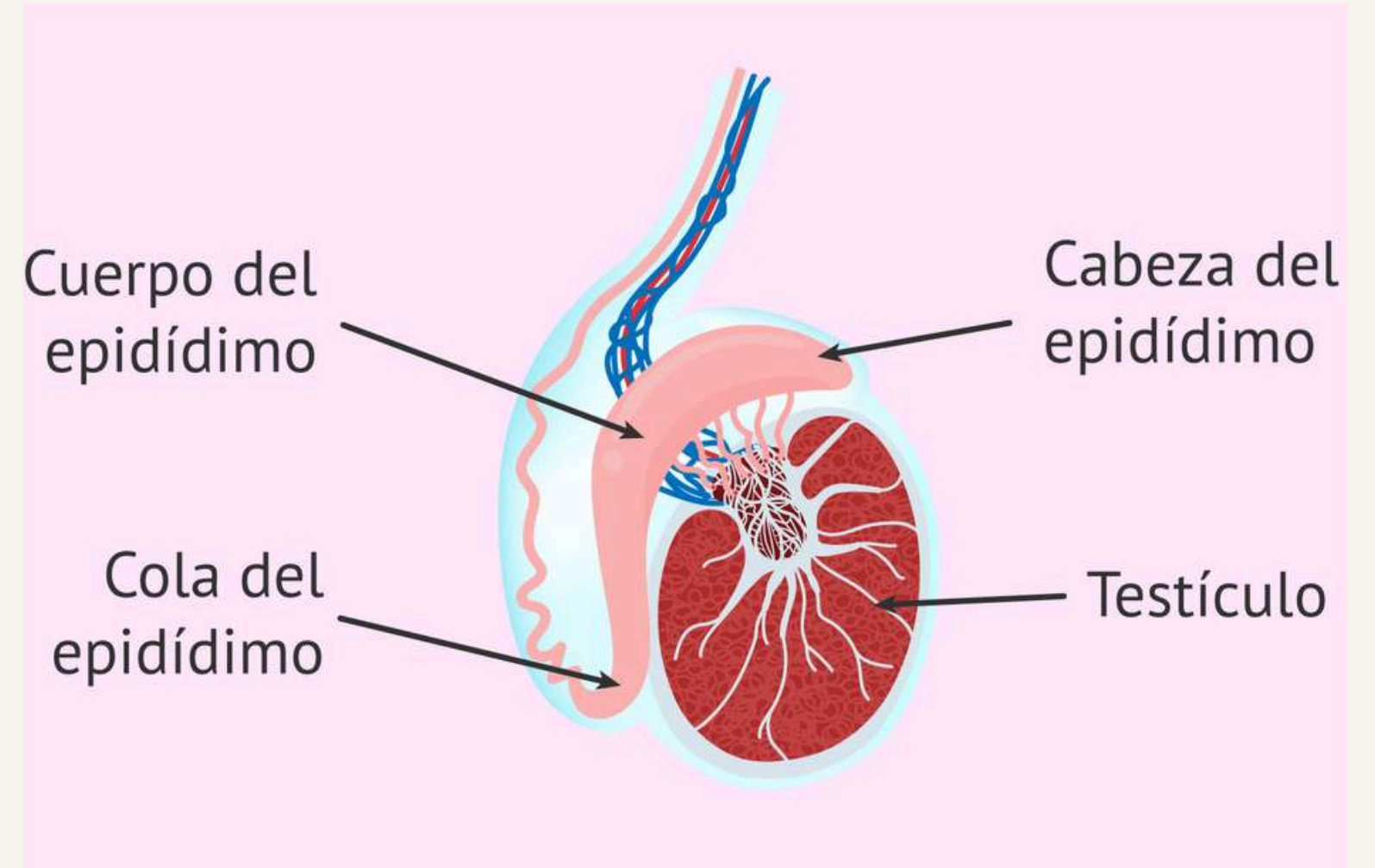
Es un órgano con forma de coma, de unos 4 cm de largo que yace sobre el borde posterior de cada uno de los testículos.

Cada epidídimo consta de un conducto epididimario muy enrollado (desenrollado mediría 6m).

Partes:

- Cabeza: unión de los conductos eferentes del testículo al conducto epididimario
- Cuerpo: porción intermedia más angosta del epidídimo
- Cola: porción más pequeña e inferior

Función: es el sitio donde se produce la maduración de los espermatozoides, proceso por el cual obtienen motilidad y la capacidad para fecundar un óvulo y a impulsar los espermatozoides hacia el conducto deferente durante la excitación sexual



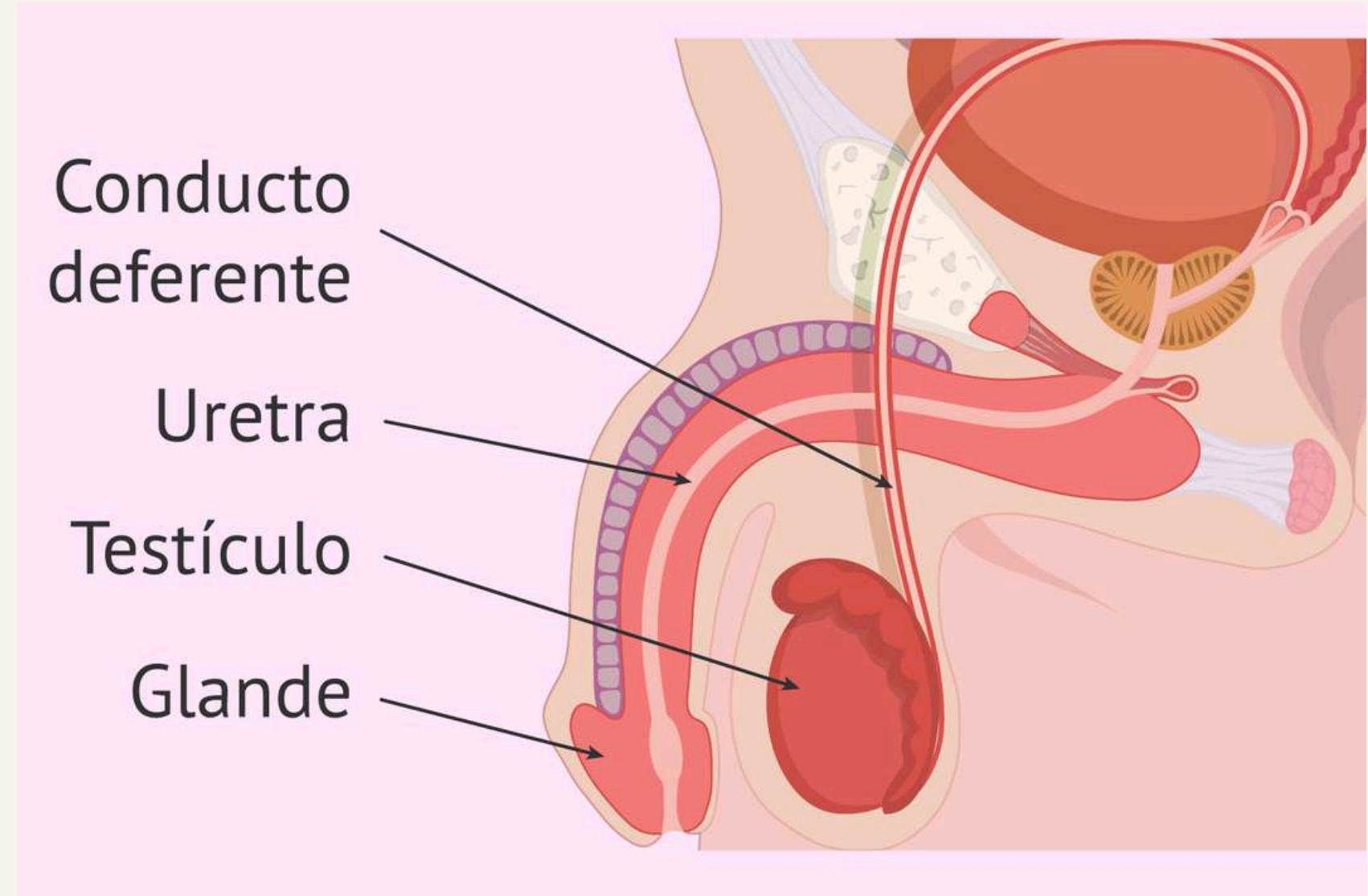
# Conducto deferente

Cerca de la cola del epidídimo, el conducto epididimario se vuelve menos tortuoso y aumenta su diámetro. A partir de este punto, se llama **conducto deferente**.

Mide alrededor de 45 cm de largo, asciende por el borde posterior del epidídimo, pasa a través del conducto inguinal e ingresa en la cavidad pelviana.

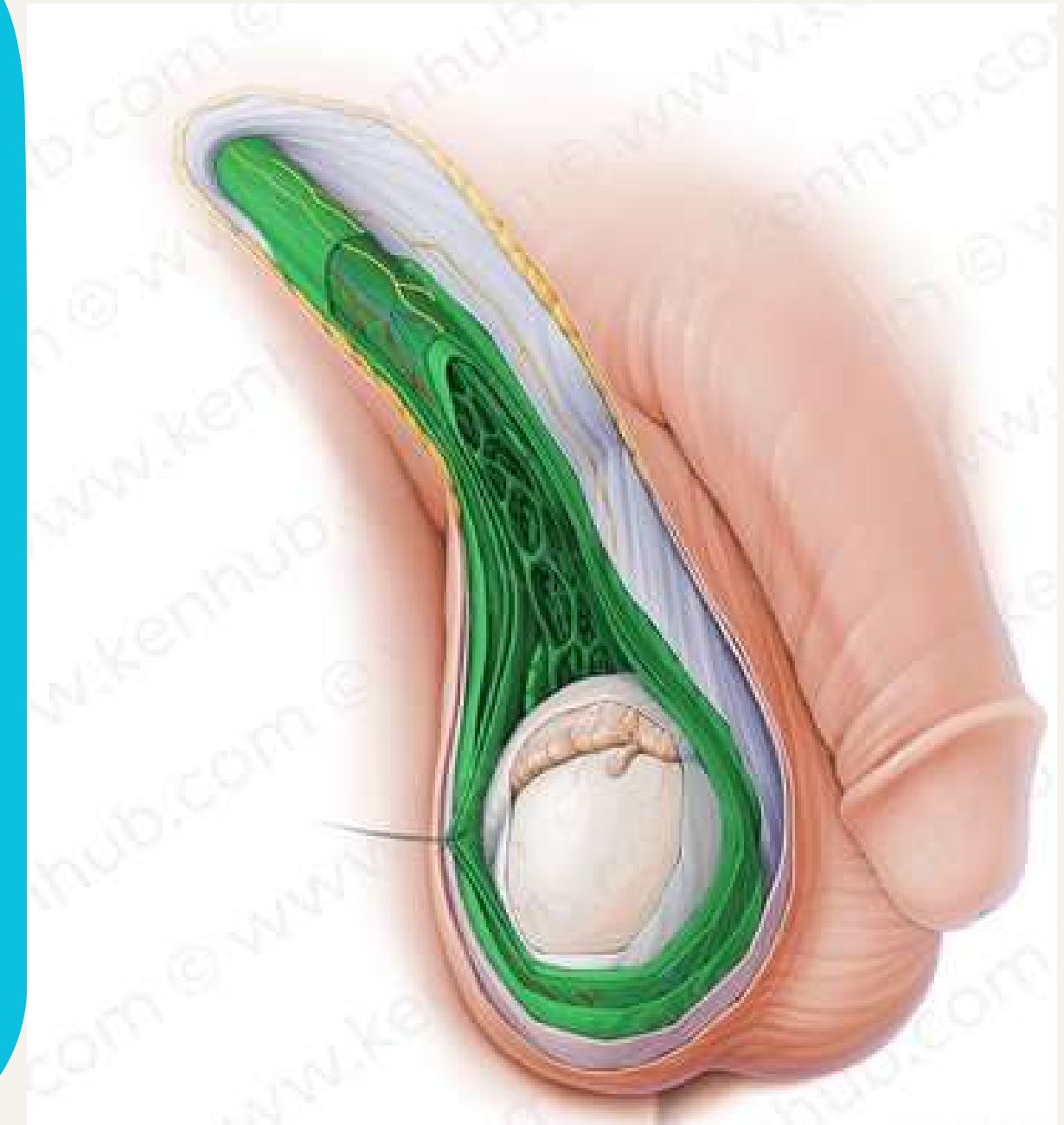La porción final dilatada del conducto deferente es la **ampolla**

**Función:** Transportar los espermatozoides durante la excitación sexual, desde el epidídimo hacia la uretra, por medio de contracciones peristálticas de su cubierta muscular



## Cordón espermático

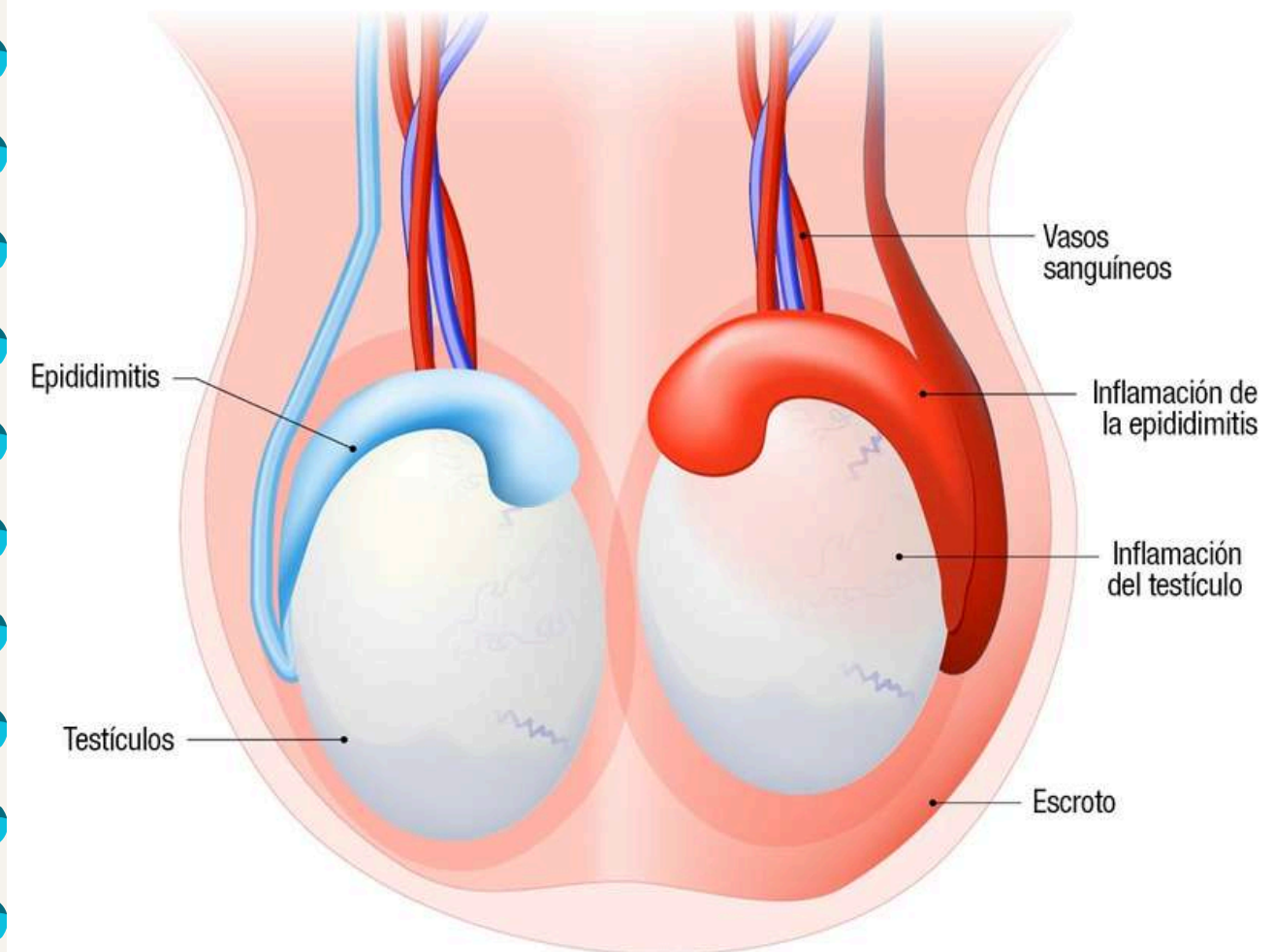
- Es una estructura de sostén del aparato reproductor masculino, que asciende desde el escroto.
- Conformado por: conducto deferente, la arteria testicular, venas que drenan los testículos y transportan la testosterona hacia la circulación (el plexo pampiniforme), nervios autónomos, vasos linfáticos y el músculo cremáster.
- El cordón espermático y el nervio ilioinguinal pasan a través del **conducto inguinal**.



# Irrigación e inervación

- Irrigados por las arterias testiculares
- El drenaje venoso lo proporcionan el plexo pampiniforme y las venas testiculares.
- Se encuentran inervados por el plexo testicular autónomo.

## Epididimitis



# Conductos eyaculadores

- Mide unos 2 cm de largo
- Formado por la unión del conducto de la vesícula seminal y la ampolla del conducto deferente
- se forman por encima de la base (porción superior) de la próstata y la atraviesan en sentido anterior e inferior.
- Terminan en la uretra prostática, donde eyectan espermatozoides y las secreciones de la vesícula seminal

# Uretra

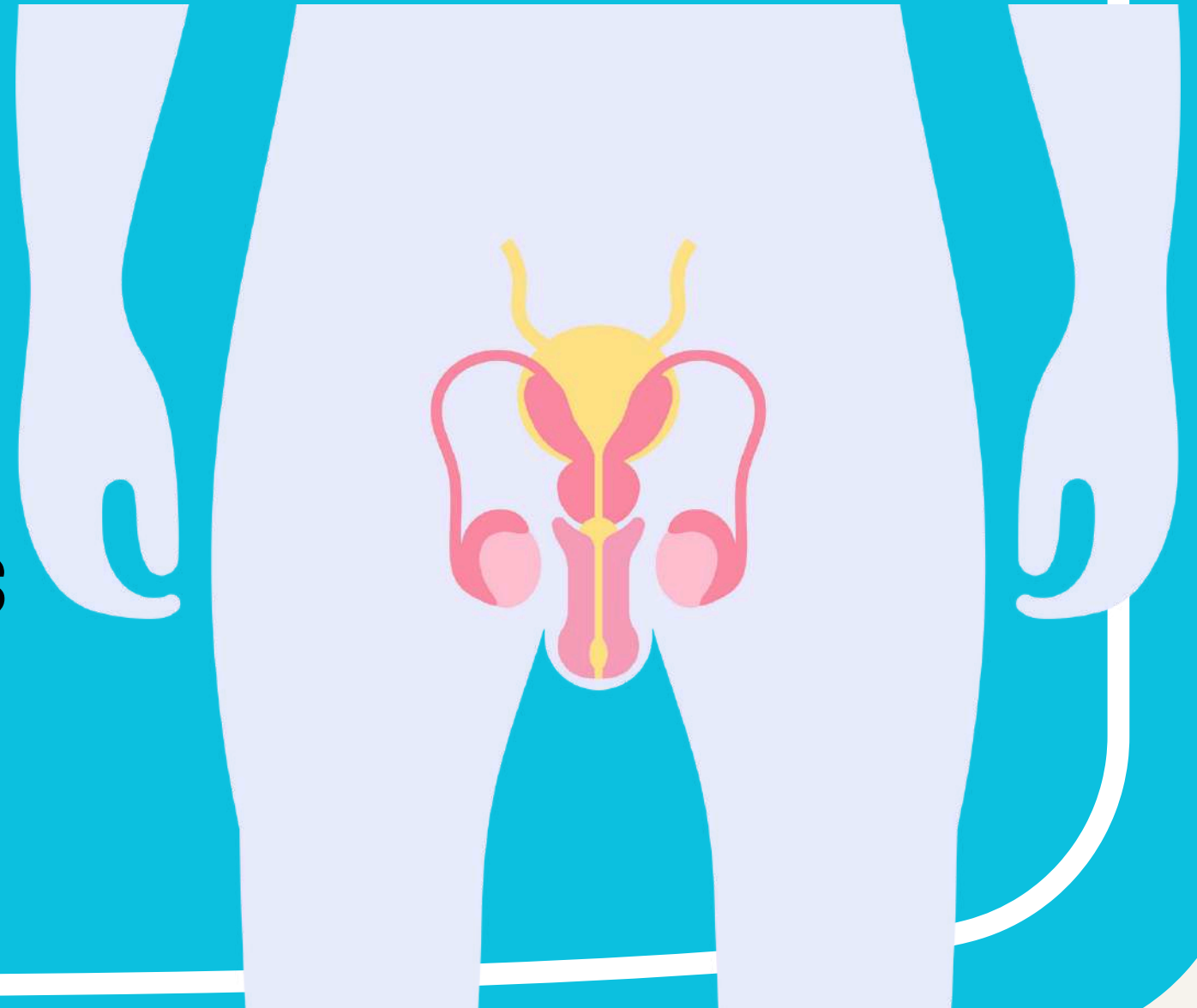
- es el conducto terminal, tanto para el aparato reproductor como para el aparato urinario; sirve como vía de salida para el semen y la orina
- Con alrededor de 20 cm de largo, pasa a través de la próstata, los músculos profundos del periné y del pene.

Partes:

- **uretra prostática** mide 2-3 cm de largo y pasa a través de la próstata.
- **uretra membranosa**, que mide 1 cm de largo.
- **uretra esponjosa (peneana)**, que mide alrededor de 15-20 cm de largo. Termina en el orificio uretral externo

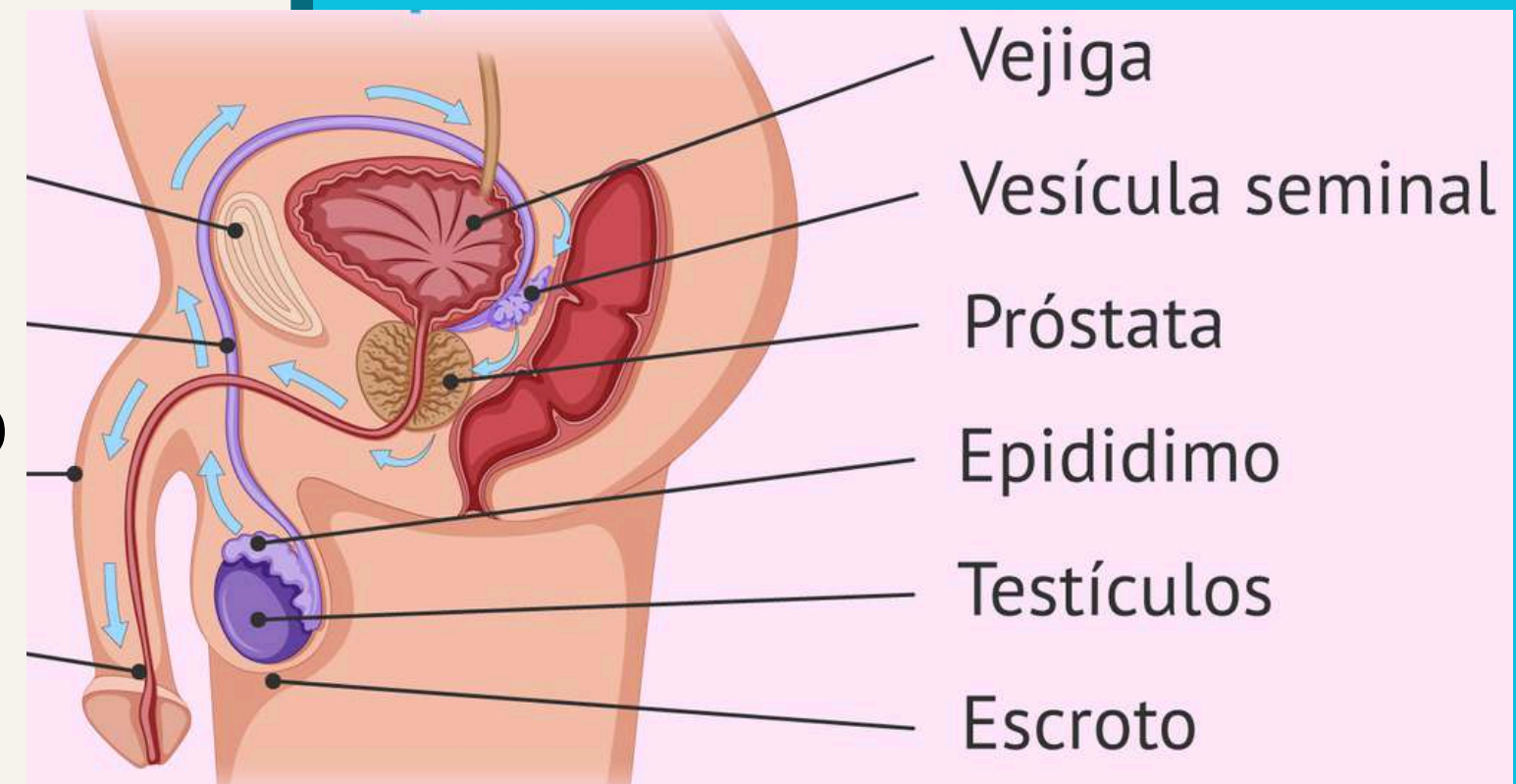
# Glandulas sexuales accesorias

01. Vesiculas seminales
02. Prostata
03. Glandulas bulbouretales



# Vesículas seminales

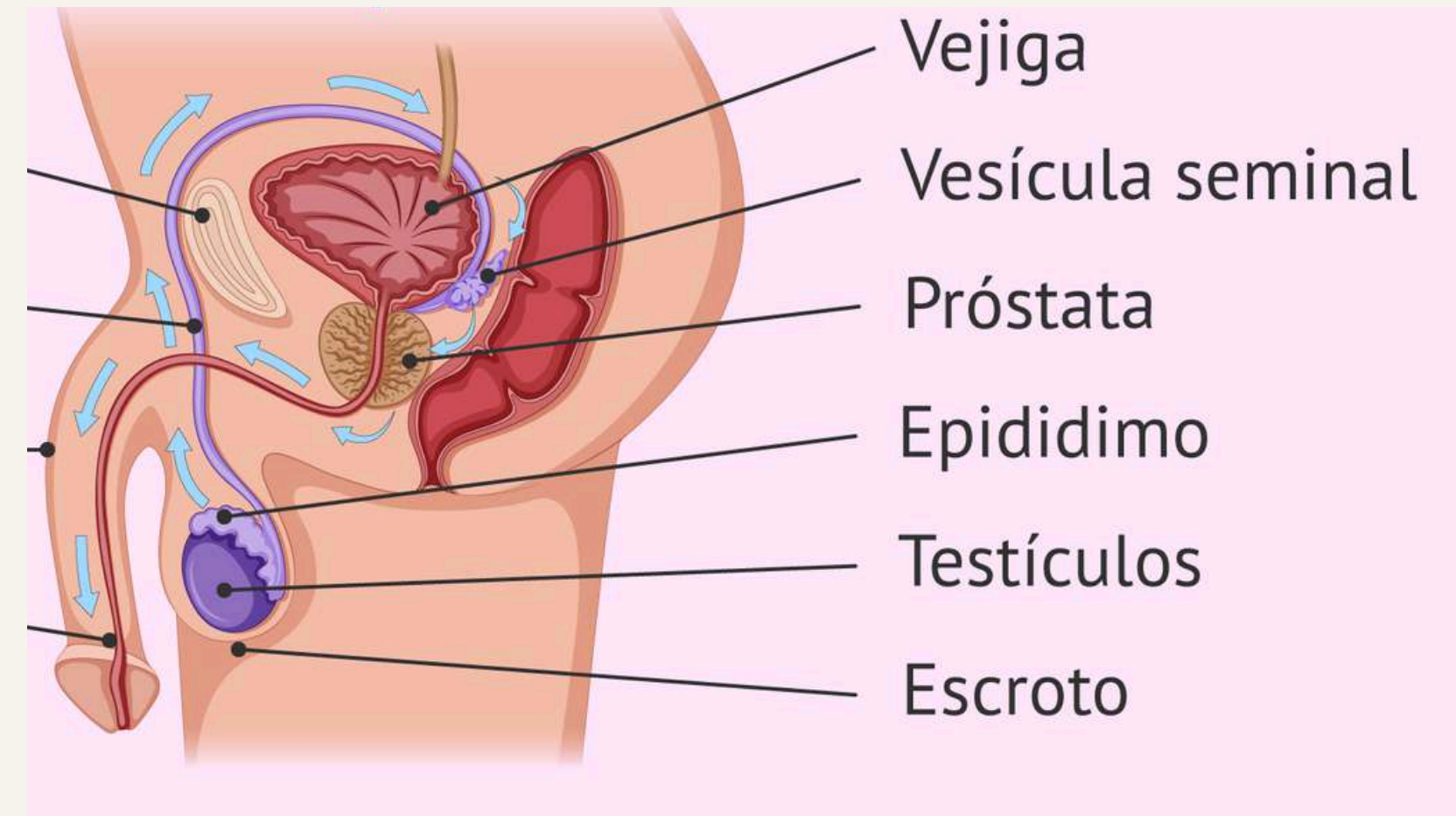
- Son un par de estructuras complejas en forma de bolsa, de unos 5 cm de largo
- Ubicadas en sentido posterior a la base de la vejiga urinaria y anterior al recto.
- Función: Secretar un líquido alcalino y viscoso que contiene fructosa, prostaglandinas y proteínas de la coagulación diferentes de las sanguíneas. Este líquido ayuda a neutralizar la acidez de la uretra masculina y proteger a los espermatozoides.





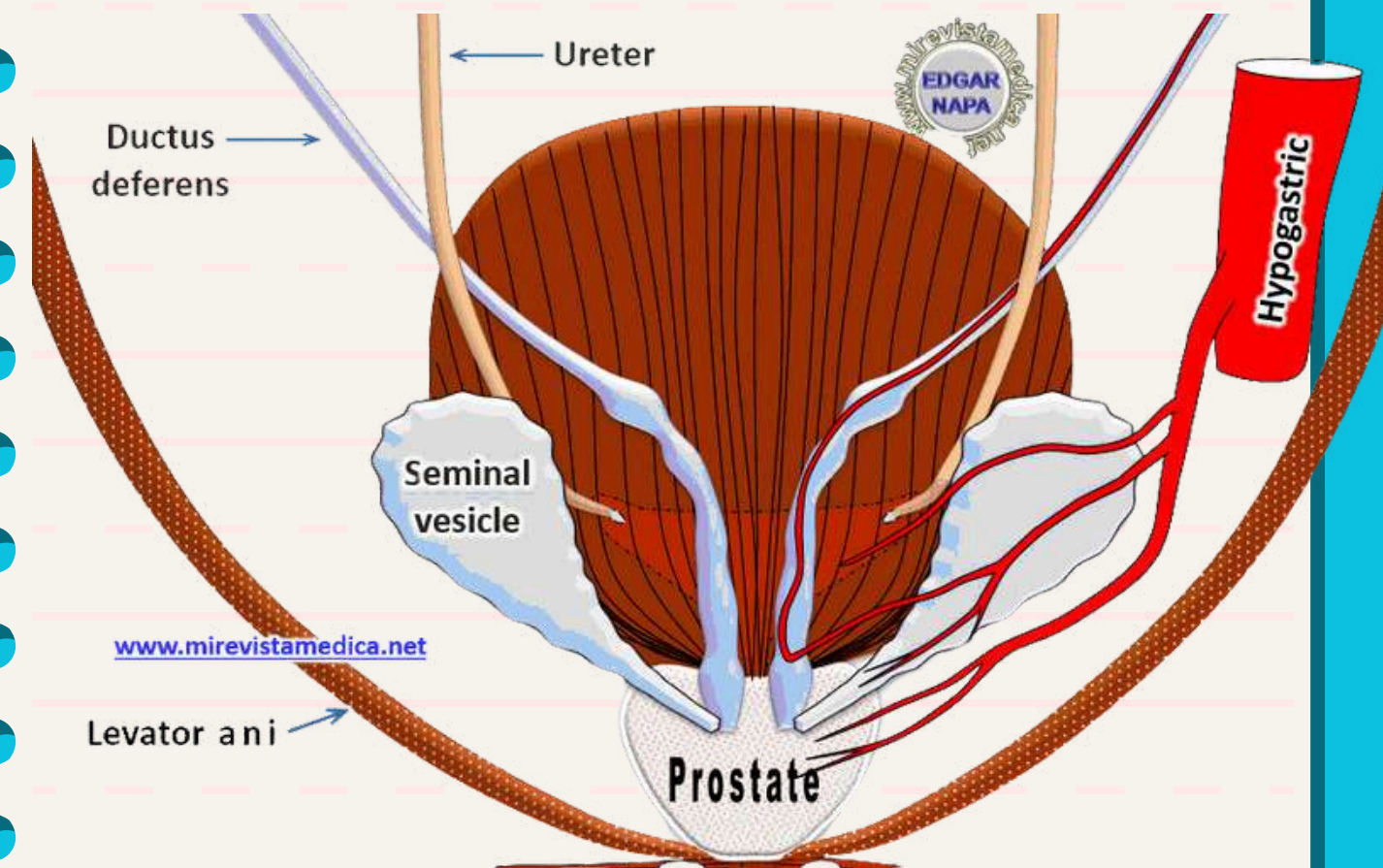
# Próstata

- Glándula única, con forma de rosquilla, de un tamaño similar al de una pelota de golf
- Se encuentra debajo de la vejiga urinaria y rodea la uretra prostática.
- Función: Secretar un líquido lechoso y levemente ácido, esta secreción ingresa a la úretra prostática mediante los conductos prostáticos.
- Constituyen alrededor del 25% del volumen total del semen



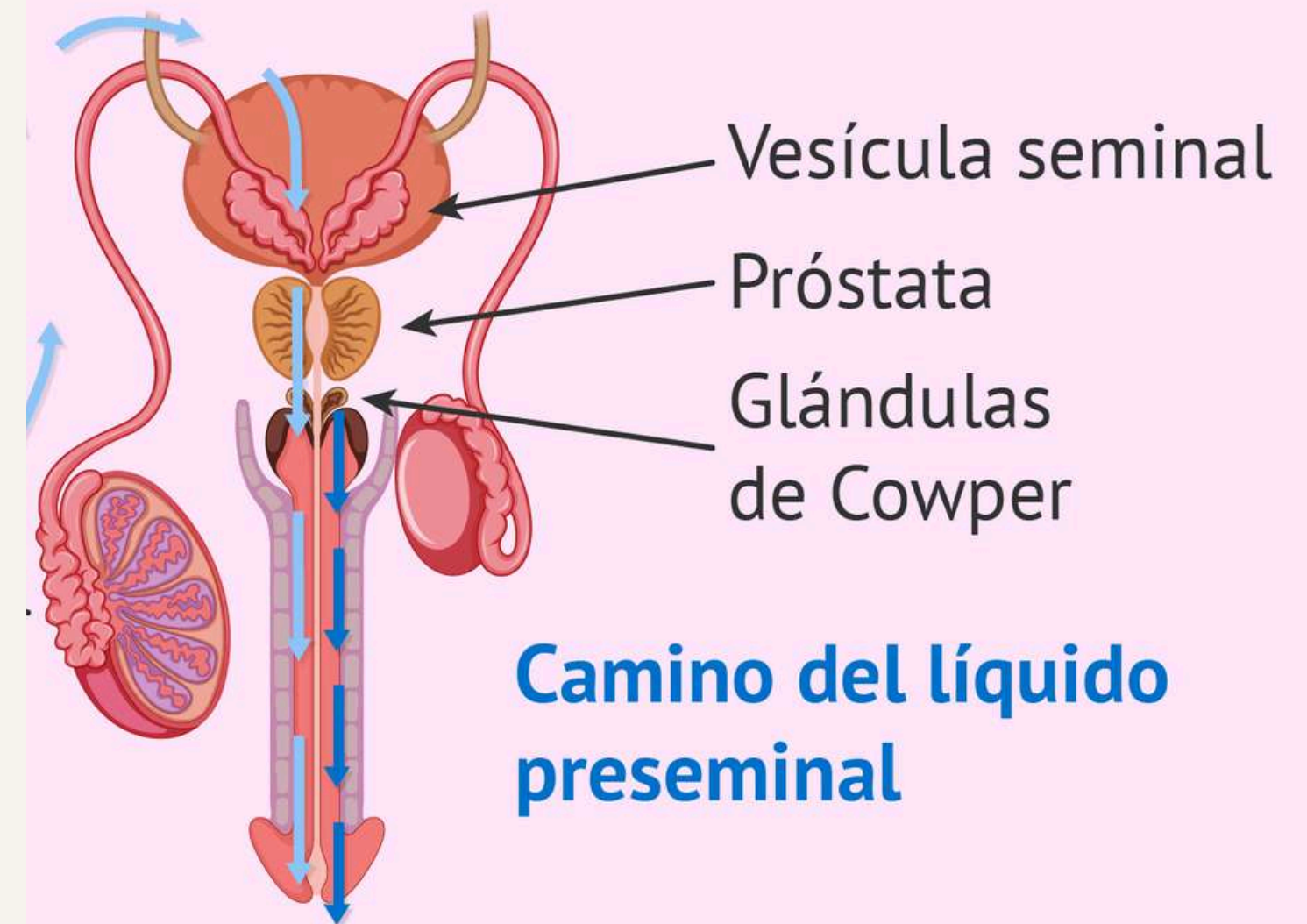
# Irrigación e inervación

- Irrigada por ramas de las arterias pudenda interna, vesical inferior y rectal media.
- Inervada por las fibras parasimpáticas de los nervios esplácnicos pélvicos a través del plexo prostático y por las fibras simpáticas del plexo hipogástrico inferior.



# Glandulas bulbouretrales / Cowper


- Son un par de glándulas del tamaño de un guisante.
- Se localizan por debajo de la próstata, a cada lado de la uretra membranosa, entre los músculos profundos del periné, y sus conductos se abren en el interior de la uretra esponjosa
- Función: Proteger a los espermatozoides neutralizando la acidez de la orina y la uretra. Secretar moco que lubrica el extremo del pene y las paredes de la uretra, disminuyendo el número de espermatozoides dañados durante la eyaculación.



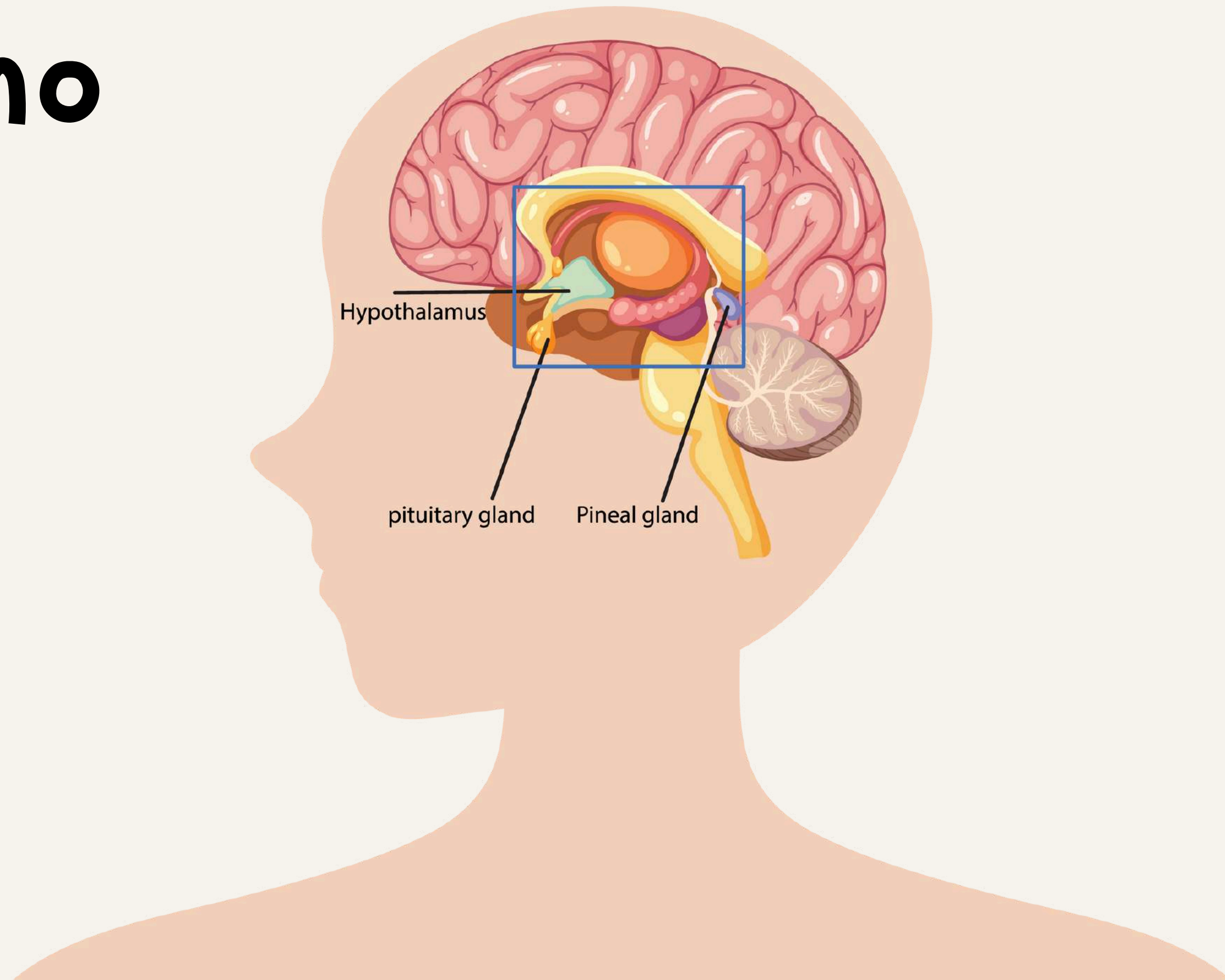
# Semen

- El semen es una mezcla de espermatozoides y líquido seminal, un líquido formado a partir de las secreciones de los túbulos seminíferos, las vesículas seminales, la próstata y las glándulas bulbouretrales
- El volumen del semen en una eyaculación normal es de 2,5–5 mL, con 50–150 millones de espermatozoides/mL.
- Una vez eyaculado, el semen líquido se coagula en los siguientes 5 minutos debido a la presencia de proteínas de la coagulación aportadas por la secreción de las vesículas seminales y después de 10 o 20 minutos, el semen se vuelve nuevamente líquido

NOTA: Por debajo de 20 millones/mL, se considera que el varón es infértil.



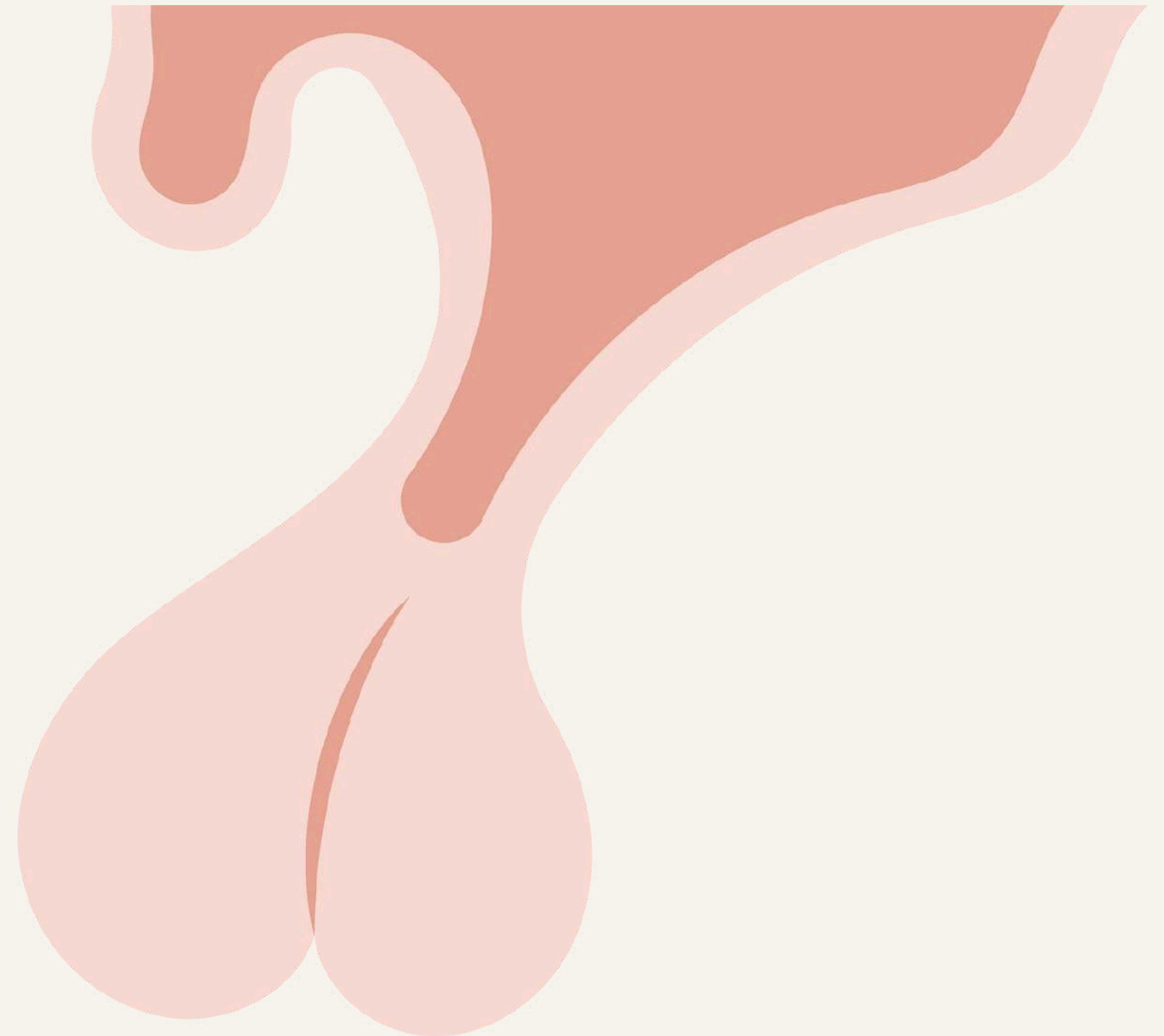# Hipotalamo




Libera GnRH de forma ciclica hacia la hipofisis,. Controlando así es ciclo sexual

# Hipofisis / Glándula pituitaria

- HORMONA LUTEINIZANTE
- - Leyding - Testosterona
  
- HORMONA FOLÍCULO ESTIMULANTE
- - C. Sertoli - Espermatogenesis





**MUCHAS  
GRACIAS**

