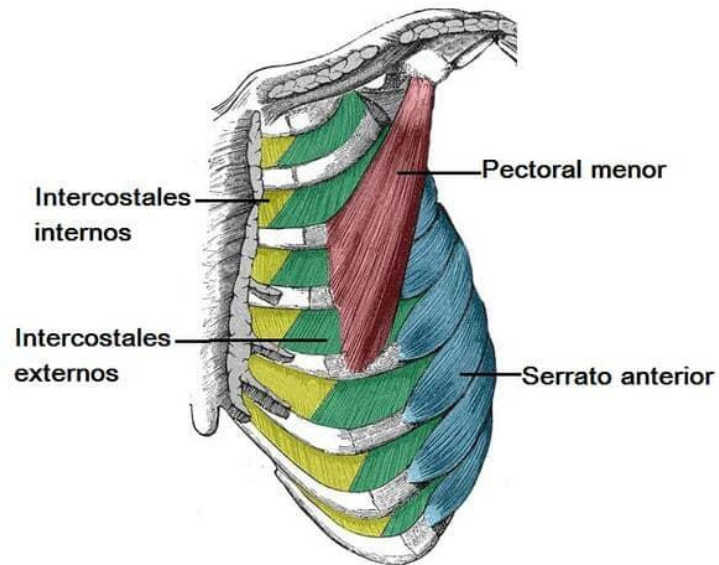


**“ESQUEMAS DEL TORAX ”**



**PRIMER SEMESTRE**

**ALUMNA:**

**POLET ALEJANDRA VÁZQUEZ LÓPEZ**

**CATEDRÁTICO:**

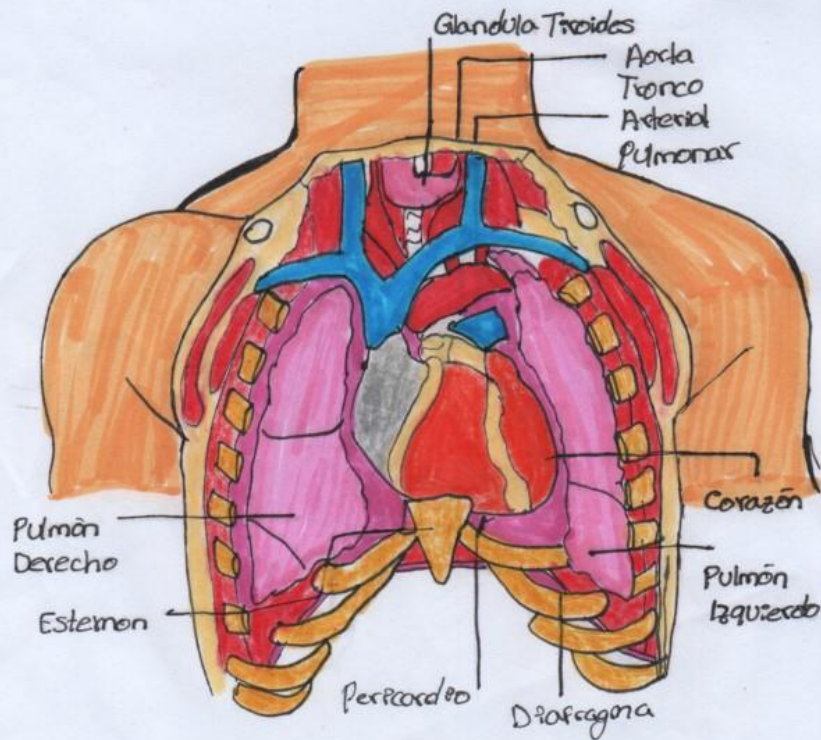
**DRA. ANAHÍ LIZBETH RUÍZ CÓRDOVA**

## Órganos del Tórax

- Corazón
- Aorta
- Glandula tiroidea
- Esternón
- Pulmones
- 12 costillas
- Arteria pulmonar

### Músculos:

- Pectoral mayor y menor
- Serrato anterior
- Subclavio
- Músculos intercostales  
externos, internos, internos
- Músculo subcostales
- Transverso del tórax
- Diafragma



# Músculo Pectoral Mayor y Pectoral Menor

## Irrigación

1. A. Trocoacromial
2. A. Torácica lateral

## Inervación

3. N. Pectoral lateral
4. N. Pectoral medial

## Delimitaciones

- Medial a clavícula
- 7ma. costilla

## Irrigación

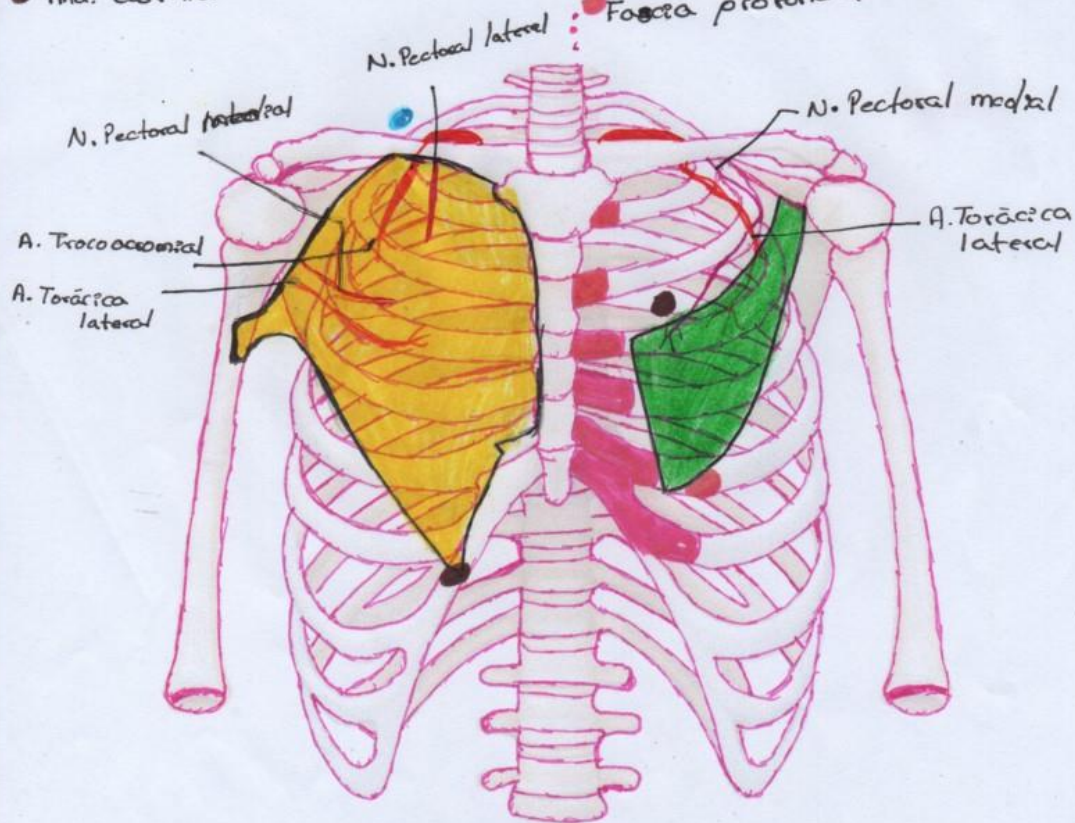
- A. Torácica lateral

## Inervación

- N. Pectoral medial

## Delimitaciones

- 3°, 4°, 5°
- Fosa profunda



# Musculo Serrato Anterior y Subclavio

## Irrigación

- P. Clavicular de la A. toracoacromial
- A. Supraescapular

## Inervación

- N. subclavio C-5-C6

## Delimitación

- Borde de la primera costilla
- Cara anterior de la clavícula

## Irrigación

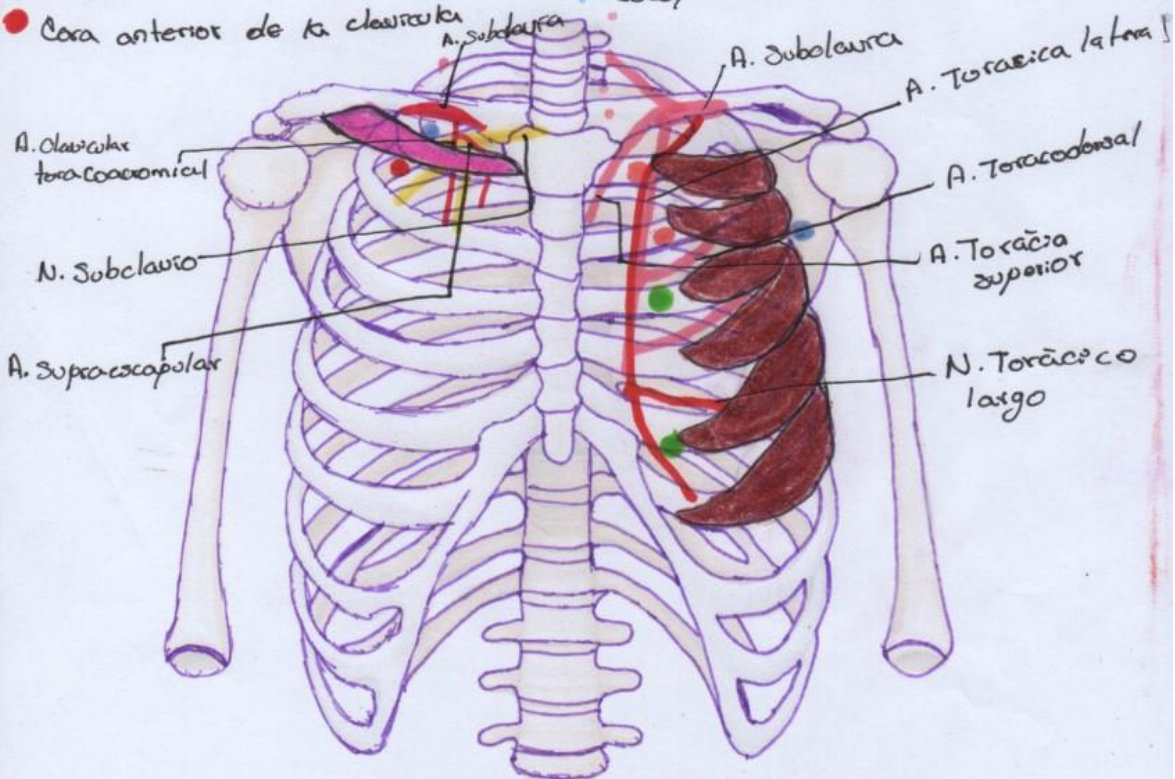
- A. Torácica superior y lateral
- A. Toracoabdominal

## Inervación

- N. Torácico largo C5-C7

## Delimitaciones

- 1° y 2° costilla
- 3° y 6° costilla
- Escápula



# Músculos Intercostales y Subcostales

## irrigación

- A. Intercostal anterior
- A. Intercostal posterior

## Inervación

- N. Intercostales

## Delimitación

- Borde inferior de costillas
- Borde superior de la costilla inferior

## irrigación

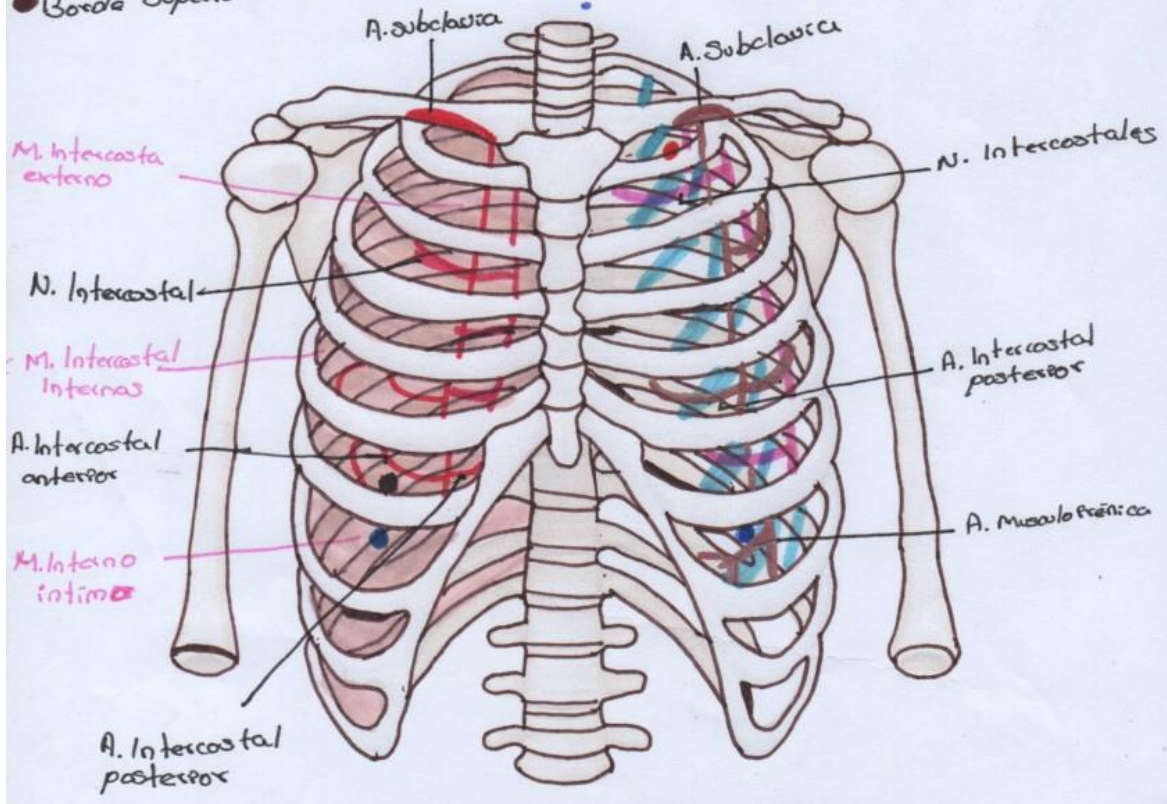
- A. Intercostal posterior
- A. Musculofrénica

## Inervación

- N. Intercostales

## Delimitaciones

- S. Interna de las costillas
- 2° - 6° Costilla



# Diaphragma y Transverso de Tórax

Irrigado

- Arterias musculofrénicas
- Arterias frénicas superiores
- Arterias frénicas inferiores

Inervado

- N. Frénicos

Irrigado

- A. Intercostal anterior
- A. Torácica interna
- A. Torácica interna

Inervado

- N. Intercostales

