



Alumno: Santiago López José Enrique.

**Docente: Dra. Lizbeth Anahí Ruiz
Córdova.**

Comitán de Domínguez, Chiapas.

10/10/2024

Anatomía.

Plataforma.

Delimitación Superior.

MUSCULO subclavio.

7 costillas verdaderas

Pulmón.

Cosazón.

Musculos Intercos-
tales.

3 costillas Falsas.

2 costillas Flotantes.

Riñón.

Estomago.

Delimitación Inferior.

Musculo Transverso
del Torax.

Pectoral Mayor.

Pectoral Menor.

Musculo Serrato
anterior.

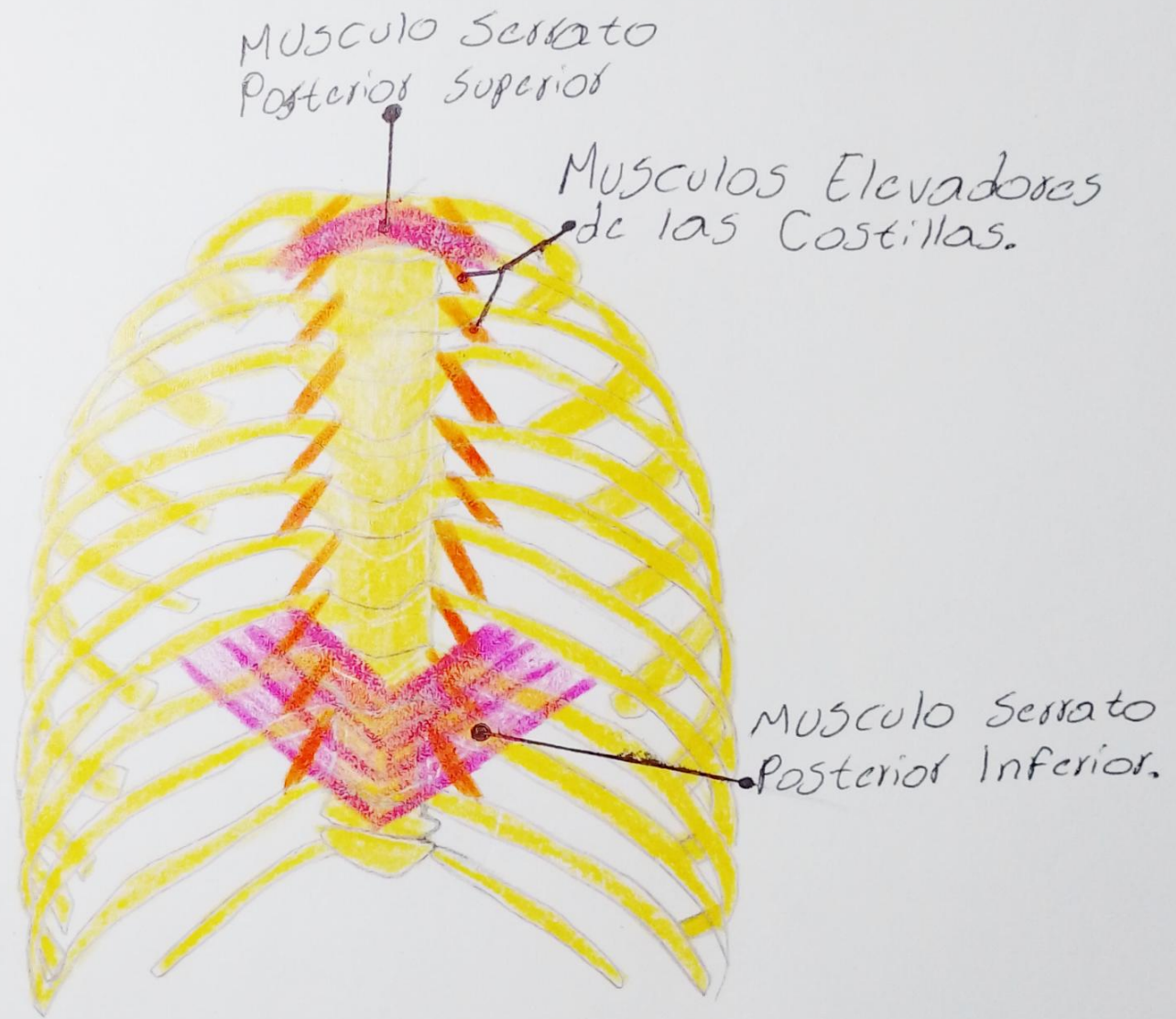
• DELIMITACIONES.

• MUSCULOS.

• ORGANOS.



.MUSCULOS.



A. Carotida
Común Derecha

A. Vertebral

Tronco Tirocervical

Tronco Costocervical

A. axilar

A. Intercostal supremo
(superior)

Aorta Ascendente

4° A. Intercostal
Posterior

A. Toracica Interna

A. Intercostal
anterior

A. Musculofrenica

A. Epigastica
Superior

A. subcostal

Tronco
Braquiocéfálico.

A. Carotida
Común Izquierda.

A. Subclavia Izquierda.

Esternon.

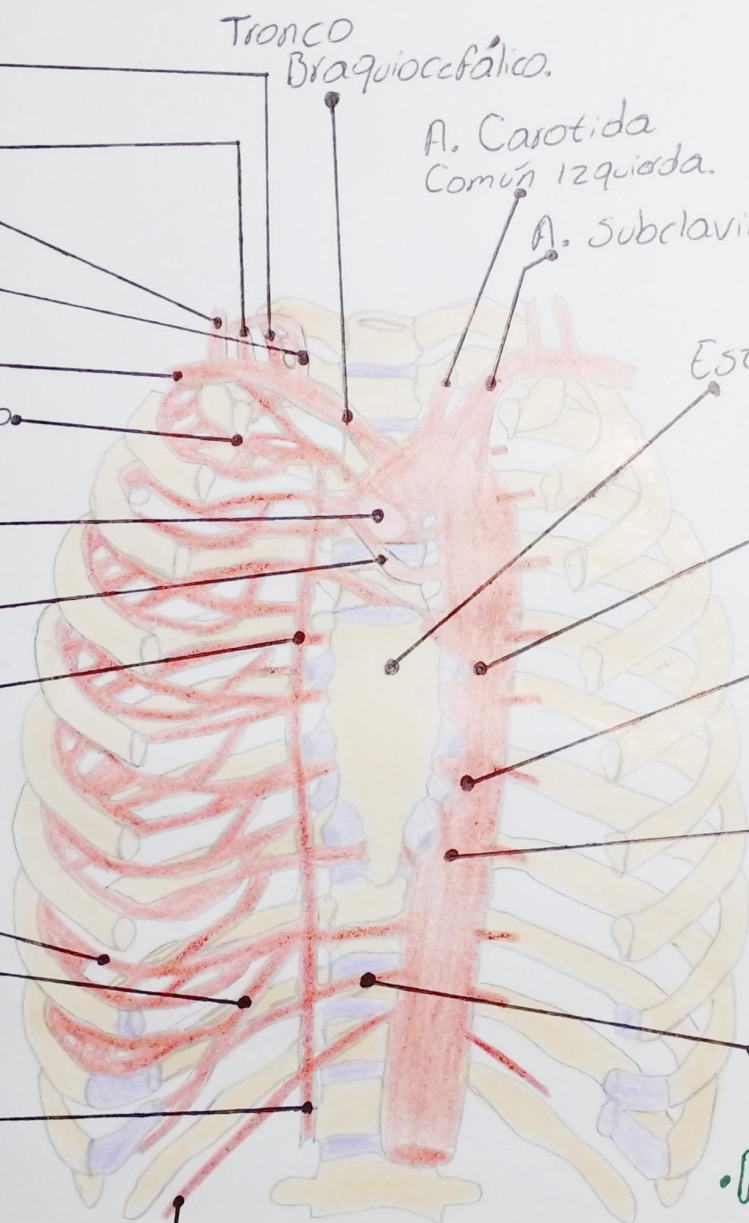A. Bronquial.

A. Descendente.

Rama Esofágica.

11° A. Intercostal
Posterior.

•IRRIGACIÓN.



IRRIGACIÓN.

Manubrio.

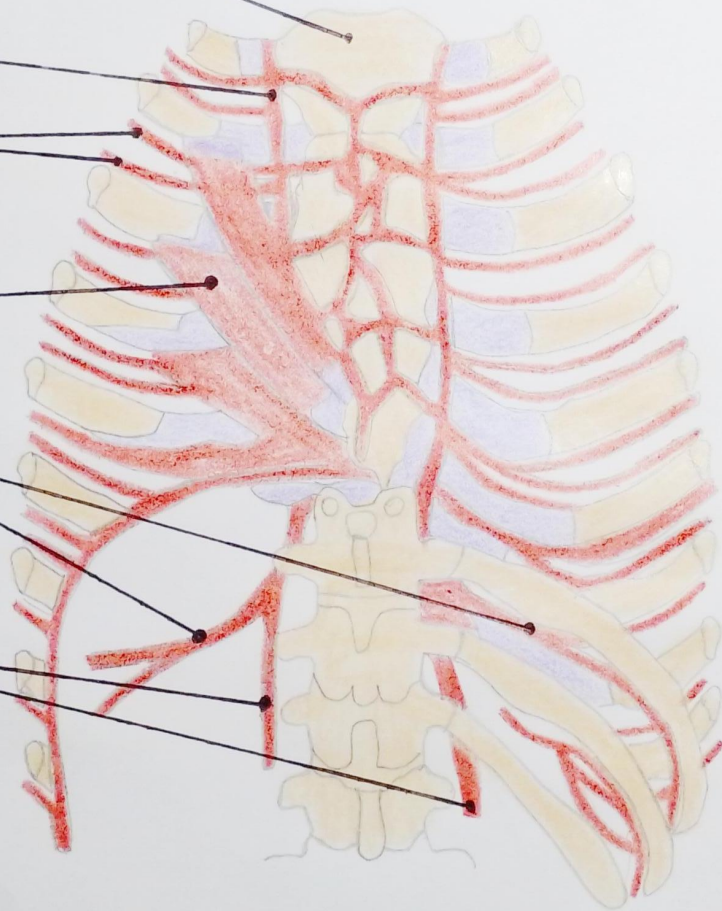
A. Torácica
Interna

A. Intercostal
Anterior y su
Rama Colateral.

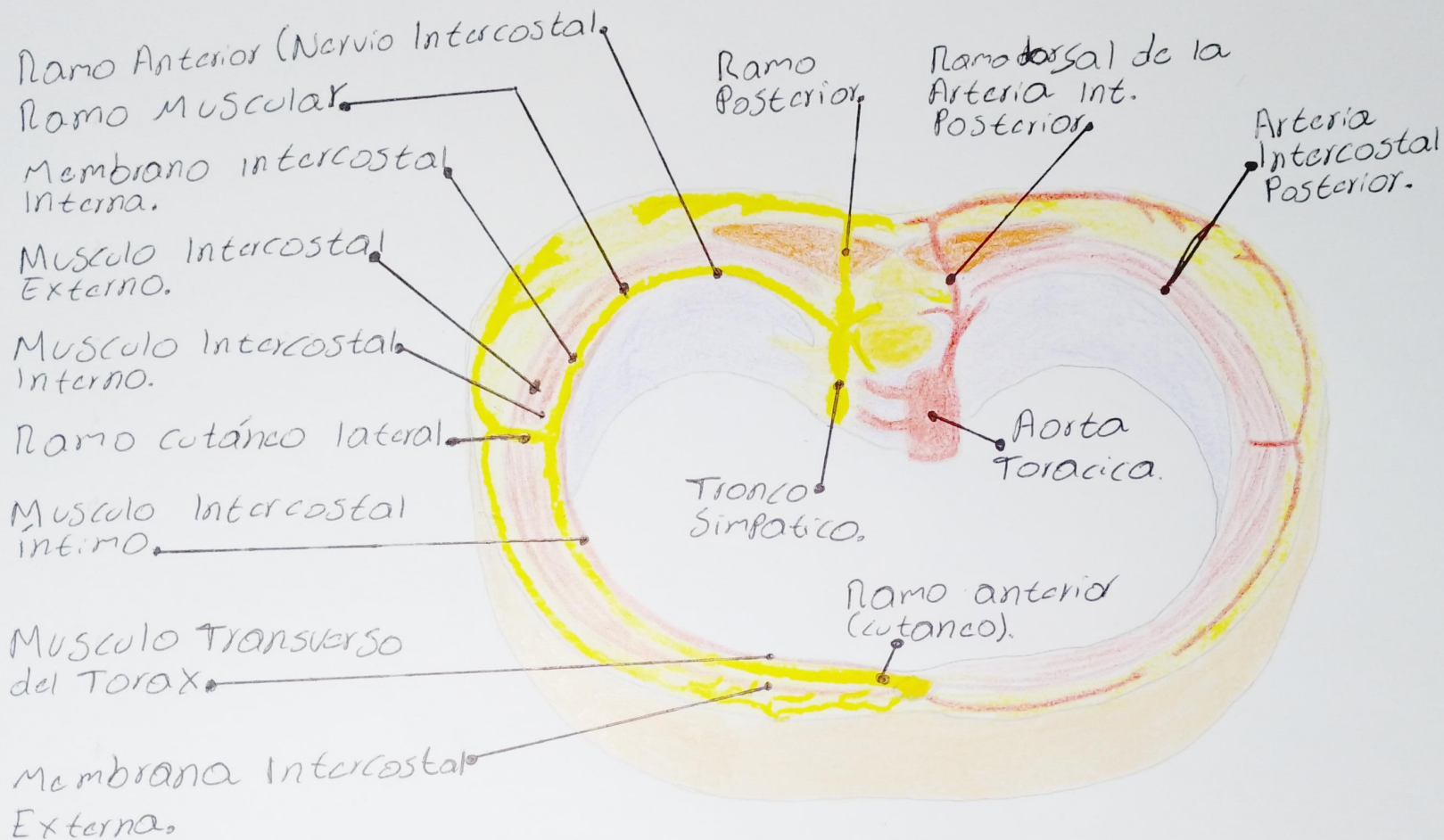
MUSCULO Transverso
del Torax.

A. Musculo Frenica.

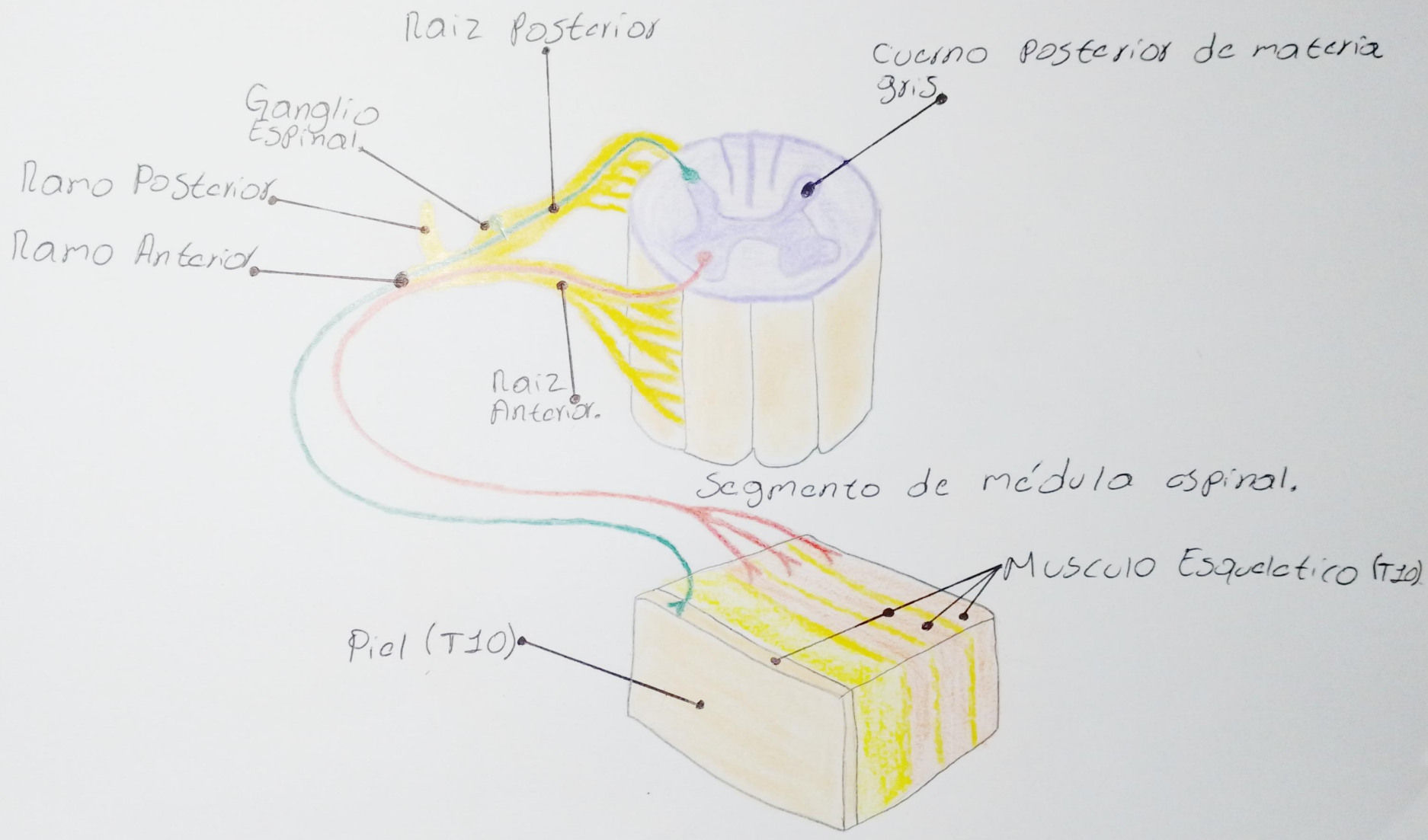
A. Epigastricas
Superiores.



· INERVACIÓN.



• INERVACIÓN.



.CORAZÓN

