



## **Dibujos**

*Bruno Marioni Hernandez Gomez*

*Parcial IV*

*Fisiología*

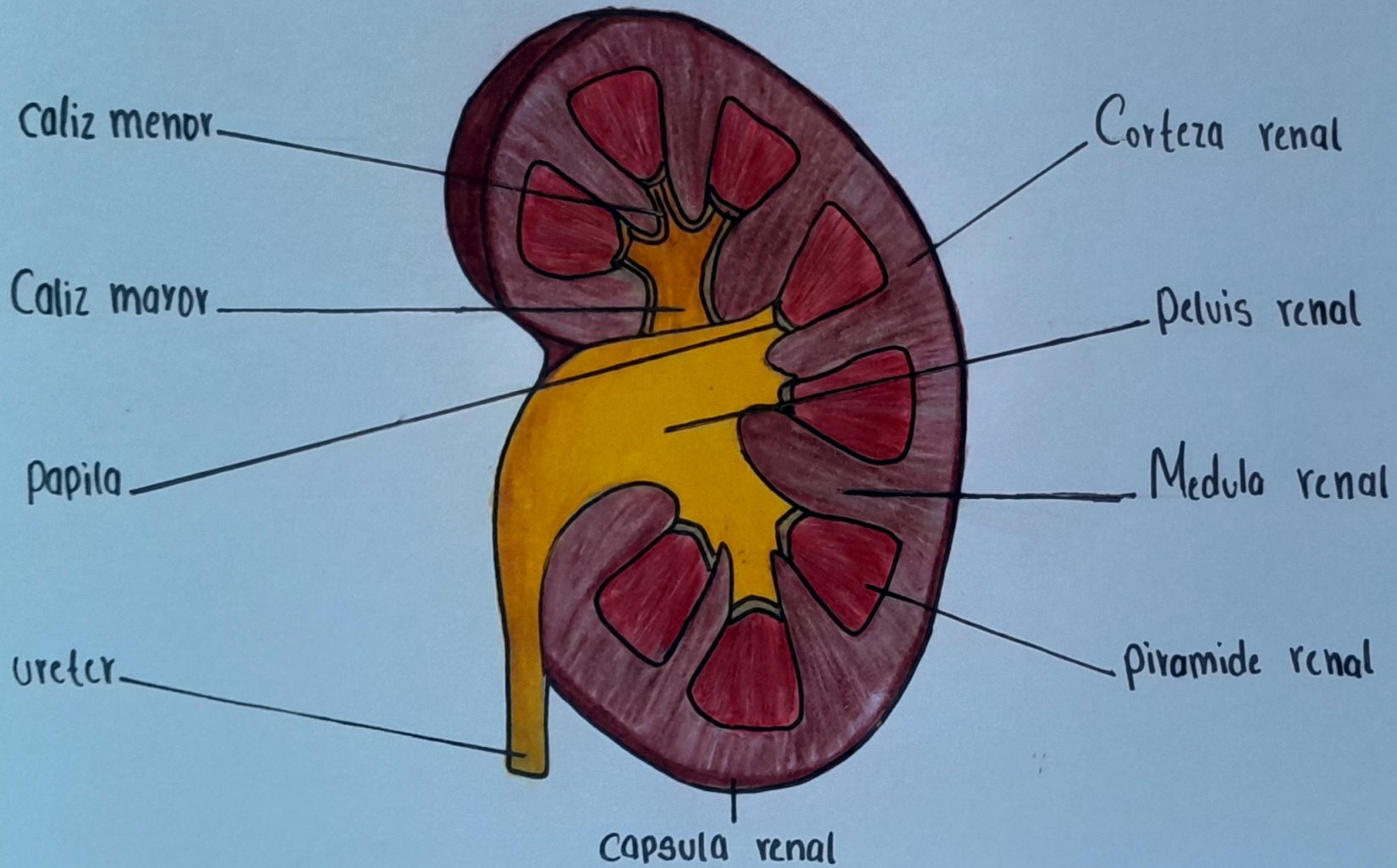
*Dra. Karla Sofia López Gutiérrez*

*Medicina Humana*

*Segundo Semestre*

*Comitán de Domínguez, Chiapas a 8 de Diciembre de 2024*

# RINON



# LA NEFRONA

CORTEZA

Arteriola eferente

Arteriola aferente

Arteria

Vena

Interlobulares

Nefrona Cortical

Nefrona yuxtamedular

Arteria

Vena

Arciformes

Asa gruesa de Henle

Vaso rectos

ZONA EXTERNA

Arteria

Vena

Intralobulares

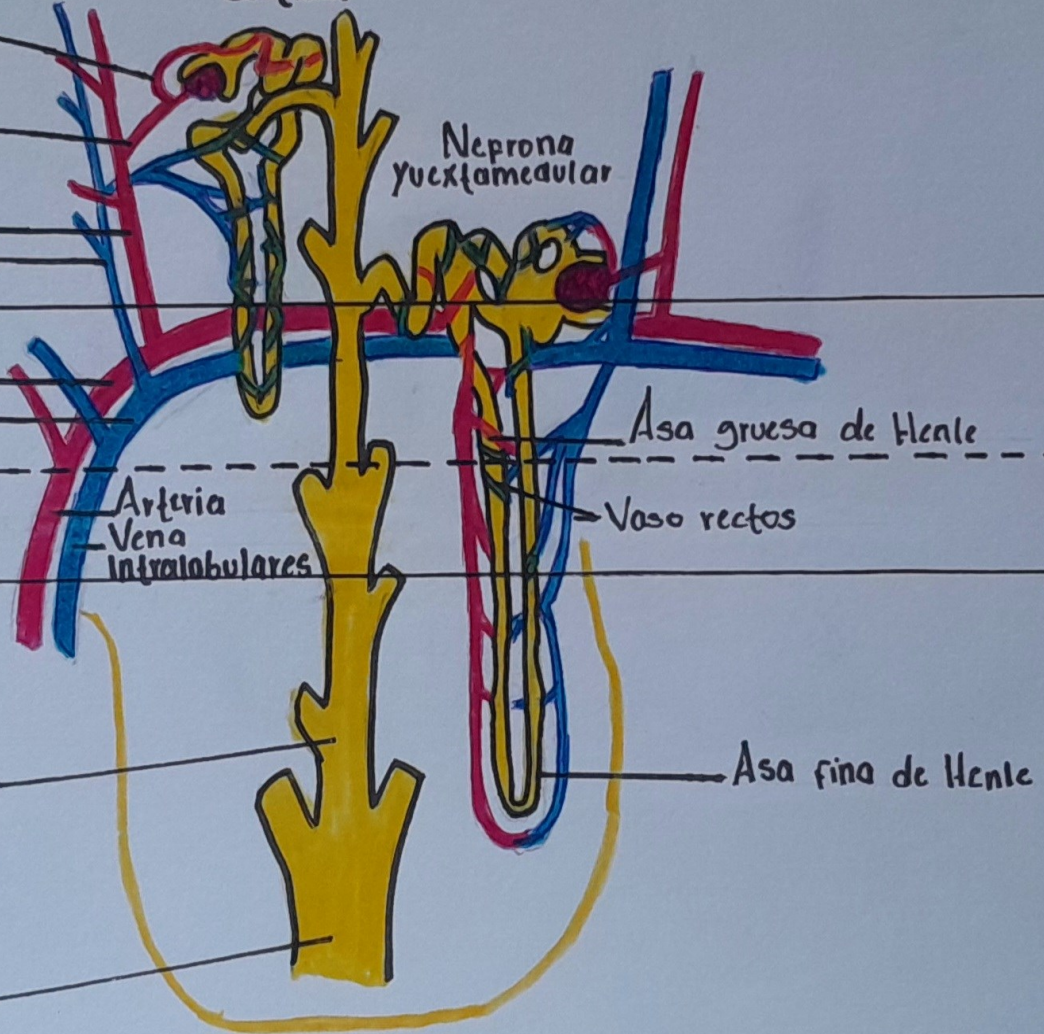
Conducto colector

Asa fina de Henle

Conducto de Belini

MÉDULA

ZONA INTERNA



# LA NEFRONA

