



María Fernanda Morales Vázquez.

Maqueta de tejido nervioso.

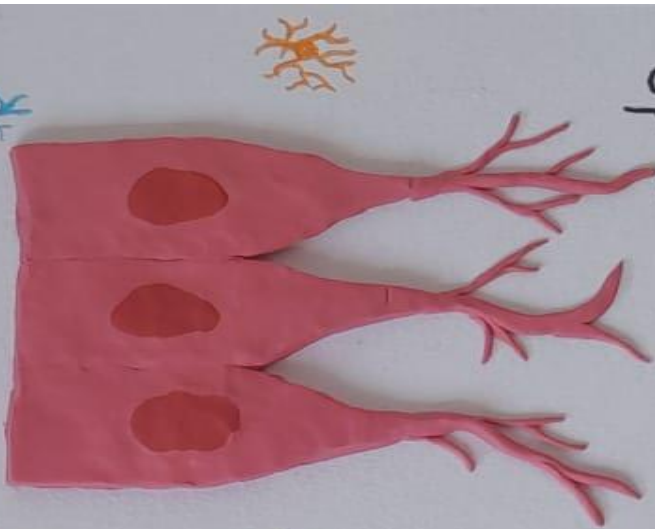
Cuarto Parcial.

Microanatomía.

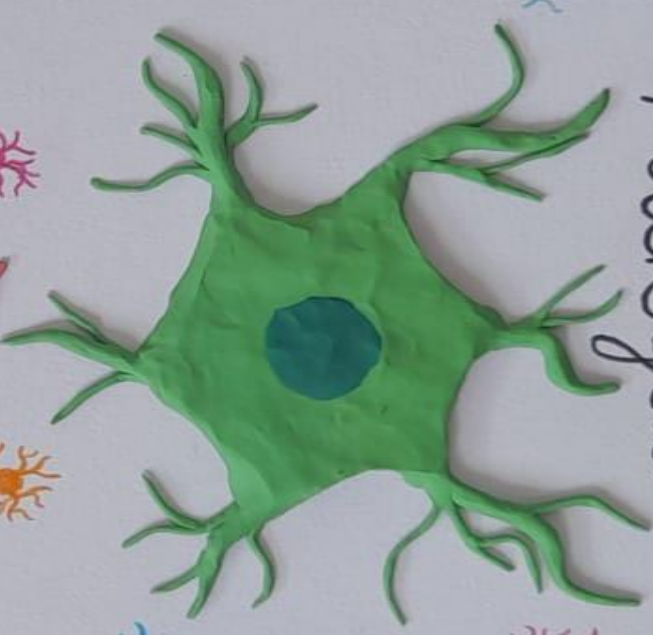Doctor. Agenor Abarca Espinosa

Licenciatura en Medicina Humana

Ependimocito



Microglia



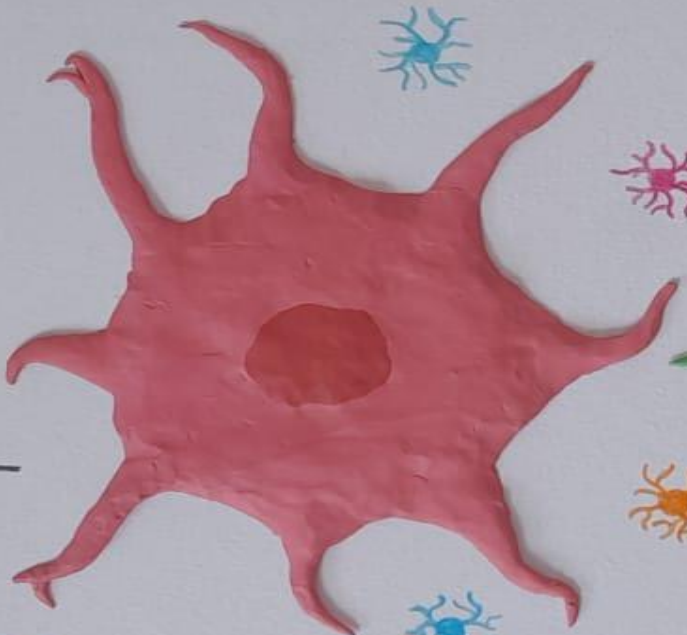Células de Schwann



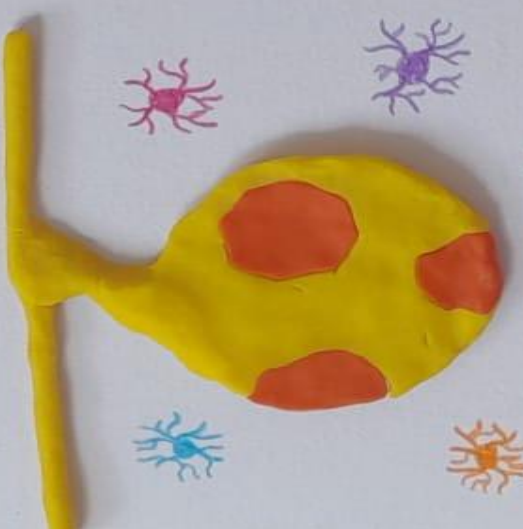Oligodendrocito



Astrócitos



Células de Satélite



TIPOS FUNCIONALES DE NEURONAS

Dendrita

Cuerpo
celular

Axon

Vaina de
mielina

NEURONA MOTORA
(MULTIPOLAR)

INTERNEURONA
(BIPOLAR)

NEURONA SENSORIAL
(UNIPOLAR)

05 Lite

