



Mi Universidad
FLASH CARS

Raúl Antonio García Angeles

Aparato Digestivo

Parcial 4

Morfología

Dra. Mariana Catalina Saucedo Domínguez

Licenciatura En Medicina Humana

1er Semestre

Comitán de Domínguez, Chiapas a 07 de Diciembre de 2024

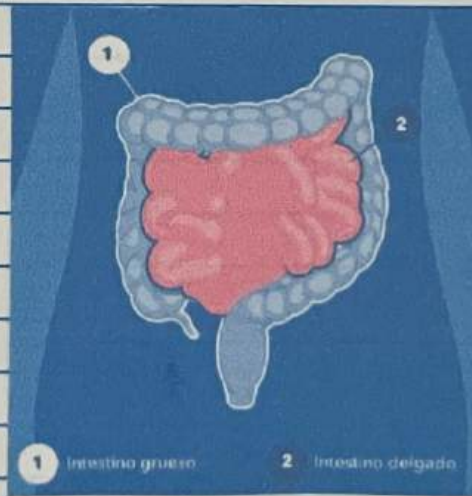
Intestino delgado.

21

Jugo Intestinal.

Secretan de 1 a 2 (líquido clara y amarillento).

Contiene agua y moco y el líq. alcalino (PH 7,6) se debe a suelta concentración de iones bicarbonato.



Absorción

30

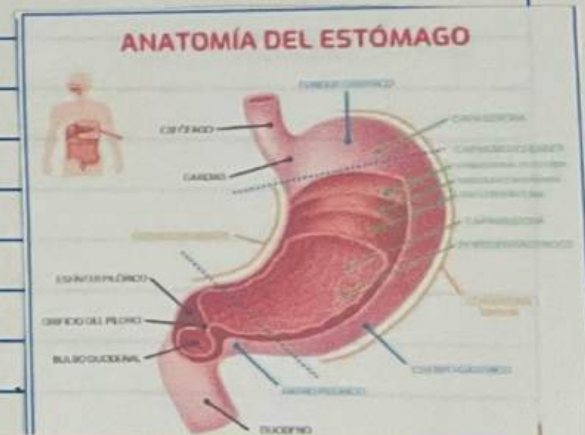Todas las partes de digestión mecánica y química desde la boca hasta el ID. están orientadas a modificar los alimentos absorbibles que reviste la mucosa e ingresar en los sanguíneos y linfáticos subyacentes.

Formas.

• monosacáridos

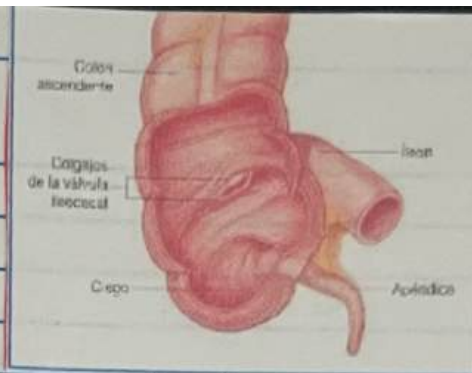
• Glucosa, fructosa y Galactosa.

provenientes de los carbohidratos de aminoácidos dipéptidos y tri péptidos de las proteínas y monoglicéridos de los triglicéridos.



Ciego

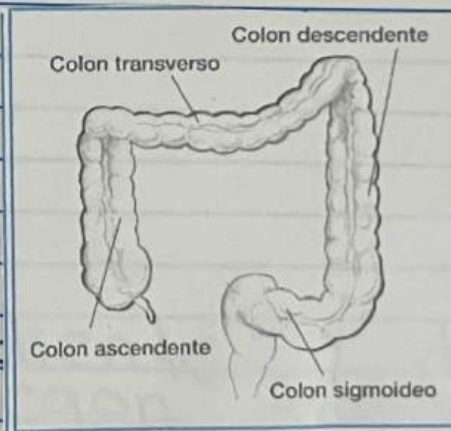
Saco de Gen de longitud anexada al ciego se encuentra un tubo enroscado y retorcido (8 cm) denominado apéndice



32

Colon

Las porciones ascendentes retroperitoneales, el sigmoideo no lo son.



descen son
verso y el

Intestino grueso.

31

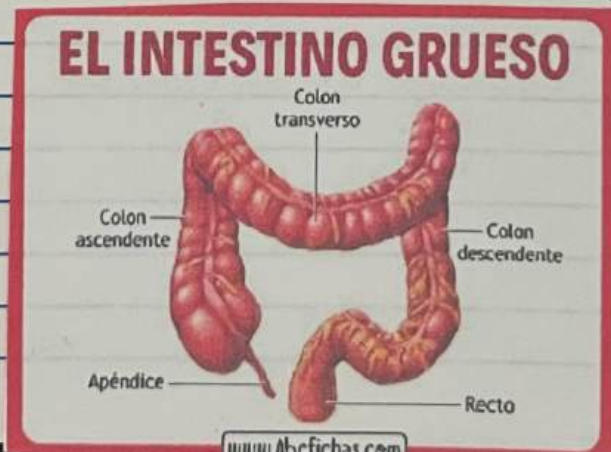Ubicación.

fijado en la pared abdominal posterior por su mesocolon una doble capa de peritoneo.

Aprox 1.5 m de longitud

Aprox 6.5 m de diámetro
(vivos).

Se extiende desde el íleon hasta el ano
(cada vez?)



Bibliografía

(Tortora, 2018)

Tortora, G. J. (2018). Principios de anatomía y fisiología - 15ª edición Oxford University Press.

APARATO DIGESTIVO

Grupo de órganos que degradan los alimentos ingeridos hasta el tamaño de moléculas más pequeñas que puedan ser usadas por las células del cuerpo.

Tubo Digestivo.

Conducto Continuo que se extiende desde la boca hasta el ano.

Funciones de Aparato.

- Ingestión → Comer
- Selección → Llevar

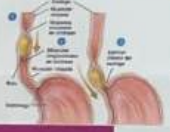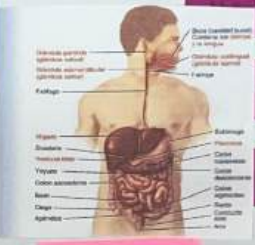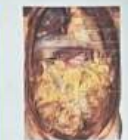- Agua
- Acido
- Amortiguadores
- Enzimas en el Lumen del Tracto

Masticación y Deglución → Baitido y movimiento de Alimentos

Digestión → Pasaje → Productos Ingeridos

Excreción → Eliminación → Heces

Exposición → Degradación → Química y Mecánica



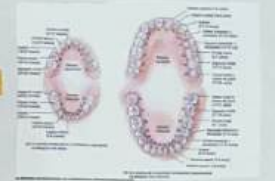Dientes

Son órganos digestivos accesorios situados en alveolos de la apófisis alveolar del maxilar y mandibular.

- Partes
 - Cavona (Porción visible)
 - Corona (Cubre a la Cavona)
 - Incisivos (Forma de Cincel)
 - Carinas (Sup. y Inf. Cincel)
 - Cemento (Cubre la dentina de la Raíz)
 - Raíz (dentro del hueso)
 - Corona (dentro de la dentina de la Raíz)
- Tipos
 - Incisivos (Forma de Cincel)
 - Carinas (Sup. y Inf. Cincel)
 - Carinas (dentro de la dentina de la Raíz)

Cuando unen entre Raíz y Corona

Movimiento de la dentina a través de los poros



Inervación del Tubo Digestivo

Sistema Nervioso Involuntario

Miocrónico: Entre las capas de músculo liso longitudinal y circular.

Sublinguales: Debajo de la lengua y arriba de la faringe.

Submandibulares: Debajo de la boca y parcialmente debajo de la mandíbula.

Sistema Nervioso Paravertebral

Nervio Vago (X) de las fibras parasimpáticas mayor parte del tubo digestivo.

Nervio Vago (X) Nervio Parasimpático Nervios Parasimpáticos, Preganglionares, Postganglionares.

Faringe: Conjunto de músculos esqueléticos inervados por los nervios.

Sublinguales menores: Debajo de la lengua y arriba de la faringe.

Sublinguales mayores: Debajo de la lengua y arriba de la faringe.

Abdomino Visceval.

Boca

- Paladar: Blando (Porción posterior del techo de la boca), Duro (Porción anterior del techo de la boca).
- Vestíbulo: Espacio entre dientes hasta las fauces.
- Alveolos: Mantiene los alimentos entre los dientes.
- Labios: Pliegues carnosos que rodean la abertura bucal.
- Mucosa: Paredes laterales de la cavidad bucal.

Glándulas Salivales.

Ubicadas en la cavidad bucal.

Parótidas

Debajo y delante de los oídos entre el 1º y 2º arco maxilar. Conducto Parotideo perfora el músculo buccinador y se abre en el vestíbulo.

Submandibulares

Piso de la boca debajo y parcialmente debajo de la mandíbula. Conducto Submandibular accede toda de la línea media del piso de la boca.

Una la mucosa con capa muscular.

Tubo Digestivo Laxo

Sub Mucosa.

Lamina Propia.

Capa de Tejido Conjuntivo

Mucosa

Se desdama → Saldías

Capa de Tejido Epitelial

Revestimiento interno del tubo digestivo es una membrana mucosa.

Muscular De la Mucosa

Capa muscular Dejada

Capa superficial Del Tubo Digestivo.

Serosa

El Esófago carece de Serosa

Formado Por Tejido Laxo y Epitelio Para Sítio.

Adventicia

Forma la Capa Externa

Tubo Digestivo.

Conducto Continuo que se extiende desde la boca hasta el ano.

Peritoneo

- Parietal: Cubre Cavidad Abdominal.
- Visceral: Cubre otros órganos.

Cavidad Peritoneal

Líquido Lubrificante Seroso

Mesenterio

Mesocolon

Omento Mayor: Pende sobre el colon transverso y unge al intestino delgado.

Ligamento Falciforme: Une el hígado con la pared anterior del abdomen y el diafragma.

Omento menor: Conecta el estómago y el duodeno al hígado.

Mesenterio: Conexión del tercio y el íleon del intestino delgado con la pared abdominal superior.

Mesocolon: 2 pliegues transversales o sigmoides.

Delantol Graso.

Vía de paso de la vena sanguínea hacia el hígado.

Conducto Parotideo

Perfora el músculo buccinador y se abre en el vestíbulo.

