



FLASHCARDS

Alumno: Carlos Hernández Méndez

Grupo: B

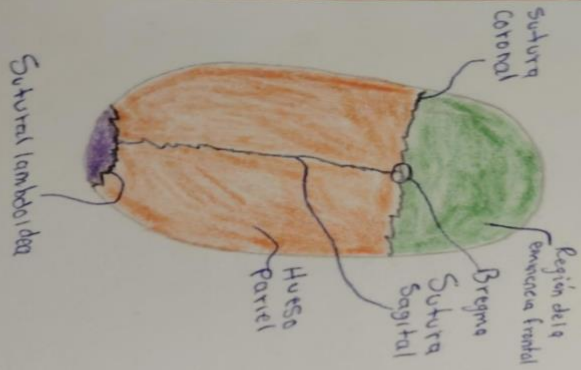
Grado: 1°

Materia: Morfología

Docente: Mariana Catalina Saucedo
Domínguez

Comitán de Domínguez Chiapas 27/09/2024

Suturas de Neurocráneo

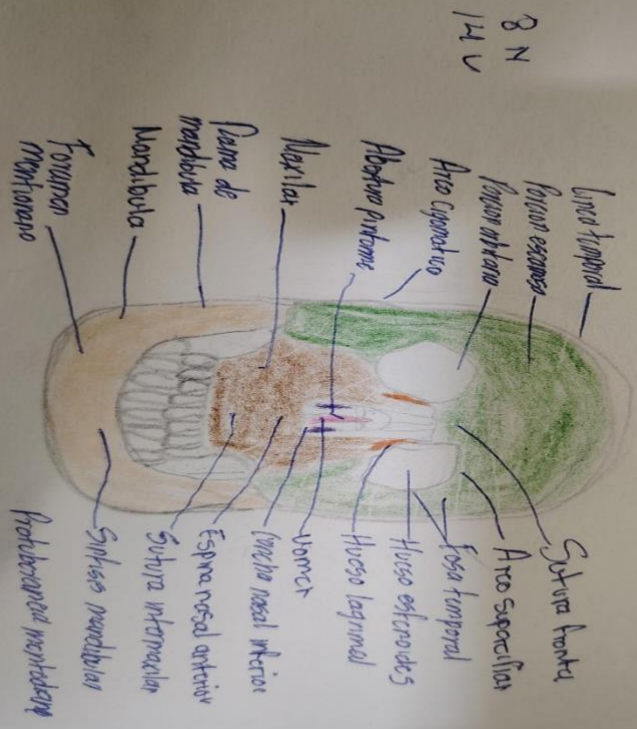


- El hueso frontal y occipital y ambos parietales forman la calavera.
- Sutura lambdoidea separa el hueso parietal y temporal del hueso occipital.
- Sutura coronal separa el hueso frontal y parietales.
- Sutura Sagital separa los huesos parietales con occipital

Con los huesos maxilares

HUESO FRONTAL

Neurocráneo, que alberga el aparato olfativo (cavidad nasal), sona paranasales y la cavidad bucal, durante la vida fetal (fornal) del cráneo.



- **Pared torácica**
- Protege a los órganos vitales del abdomen, resiste presiones negativas internas, proporciona inserción muscular.
- Proporciona rigidez, sus articulaciones, flexibilidad, absorber golpes y compresiones externas, sin fracturarse.
- Forma la caja torácica osteocartilaginosa y sirve de protección
- 12 pares de Costillas, Cartilagosas, 12 vertebrae torácicas, esternon

• **Músculos Intercostales**

Capa superficial están los IE, Capa interna los II, fibras profundas I, Intimos.

- Intercostales externos (activos en la inspiración).
- Intercostales Internos (activos en la inspiración).
- Intercostales Intimos

