


**UDS** UNIVERSIDAD DEL SURESTE  
MI UNIVERSIDAD CAMPOS COMITÁN  
LIC. EN MEDICINA HUMANA


Evelyn Estefanía Gordillo Silla  
Segundo Parcial  
Morfología  
Dra. Mariana Catalina Saucedo  
Medicina Humana  
Segundo semestre  
Grupo "B"

Comitán de Domínguez Chiapas, 11 de 10, 2024



# GENERALIDADES DEL CRÁNEO

MORFOLOGÍA

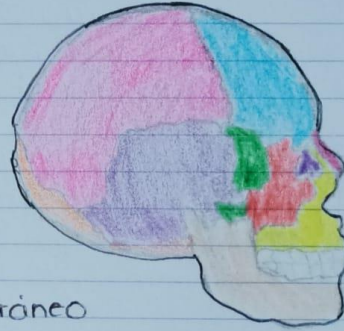


# CRÁNEO

- Es una estructura ósea que forma la cabeza, protegiendo el cerebro y albergando los órganos sensoriales.

- Está formado por 22 huesos (sin contar los huesos del oído) y se apoyan en el extremo superior de la columna vertebral. Dividido en neurocráneo y viscerocráneo.

- Se agrupan en dos categorías: Huesos craneales y huesos faciales.



# TORAX

- Es la parte del cuerpo situada entre el cuello y el abdomen. (Pecho)

- La cavidad torácica y su pared, tienen forma de cono truncado.

- La pared de la cavidad torácica es relativamente delgada, básicamente tan gruesa como su esqueleto.

- La caja torácica, con sus barras horizontales, formadas por las costillas y los cartílagos costales, sostenida también por el esternón y las vértebras torácicas, v.



## BIBLIOGRAFÍAS

Tortora, G. J., & Derrickson, B. (2013). Anatomía y Fisiología (13ª ed.). Médica panamericana .

Moor, J., & Dalley, A. F. (2013). Anatomía (7.ª ed.). Wolters Kluwer Health.