



**UNIVERSIDAD DEL SURESTE**  
**CAMPUS COMITÁN**



## **APARATO CARDIOVASCULAR Y RESPIRATORIO**

*KARINA LÓPEZ HERNÁNDEZ*

*DR. SAUCEDO DOMINGUEZ MARIANA CATALITA*

*MEDICINA HUMANA*

*1ER. SEMESTRE, GRUPO "B"*



UNIVERSIDAD DEL SURESTE  
CAMPUS COMITÁN



# APARATO RESPIRATORIO

KARINA LÓPEZ HERNÁNDEZ

3ER. PARCIAL

DR. SAUCEDO DOMINGUEZ MARIANA CATALINA

MEDICINA HUMANA

1ER. SEMESTRE, GRUPO "B"

~~44~~ Mejorar letra, + imágenes, filtración colores.  
información de estructuras.  
801.

Comitán de Domínguez, Chiapas a 05 de noviembre de 2024



A. Superior

S. -> sup  
T. - Tabl

# NARIZ

Marco Oseo

Marco cartilaginosa H.

S. Inferior

S. Intermedio

S. Ant

H. Frontal

Cartilaginosa T. Nasal

Porosificios:  
narinas y comunicacion  
con vestibulos nasal

Dividido por  
tabique nasal  
en vertical

Cond  
nasale

H. Maxilar

Cartilaginosa N. laterales

- Calentar, humedecer y  
filtrar aire que ingresa

una porcion  
anterior del  
tabique nasal  
es de C. hialino  
y el resto de  
cornu, placa  
perpendicular  
de etmoides,  
maxilar y  
palatinos

Con  
sero

H. Nasal

Cartilaginosa alares

- Detecta estímulos O.

- vibracion del sonido  
por camara de resonancia

Dre  
P

Res  
en  
a

Region  
olfactoria

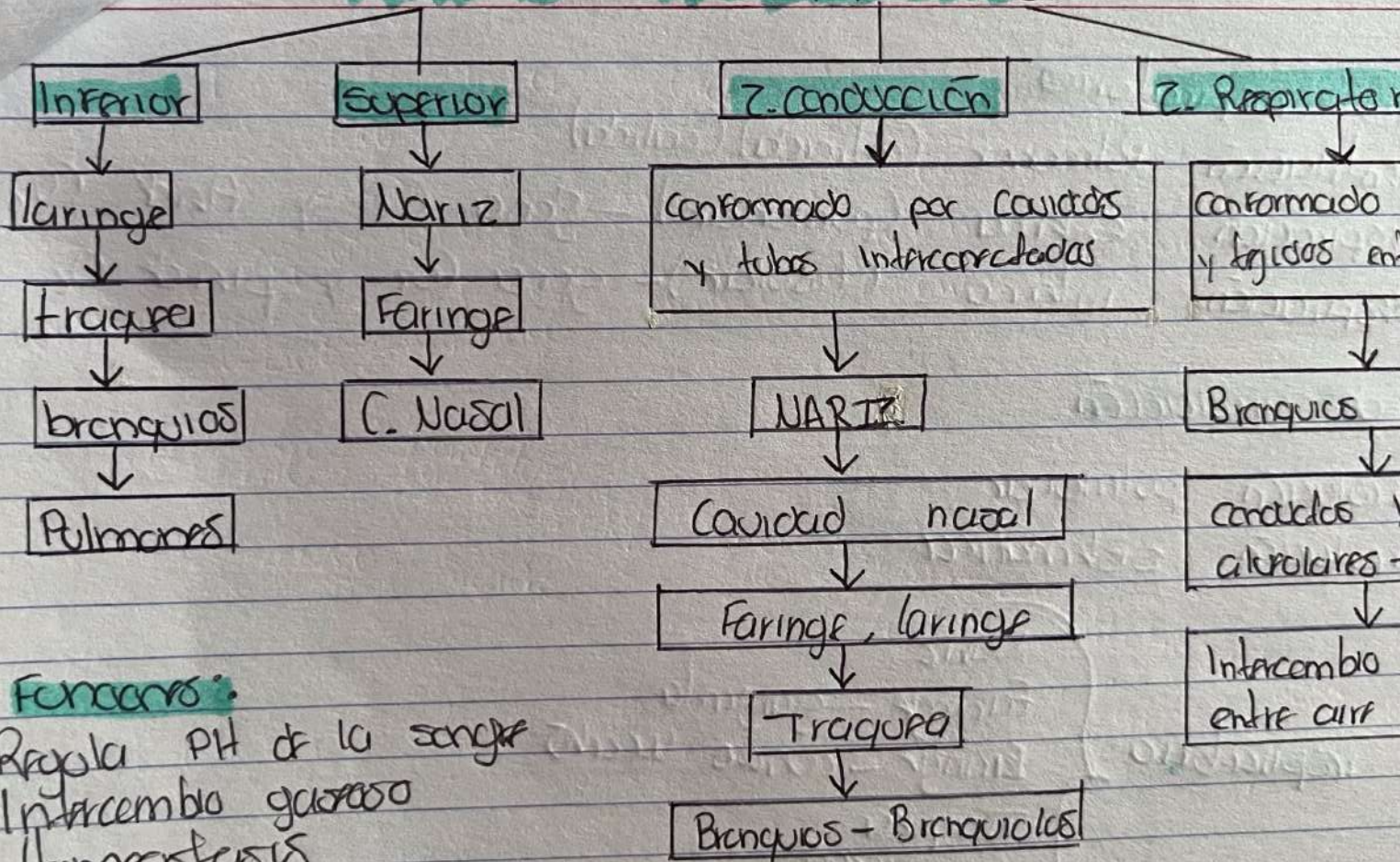
Region respiratoria

- superior -> Olfactoria
- medio
- inferior -> Respiratoria

contiene 3 copes  
por proyeccion de  
cornos



# APARATO RESPIRATORIO



## Funciones:

- Regula pH de la sangre
- Intercambio gaseoso
- Hemostasis

**UDS**

Mi Universidad

**UNIVERSIDAD DEL SURESTE**

**CAMPUS COMITÁN**



## **APARATO CARDIOVASCULAR**

*KARINA LÓPEZ HERNÁNDEZ*

*DR. SAUCEDO DOMINGUEZ MARIANA CATALITA*

*MEDICINA HUMANA*

*1ER. SEMESTRE, GRUPO "B"*



# APARATO CARDIOVASCULAR

**Localización.** Se encuentra en el mediostino, apoyándose en el diafragma.

**Tamaño** → 12 cm de largo, 9 cm de ancho, 6 cm de espesor

**Peso p. en adultos** → 250g mujeres y 300g hombres

**Vértice o punta (apice)** → Formado por el Ventrículo Iz.

**Base** → superficie posterior; formado por aurículas Cámaras Iz. en especial la Izq.

- **Cara inferior** → se encuentra entre el vértice y el borde derecho, desuso en el diafragma
- **Cara anterior** → ubicado atrás del estómago y los costillas

## PERICARDIO

- Membrana que rodea y protege al corazón, manteniéndolo en su posición del mediastino; otorgando libertad de movimientos

2 partes principales

- Fibroso
- Seroso

Pericardio fibroso → superficial

↳ Composto: T.C.D, irregular, poco elástico y resistente

- Extremos libres se fusionan con el T.C. de los vasos sanguíneos que entran y salen del corazón

pericardio seroso → Profundo

↳ Membrana delgada y delicada, formando una doble capa que rodea al corazón

## REFERENCIA BIBLIOGRAFICA

**Tortora, G. J., & Derrickson, B. H.** (2018). *Principios de anatomía y fisiología* (15a ed.). Editorial Médica Panamericana.