



UNIVERSIDAD DEL SURESTE

LIC. MEDICINA HUMANA

CRANEO Y TORAX

JULIO ROBERTO GORDILLO MENDEZ

GRADO: 1

GRUPO: B

MATERIA: MORFOLOGIA


DRA. MARIANA CATALINA SAUCEDO DOMINGUEZ

COMITAN DE DOMINGUEZ. CHIS

11 DE SEPTIEMBRE DEL 2024



Universidad del Sureste
L.C. Medicina Humana
Campus Comitán.



~~Dr.~~
As

Craneo y Torax.

Histología

Grado - 1

Grupo - B

Segundo Parcial

Julio Roberto Gardillo Hender

Mariana Catalina Saucedo Dominguez

11-OCT-24

Costillas Típicas (3-9)

- Cuello: 2 caras articulares
Cresta de la cabeza

- Cabeza: Cabeza a cuerpo

Cuerpo: Delgado, Plano y Curvo
Surco de la costilla

Tuberculo: Cuello a cuerpo

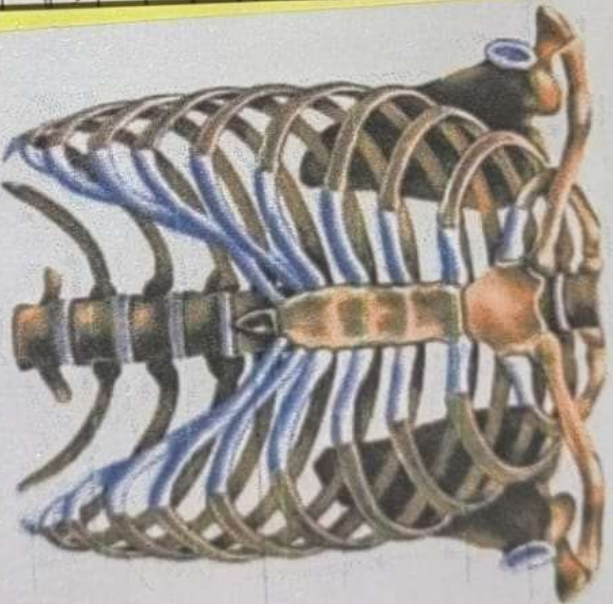
Costillas Atípicas:

1- La 1ª (1ª ancha / corta / costilla febral)

2- 2 Caras articulares (tuberosidad del muevo)

10-12 - 1 cara y articulan con 1 vertebra

11-12 - Cortas Sin cuello ni tuberculo.



clavicula
omoplato
esternon
costillas
verdaderas
cartilago
costal
apofisis
esternas
costillas
falsas
columna
vertebral
costillas
falsas

① Huesos del cráneo.

En el cráneo: (8) (Craniales) En el oído Medio: (6)

1 - Frontal - Martillo (2)

2 - Esfenoides - Yunque (2)

3 - Etmoides - Estribo (2)

4 - Occipital

5 - Parietales (2)

6 - Temporales (2)

La cara: (14) (Faciales)

1 - Lagrimal (2)

2 - Maxilar Superior (2)

3 - Mandibular

4 - Cornetes (2)

5 - Vomer

6 - Vasales (2)

7 - Palatinos (2)

8 - Zigomático (2)

dipno

Huesos Vastrales:

- Huesos cigomaticos: Forman la prominencia de las mejillas, estan situados en los lados inferolaterales de las orbitas y descansan sobre los maxilares

- Huesos maxilares: Forman la mandibula superior; y constituyen el hueso de soporte para los dientes maxilares, los dos maxilares estan unidos por las suturas intermaxilar,

- Hueso Mandibular: Es un hueso en forma de U con un proceso (Apoefisis) alveolar que soporta los dientes mandibulares

- Huesos Palatinos: con forma de L forman la porcion posterior del paladar duro (parte del piso y paredes laterales de la cavidad nasal), y una

REFERENCIA BIBLIOGRAFICA:

Moore, K. L., Dalley, A. F., & Agur, A. M. R. (2018). *Anatomía con orientación clínica* (8ª ed.). Wolters Kluwer.