



Mi Universidad

Flashcards

Pablo Javier Pinto Méndez

Partes del cráneo


Parcial 2

Morfología

Dra. Mariana Catalina Saucedo Domínguez

Licenciatura en medicina humana

I^{er} semestre



Handwritten signature or initials.

Hueso Temporal

• Escama temporal

• Cara externa

Impresiones del meatus temporal
Forma parte de la fosa temporal
Presenta un surco para la arteria temporal media

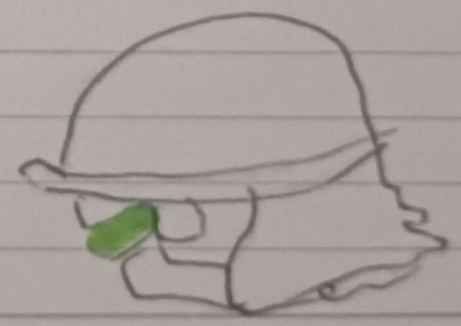


• Cara interna

Forma la parte lateral de la fosa craneal media, presenta impresiones del lóbulo temporal del cerebro

• Proceso cigomático

- Por su propia superficie articular se une al hueso cigomático y crea el arco cigomático.





Mi Universidad

Flashcards

Pablo Javier Pinto Méndez

Partes torácica

Parcial 2

Morfología

Dra. Mariana Catalina Saucedo Domínguez

Licenciatura en medicina humana

I er semestre

Torax

• Situado entre el cuello y el abdomen
Se divide

- Mediostino (vecosor torácicos excepto pulmones)
- Cavidad Pulmonares (cavidades Pulmonares)

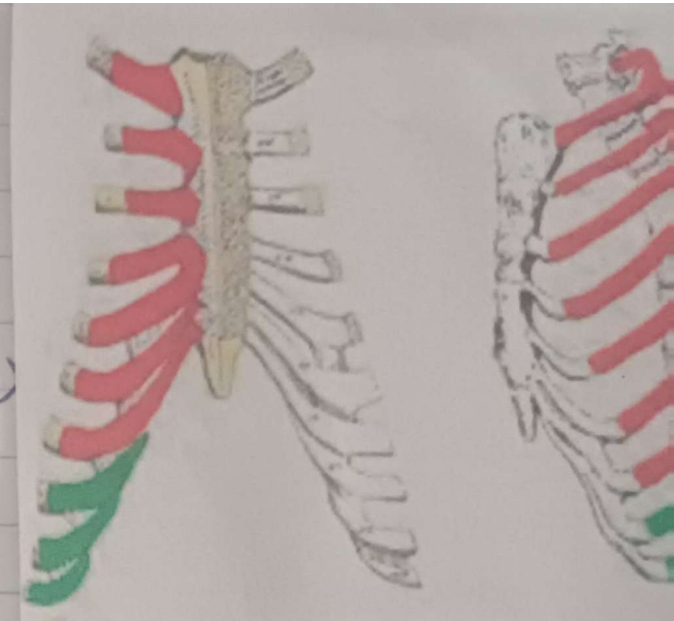
Cavidad torácica

- Tiene forma de cono truncado
- Es más estrecho superiormente y aumenta su circunferencia inferiormente
- Se divide en mediostino cavidades pulmonares y espacios

Cava torácica

- Formado por costillas y cartilago costales
- Sostenida por el estomno y vertebra torácicos
- El suelo de esta cavidad esta invaginada inferiormente la cavidad abdominal

[Handwritten signature]



Costillas

Son huesos planos y curvos, ligeros, elásticos su interior es esponjoso y esto lo hace

Existen Costillas Verdaderas

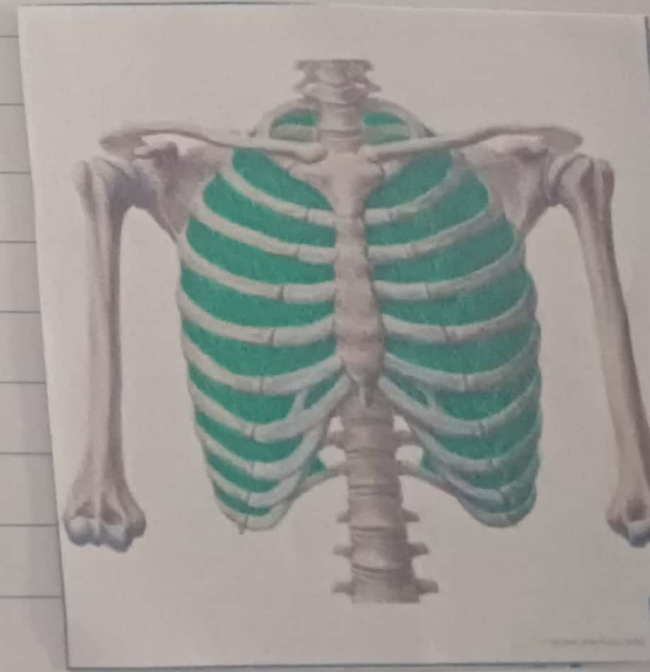
Cuerpo costales 1-7 por se unen directamente al esternon por su cartilago costales

Costillas falsas 8-10 por, sus cartilagos se unen a la costilla inmediatamente superior a ella, su unión es indirecta al esternon

Costillas Flotantes

11 y 12 no conectan con el esternon.

Se clasifican en típico y atípico



Bibliografía

More, K.L Dallex , A.F& Agur, A.M.R(2018) anatomía con orientación clínica (8ª ed). Wolters.