



Mi Universidad

MAPA CONCEPTUAL

Diego Alexander López Aguilar.

Tubo digestivo, órganos accesorios.

4to. Parcial.

Morfología.

Doc. Mariana Catalina Saucedo Domínguez.

Licenciatura en Medicina Humana.

Ier. Semestre, Grupo "B"

Comitán de Domínguez, Chiapas a 08 de dic. de 2024.

Constite

Grupo de organos que degradan los alimentos de componentes grandes a moléculas pequeñas



Compuesto por

Tubo digestivo

Conducto continuo de boca a ano (c. torácica y c. abdominal/pelvica)

Organos

- Boca
- Faringe
- Esófago
- Estómago
- Intestino delgado

Organos accesorios

Producen o almacenan secreciones que ingresan al tubo digestivo a través de productos

Organos

- Dientes (Degradación)
- Lengua (Masticación)
- G. Salivales
- Hígado
- Vesícula biliar
- Páncreas

funciones

1. Ingestión: Alimentos hacia la boca
2. Secreción liberación de agua, ácido, amortiguadores y enzimas en el lumen del tracto
3. Mezcla y Propulsión: batido y movimiento de los alimentos
4. Digestión: Degradación mecánica y química
5. Absorción: Productos a sangre y linfa
6. Defecación: eliminación de las heces

Capas del tubo digestivo

Mucosa

Revestimiento del tubo digestivo, 1. Capa de epitelio plano estratificado no queratinizado, protectora (Boca, faringe, esófago, conducto anal), (Estómago e Intestinos) epitelio cilíndrico simple de secreción. Renovación de 5-7 días + hormonas (enteroendocrinas)

Lamina Propia

Tejido c. laxo, numerosos vasos sanguíneos (MALT) Tejido linfático a mucosa Muscular de la mucosa p. área superficial de la digestión

Submucosa

T. c. laxo, mucosa con la capa muscular, vasos sanguíneos y linfáticos (plexo submucoso)



Capa muscular

Musculo esquelético (Boca, faringe, esófago y esfínter) y en la demás es m. liso en 2 láminas interna (fibras circulares) y externa (fibras longitudinales) cont. el plexo mientérico

Serosa

Capa superficial + conjuntivo laxo, mesoteli, endotelio, estrofales, venicia)

Inervación del T. digestivo

- S. N. enterico
- Esófago - Ano flexo
- Mienterico (m. liso y circular) plexo submucoso (submucosa)
- S. N. Autonomo
- Nervio X vago (secreción y motilidad)

peritoneo

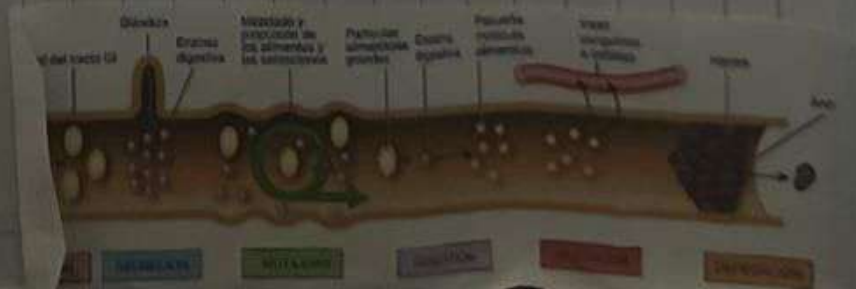
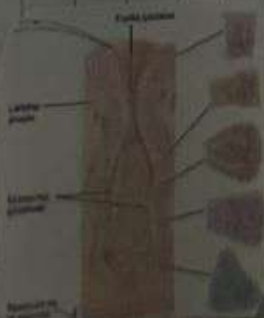
M. Serosa (mesoteli y T. c. laxo, con que los pliegues de una vasos sanguíneos, linfáticos y nervios)

Se divide

- Peritoneo Pancreático (reviste la pared de la c. abdominal)
- Peritoneo visceral (Reviste algunos org. de la c. abdominal)

Contiene

- Pliegues mesentéricos
- 1. Omento mayor (cubre el colon ascendente)
- 2. Omento menor (cubre el estómago)
- 3. Omento mayor (cubre el estómago y duodeno)
- 4. Omento menor (cubre el estómago)
- 5. Omento mayor (cubre el estómago)



BIBLIOGRAFIAS

*Derrickson B., Tortora J. (2017). Cap. 20.1-20.3 y 23.1-23.3, principios de anatomía y fisiología (15a. edición). Editorial médica panamericana.