



MEDICINA HUMANA

Cráneo

Ivonne Berenice Valdez Gonzalez

Morfología

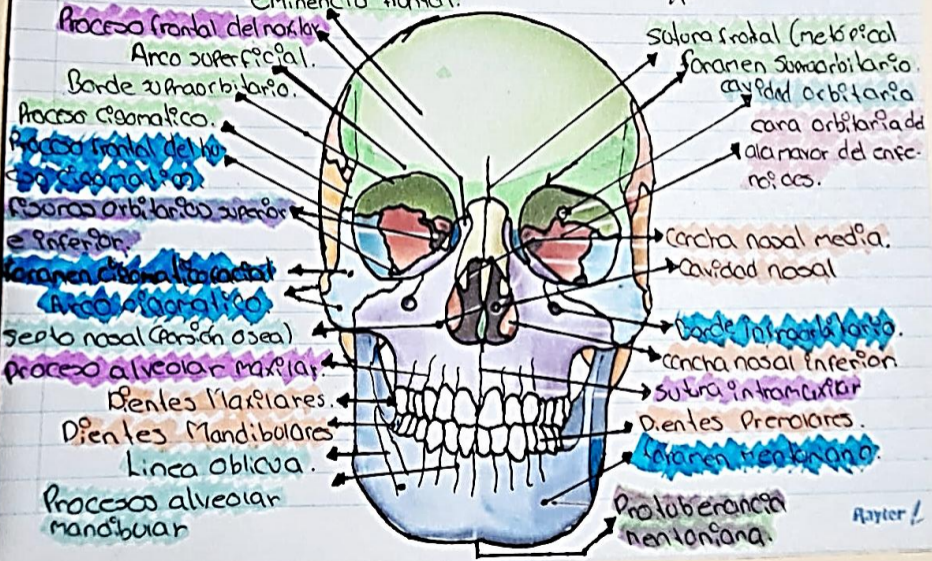
Dra. Mariana Catalina Saucedo Domínguez

Grado: I°

Grupo: "A"

Comitán de Domínguez, Chiapas a 5 de Octubre de 2024

HUESOS DE LA CARA Y CRANEO. ~~Las~~



Eminencia frontal.

Proceso frontal del nosky

Arco superficial.

Borde supraorbitario.

Proceso cigomatico.

Proceso frontal del hueso cigomatico

Pisos orbitarios superior e inferior.

Foramen cigomatico

Arco cigomatico

Septo nasal (porción ósea)

Proceso alveolar maxilar.

Dientes Maxilares.

Dientes Mandibulares

Línea oblicua.

Proceso alveolar mandibular

Sutura frontal (metopica)

Foramen supraorbitario.

Cavidad orbitaria

cara orbitaria de la mayor del cerebro.

Concha nasal media.

Cavidad nasal

Borde infraorbitario.

Concha nasal inferior

Sutura intramaxilar

Dientes Premolares.

Foramen mandibular.

Protuberancia mentoniana.

OCCIPITAL

- hueso impar del cráneo que se encuentran en la parte posterior e inferior de la cabeza.
- Es el único hueso que está conectado a la columna vertebral.
- Forma parte de la base y la bóveda craneal.
- Alborna no conde el cerebro.

TEMPORAL

- hueso par 13. m. único que se encuentra en la parte lateral y base del cráneo.
- Protege el lóbulo temporal del cerebro y el oído.
- Permite la formación de la articulación temporomandibular.

- contiene estructuras que forman el oído medio e interno.

PARIENTAL

- hueso plano y cuadrilátero que se encuentra en el cráneo humano.
- Es un hueso par.
- Tiene dos caras una interna y una externa.
- La mayor parte del hueso parietal forma la calvaria o bóveda craneal, mientras que la parte basal forma parte de la base del cráneo.

"BIBLIOGRAFIA"

Tortora Bryan Derrickson, G. (2018). Principios de Anatomía y fisiología 15ª Edición. Editorial Médica Panamericana.



PASION POR EDUCAR



MEDICINA HUMANA

Tórax

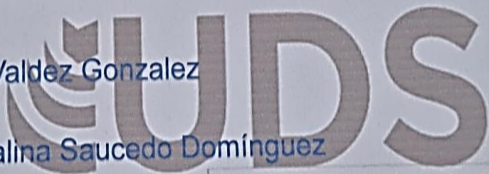Ivonne Berenice Valdez Gonzalez

Morfología

Dra. Mariana Catalina Saucedo Domínguez

Grado: 1º

Grupo: A



PASION POR EDUCAR

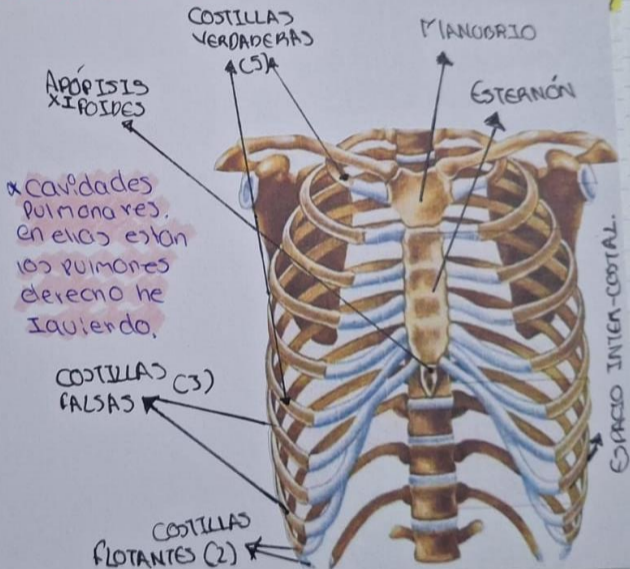
Comitán de Domínguez Chiapas a 11 de Octubre de 2024

TORAX = PÉCHO

* Situado entre Pecho y abdomen.

* Protege a los órganos en la cavidad torácica y abdominal.

* SE DIVIDE EN:
Mediastino: y se encuentran los vasos torácicos excepto los pulmones, corazón, esófago y glándulas mamarias.



"COSTILLAS"

SON:

- huesos planos y curvos, ligeros y su interior es esponjoso.

Costillas falsas.

- De la 10 a la 10
- Su cartilago se une a la costilla
- Su unión es indirecta con el esternón.

ESTAN ENUMERADAS:

- De arriba hacia abajo y son 12

Flotantes:

- Son la 11 y la 12.
- No conecta con el esternón.

TIPOS DE COSTILLAS:

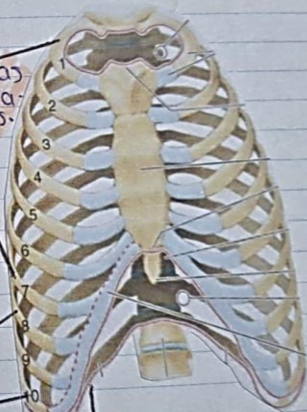Costillas verdaderas:

- Son de la 1 a la 7
- Su unión es directa con el esternón.

Costillas verdaderas.

Costillas falsas

Costillas flotantes.



BIBLIOGRAFIA

Tortora Bryan Derrickson, G. (2018)
Principios Anatomía y Fisiología
13ª edición. Editorial Médica
Panamericana