

FLASHCARDS CRÁNEO

Diana Laura Flores Galindo.

Morfología

Dra. Saucedo Domínguez Mariana Catalina

Grado: 1°

Grupo: "A"

Licenciatura en Medicina Humana.

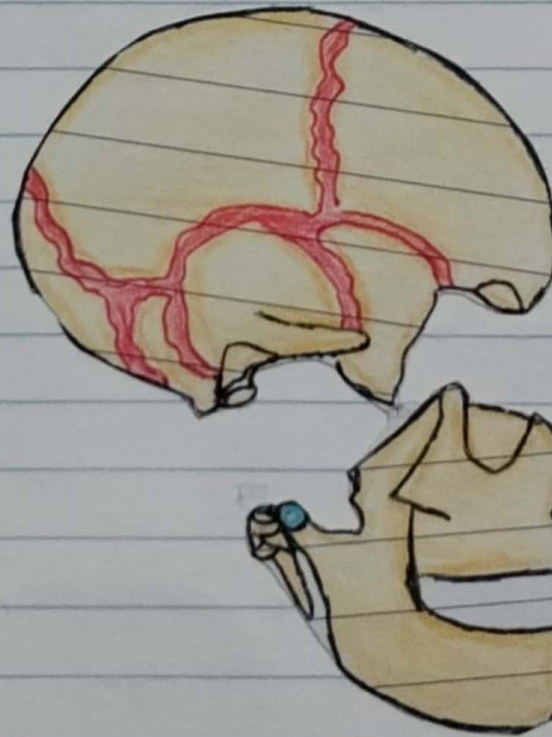
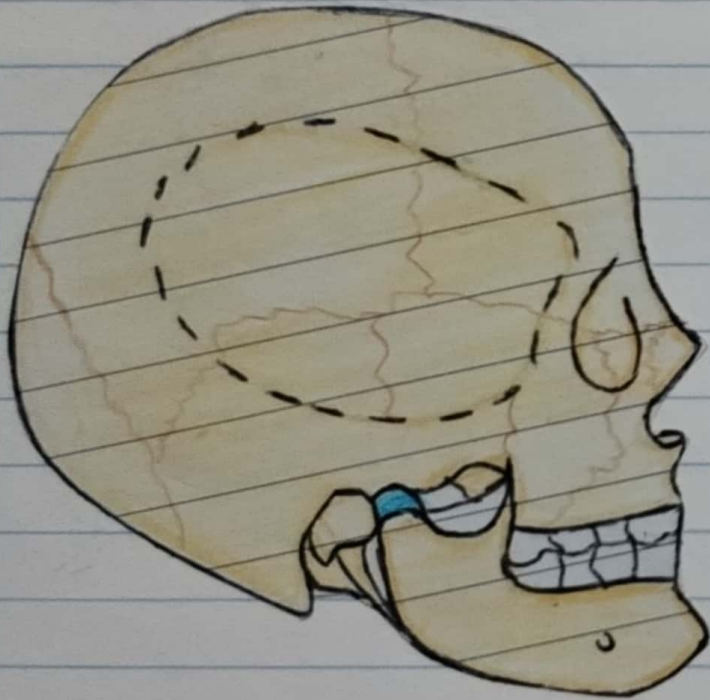
PASIÓN POR EDUCAR

Comitán de Domínguez Chiapas a 11 de octubre de 2024.

CRÁNEO

El cráneo es el esqueleto de la cabeza formado por 22 huesos.

Se divide en neurocráneo y viserocráneo.



Neurocráneo

Cráneo

Viserocráneo

[Signature]

Estrella

Neurocráneo: Es la caja ósea del encéfalo y sus cubiertas membranosas, las meninges craneales. Contiene también las porciones proximales de los nervios craneales y los vasos encefálicos. Está formado por una serie de 8 huesos:

▲ Cuatro impares centrados en la línea media:

- Frontal.
- Etmoides.
- Esfenoides.
- Occipital.

▲ Dos series de Pares bilaterales

- Temporal
- Parietal.

* Posee una pared superior, la calvaria (bóveda craneal).

* Posee un piso o base del cráneo



FLASHCARDS TÓRAX

Diana Laura Flores Galindo.

Morfología

Dra. Saucedo Domínguez Mariana Catalina

Grado: 1°

Grupo: "A"

Licenciatura en Medicina Humana.

PASIÓN POR EDUCAR

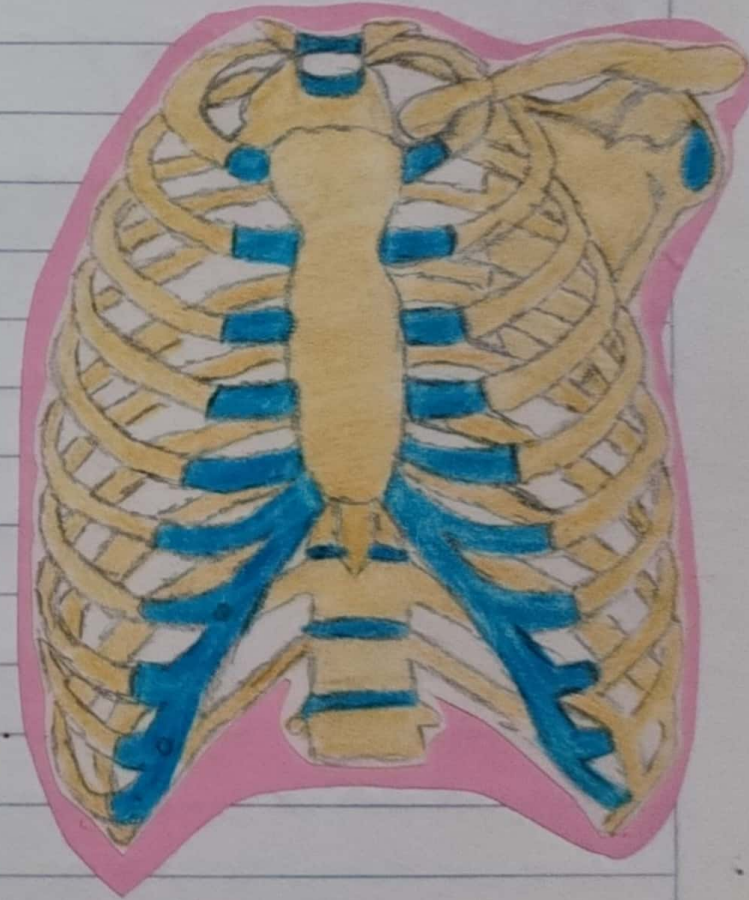
Comitán de Domínguez Chiapas a 11 de octubre de 2024.

TÓRAX

Torax. Parte del cuerpo situada entre el cuello y el abdomen.

Cavidad Torácica:

- * Su pared tiene forma de cono truncado.
- * Es más estrecha superiormente, con la circunferencia aumentando inferiormente.
- * Se divide en tres grandes espacios:
 - o El compartimento central o mediastino.
 - o Las cavidades pulmonares derecha e izquierda.
 - o Espacios IC.



Pared Torácica

* Esta formada por:

- o Caja torácica.
- o Músculos que se extienden entre las costillas.
- o Por la piel.
- o Tejido subcutáneo.
- o Fascias que cubren su cara anterolateral.

* La forma abovedada de la caja torácica, le permite:

- Δ Proteger los órganos vitales del tórax y abdomen.
- Δ Resistir las presiones negativas internas.
- Δ Proporcionar inserción para los miembros superiores y sostener su peso.
- Δ Proporcionar inserción a muchos de los músculos.



1.- Costillas Verdaderas (vertebrocostales):

* Es de la 1ª a la 7ª.

* Se unen directamente al esternón mediante sus cartílagos costales.

2.- Costillas Falsas (vertebrocondrales):

* Es de la 8ª a la 9ª y normalmente la 10ª.

* Sus cartílagos se unen al de la costilla superior a ella; su conexión con el esternón es indirecta.

3.- Costillas Flotantes (libres):

* Es de la 11ª a la 12ª y a veces la 10ª.

* Sus cartílagos rudimentarios no conectan con el esternón; por el contrario terminan en la musculatura posterior del abdomen.

