



MEDICINA HUMANA

Cráneo y tórax

Gabriela Merab López Vázquez

Morfología

Dra. Mariana Catalina Saucedo Domínguez

Grado: 1°

Grupo: "A"

Comitán de Domínguez Chiapas a 11 de octubre de 2024.

Cráneo

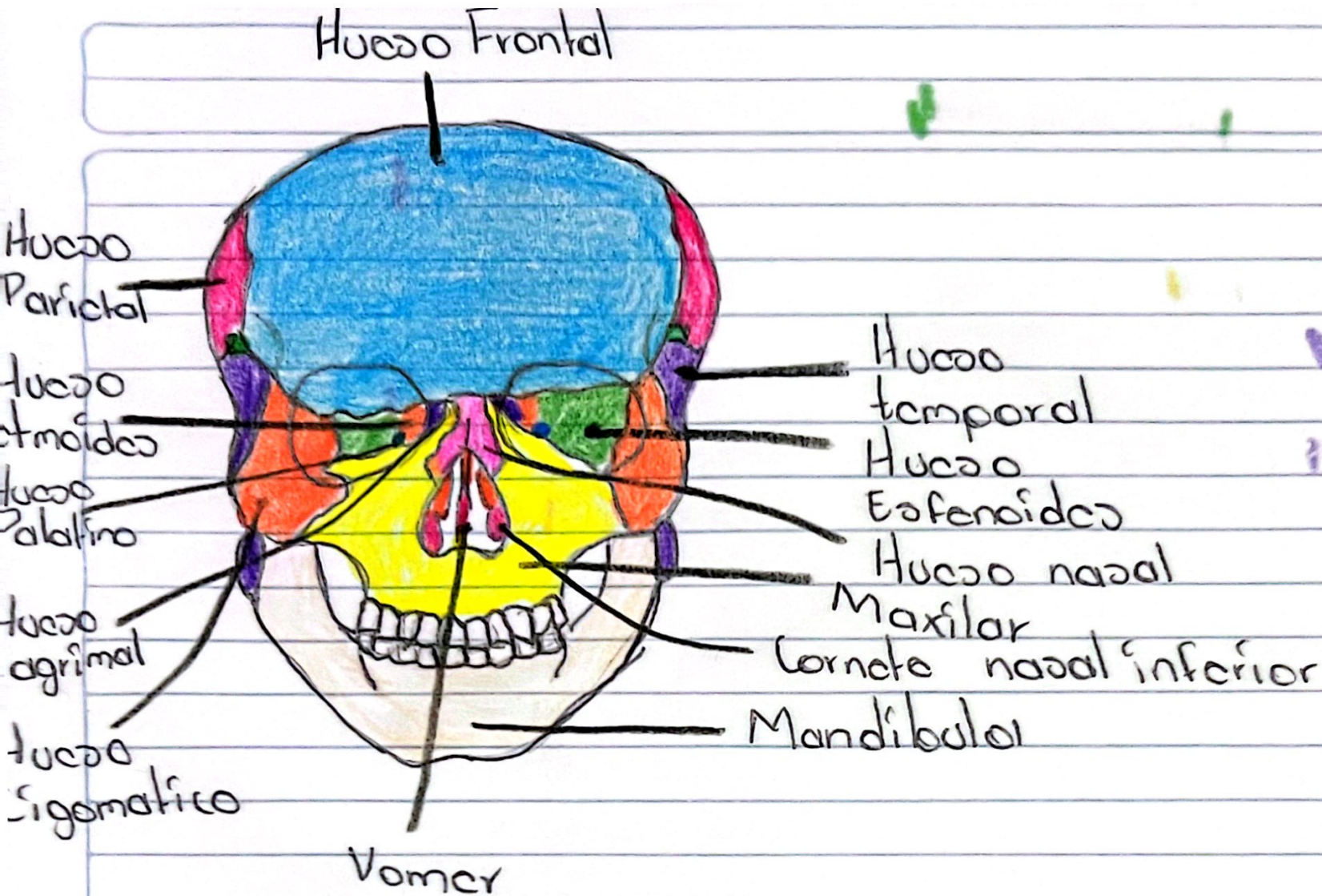
→ Esqueleto de la cabeza, formado por 22 huesos.

• Se divide en 2°:

- Neurocráneo: Caja ósea del cerebro y sus cubiertas membranosas (meninges). Formado por 8 huesos.

- Viscerocráneo: Esqueleto facial, huesos de la cara parte anterior del cráneo. Consta de 15 huesos irregulares.

~~As:~~



Referencia:

Tortora Bryan Derrickson, G. (2018). Principios de Anatomía y Fisiología 15ª edición. Editorial Médica Panamericana



90.

TÓRAX = Pecho

◦ Situado entre cuello y abdomen

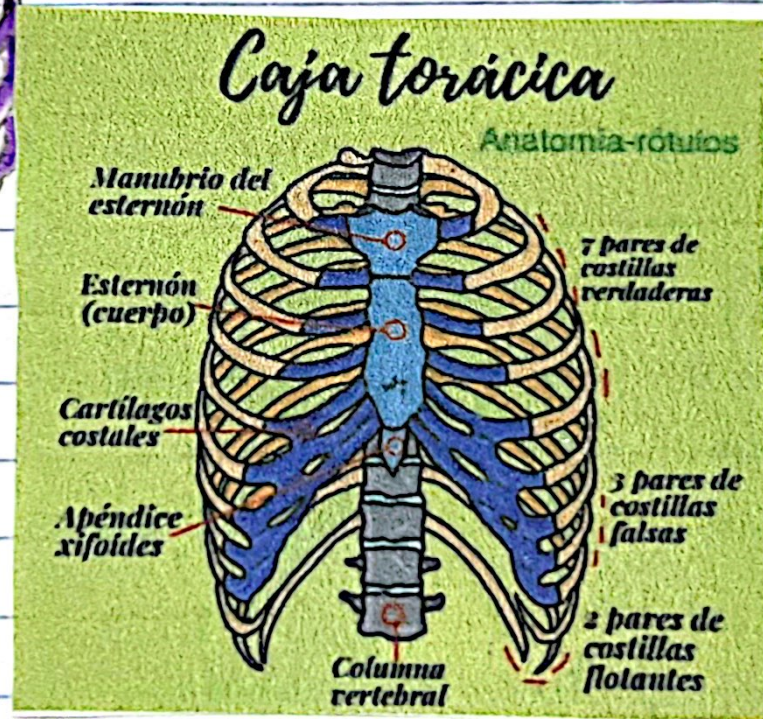
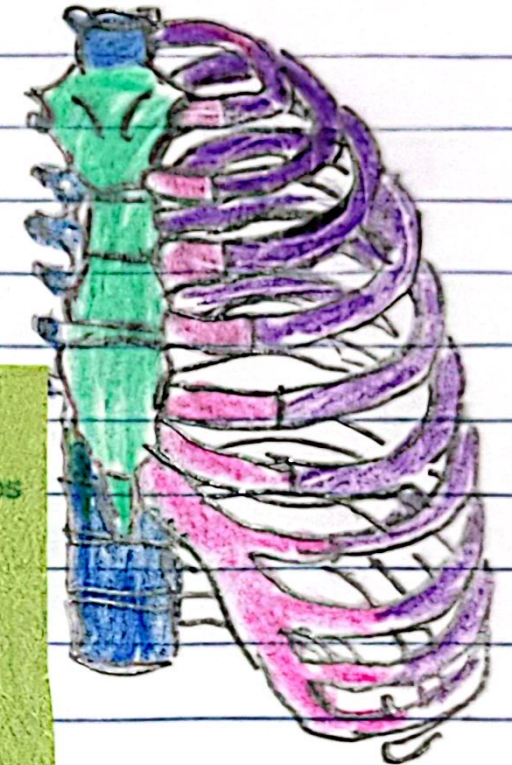
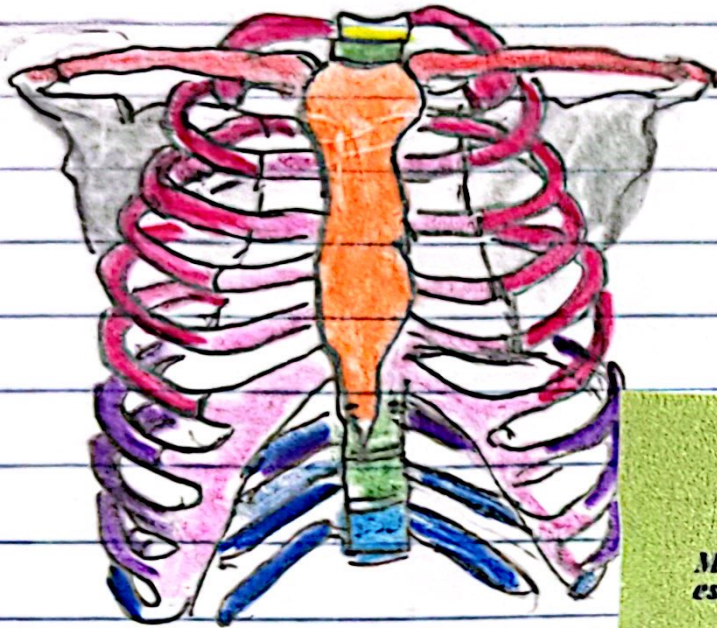
1º - Mediastino = Centro, corazón, esófago, glándulas mamarias

2º - Cavidades pulmonares: Pulmones derecho e izquierdo.

Cavidad torácica: forma como truncado.

Estricha superiormente, amplio inferior. Se divide en mediastino, cavidades pulmonares y espacios intercostales.

Caja torácica (Parrilla costal): Costillas y cartílagos costales sostenida por el esternon y vertebras torácicas



Referencia:

- Keith L. Moore (2018). Anatomía con orientación clínica. 8ª Edición, Walters Kluwer.