



MEDICINA HUMANA

Cráneo

Ivonne Berenice Valdez Gonzalez

Morfología

Dra. Mariana Catalina Saucedo Domínguez

Grado: I°

Grupo: "A"

Comitán de Domínguez, Chiapas a 5 de Octubre de 2024

HUECOS DE LA CARA Y CRANEO. ~~11~~ as

Eminencia frontal.

Proceso frontal del maxilar

Arco superficial.

Borde supraorbitario.

Proceso cigomatico.

Proceso frontal del hueso cigomatico

Fibrosas orbitarias superior

e inferior.

Foramen cigomaticofacial

Arco cigomatico

Septo nasal (porción ósea)

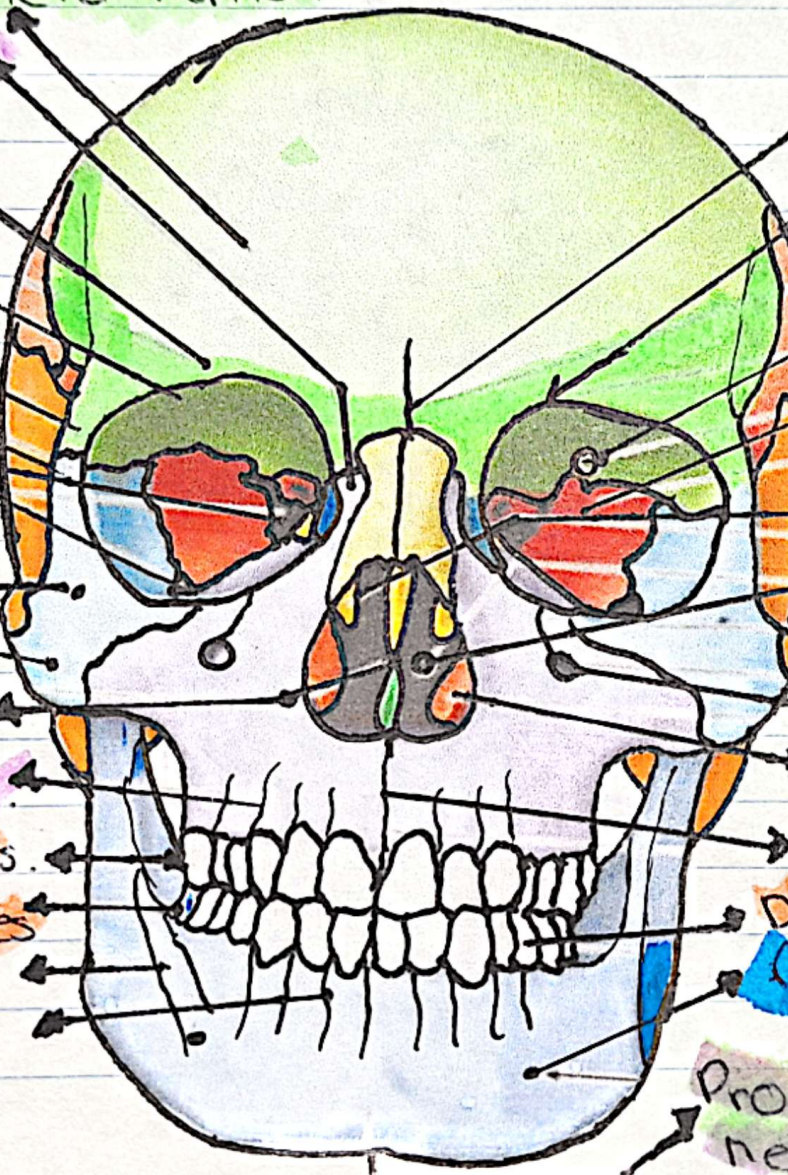
Proceso alveolar maxilar.

Dientes Maxilares.

Dientes Mandibulares

Linea oblicua.

Procesos alveolar mandibular



Sutura frontal (metopical)

Foramen supraorbitario

Cavidad orbitaria

Carra orbitaria de

ala mayor del cerebro.

Carra nasal media.

Cavidad nasal

Borde infraorbitario.

Carra nasal inferior.

Sutura intramaxilar

Dientes Premolares.

Foramen mentoniano.

Protuberancia mentoniana.

Rayter!

OCCIPITAL

- hueso impar del cráneo que se encuentran en la parte posterior e inferior de la cabeza.

- Es el único hueso que está conectado a la columna vertebral.

- Forma parte de la base y la bóveda craneal

- Alberca por cordón el cerebro.

TEMPORAL

- hueso par y simétrico que se encuentra en la parte lateral y base del cráneo.

- Protege el lóbulo temporal del cerebro y el oído.

- Permite la formación de la articulación temporomandibular.

- Contiene estructuras que forman el oído medio e interno.

PARIENTAL

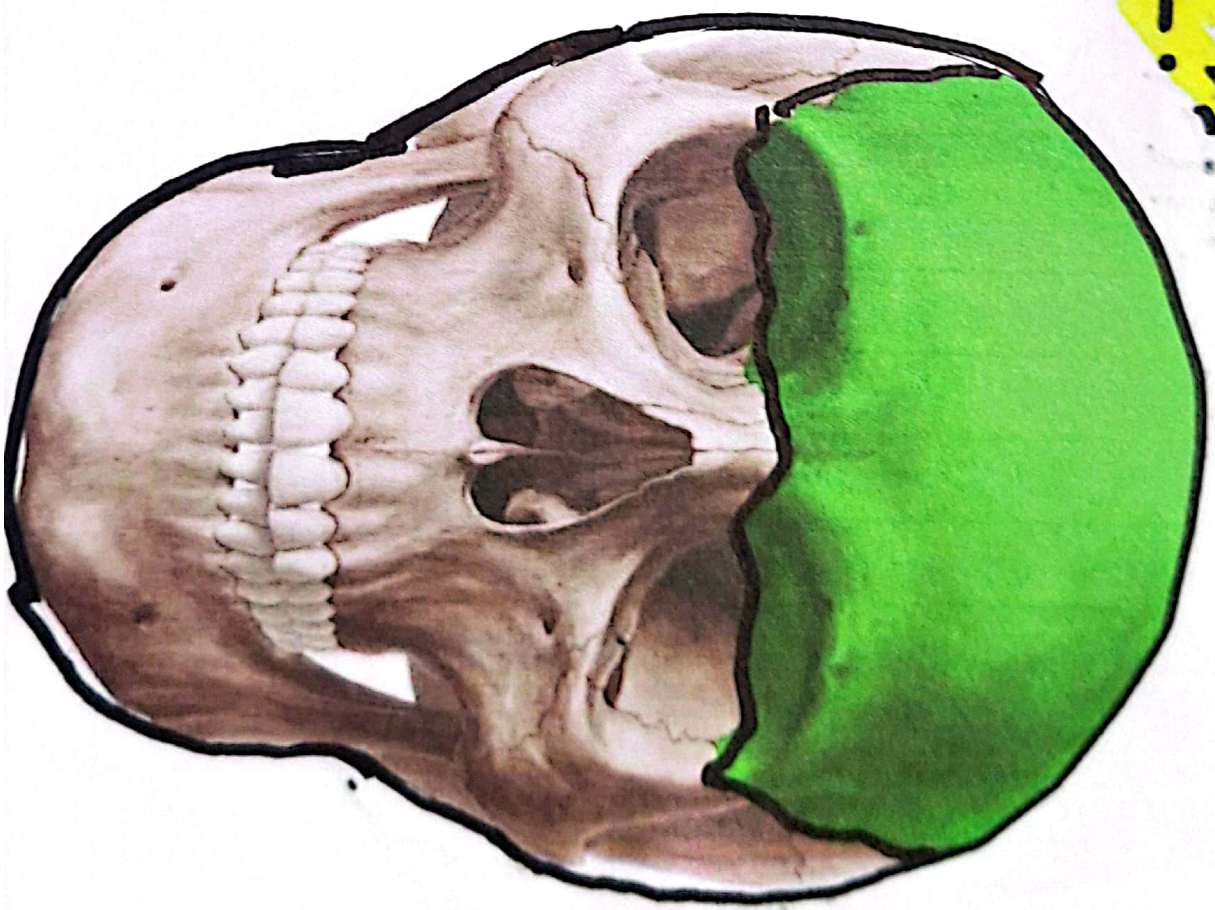
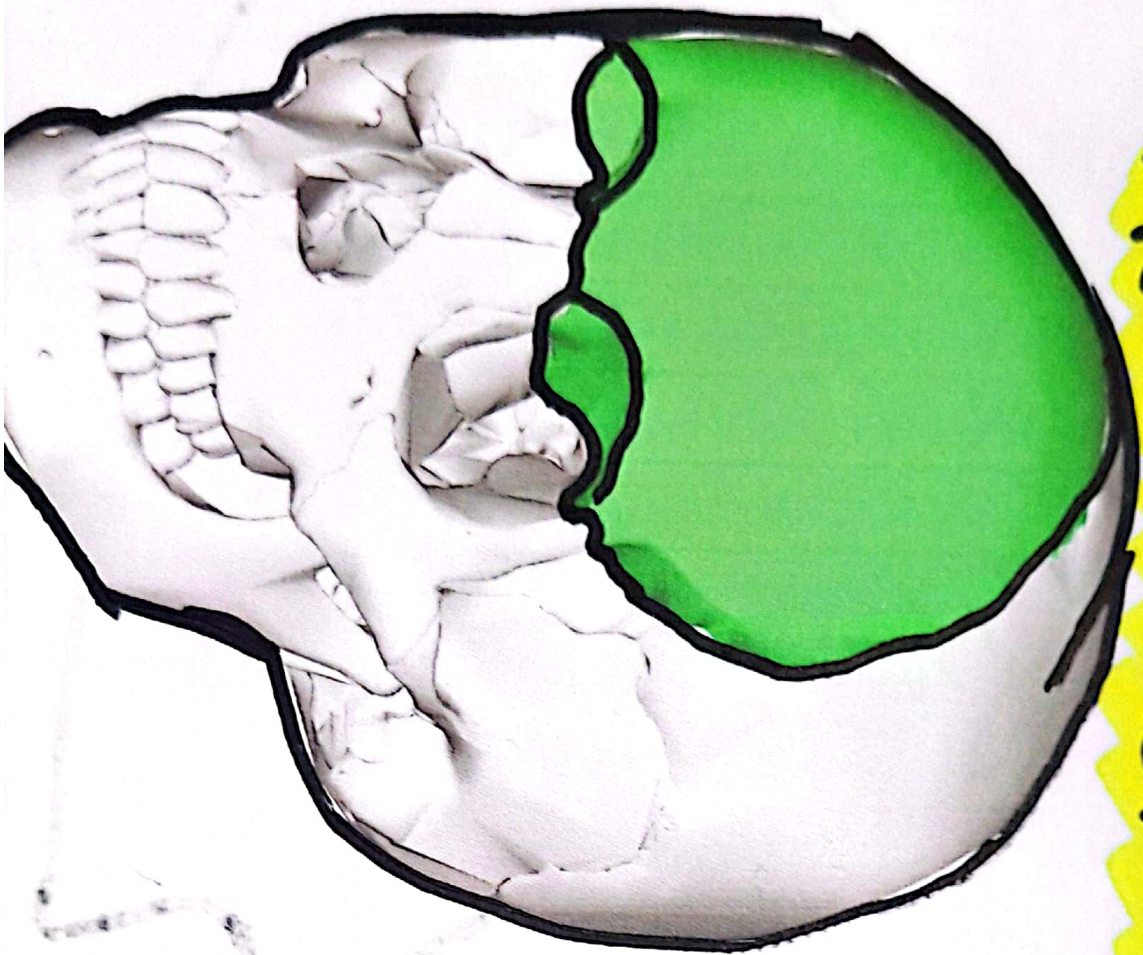
- hueso plano y cuadrilátero que se encuentra en el cráneo humano.

- Es un hueso par.

- Tiene dos caras una interna y una externa.

- La mayor parte del hueso parietal forma la calvaria o bóveda craneal, mientras que la parte basal forma parte de la base del cráneo.

= HUESO FRONTAL :-



"BIBLIOGRAFIA"

Tortora Bryan Derrickson, G. (2018). Principios de Anatomía y Fisiología 15ª Edición. Editorial Médica Panamericana.