



MEDICINA HUMANA

Aparato Digestivo

Royber Domínguez Hernández

Morfología

Dra. Mariana Catalina Saucedo Domínguez

Grado: 1°

Grupo: "A"

Comitán de Domínguez Chiapas a 08 de diciembre de 2024.

PANCREAS.

- Es una glándula retroperitoneal de 12-15 cm de largo y 2.5 cm de espesor.
- Esta situado detrás de la curvatura mayor del estómago.
- Se compone de 3 partes: Cabeza, cuerpo, cola.

COMPOSICIÓN:

- Cabeza: Porción expandida del órgano cercana a la curvatura del duodeno.
- Cuerpo y cola: A la disminución de su diámetro se sitúa encima y a la izquierda de la cabeza.

CONDUCTOS:

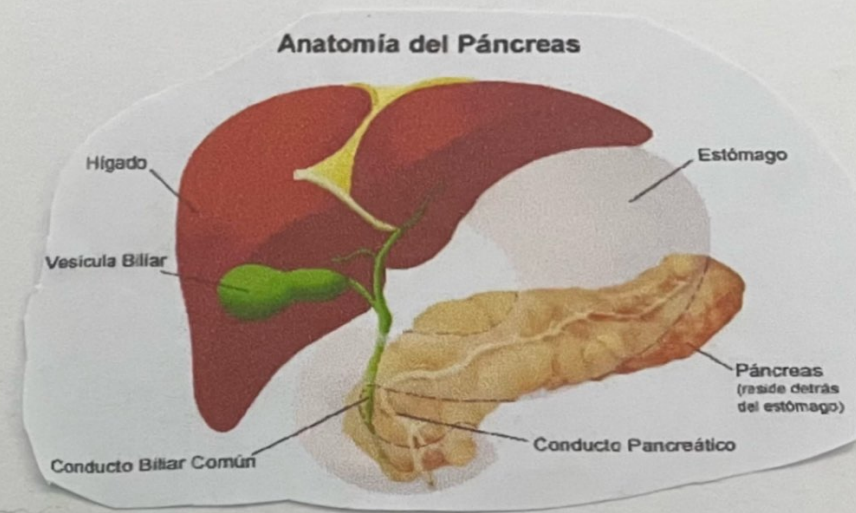
- Conducto Pancreático: Es el más grande de los dos conductos. Se une al Coledoco del hígado y a la vesícula biliar.



Ingresa al duodeno como un conducto: ampolla hemato pancreática y se abre a través de la papila duodenal mayor, regulado por el esfínter de la ampolla hemato pancreática.

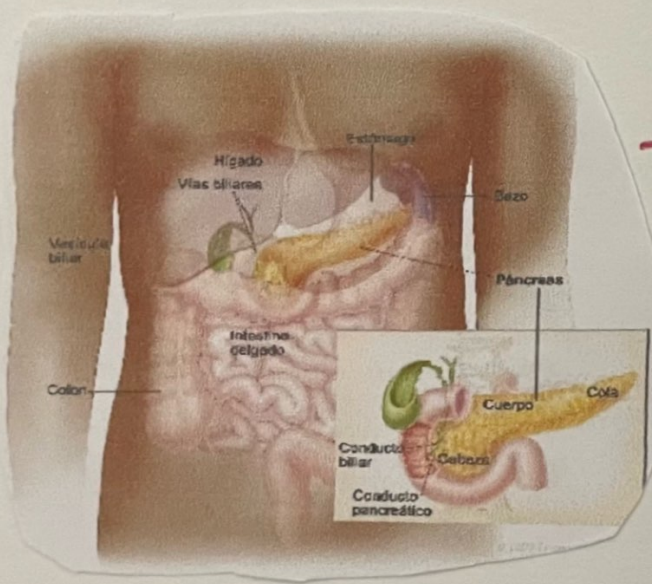
- Conducto Accesorio:

Este conducto es más pequeño, sale del páncreas y se vacían en el duodeno a unas 2.5 cm por encima de la ampolla hemato pancreática.



HISTOLOGIA:

- Grupo de células glandulares epiteliales en un 99% (Acinos) la cual constituye la porción exocrina del Páncreas, Secretan el Jugo Pancreático.
- Istoles Pancreáticos: Forman el 1% restante y forman la porción endocrina del Páncreas, Secretan hormonas (glucagón, insulina, Somatostatina y Polipeptido Pancreático).



JUGO PANCREÁTICO

- 1200 - 1500 ml al día, es un líquido claro, incoloro, consiste en agua, sales, bicarbonato de sodio y enzimas.
- Su pH es de 7,1 - 8,2. El bicarbonato actúa como amortiguador sobre el Jugo gástrico del quimo, detiene la acción de la pepsina estomacal y da pH para la acción de las enzimas digestivas en el intestino delgado.

- Incluye la amilasa pancreática la cual es para la digestión de almidones.

- Enzimas que digieren proteínas y degrada a péptidos: tripsina, quimi tripsina, Carboxipeptidasa y elastasa.

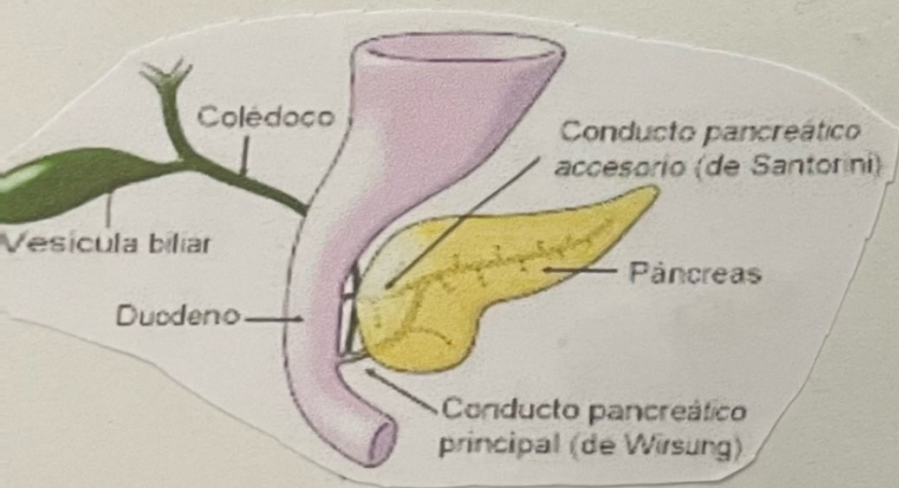
- Enzima principal para ácidos nucleicos: ribonucleasa y desoxirribonucleasa degradan

- La tripsina es secretada como tripsinogeno, las células de los acinos secretan proteínas inhibitoras de tripsina.

- La enterocilasa fracciona parte de la molécula para formar la tripsina.

HIGADO Y VESÍCULA BILIAR.

- Es la glándula más pesada del cuerpo en el adulto promedio, pesa al rededor de 1.4 kg.
- Se halla por debajo del diafragma y ocupa la mayor parte del hipocondrio derecho y parte del epigastrio de la cavidad abdominopélvica.



- La vesícula biliar es un saco formado por una forma de pera localizado en una depresión de la superficie posterior del hígado.
- Tiene 7-10 cm de largo típicamente cuelga del borde inferior del hígado.

ANATOMIA DEL HIGADO Y DE LA VESÍCULA BILIAR.

- Esta revuelto casi por completo por peritoneo visceral, y por debajo, se halla revestido completamente por una capa de tejido conectivo denso irregular.
- Esta dividido por 2 lobulos principales por el ligamento falciforme, un pliegue de mesenterio lóbulo derecho grande y un lóbulo izquierdo.

INTESTINO GROSERO

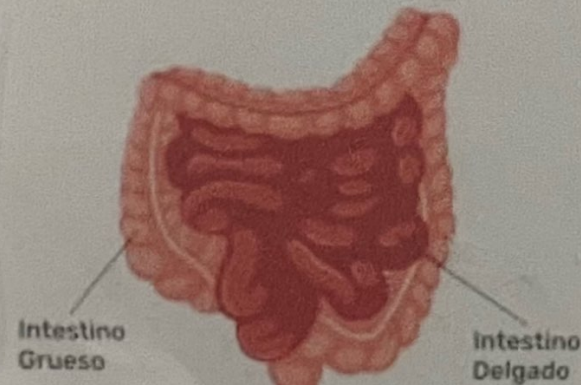
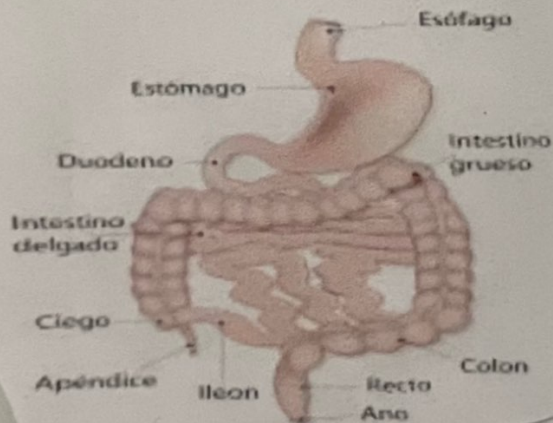
- ES la porción terminal del tubo digestivo.
- Las funciones globales del intestino grueso consisten en completar la absorción, la producción de hormonas de vitaminas, la formación de heces y la expulsión de estas fuera del cuerpo.

Funciones



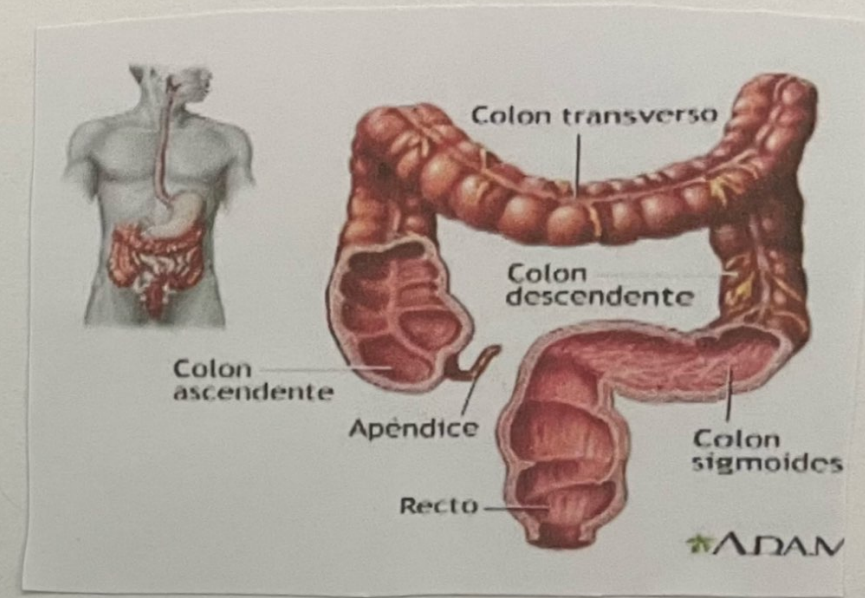
- El batido de los haustra, el peristaltismo y el peristaltismo en masa impulsan el contenido de colon hacia el recto.
- Las bacterias del intestino grueso, convierten proteínas en aminoácidos, degradan aminoácidos.
- Absorción de iones y vitaminas
- Formación de las heces
- Defecación.

APARATO GASTROINTESTINAL HUMANO



ANATOMIA DEL INTESTINO GRUESO

- Mide aproximadamente 1,5 metro de longitud y 6,5 cm de diámetro en seres humanos y cadáveres.
- Se extiende desde el íleon hasta el ano.
- Está fijado a la pared abdominal posterior por su mesocolon, una capa doble de peritoneo.



4 regiones principales:

Ciego, Colon, recto y conducto anal.

- La apertura del íleon en el intestino grueso está protegida por un pliegue de mucosa denominada "esfínter" (válvula ileocecal), que permite que los materiales del intestino delgado pasen al grueso.

- Bajo la válvula ileocecal queda el ciego, un saco de 6 cm de longitud.
- Anexado al ciego, se encuentra un tubo enroscado y retorcido que mide al rededor de 8 cm denominado apéndice o apéndice vermiforme.

- El extremo abierto del apéndice se fusiona con un largo tubo denominado "Colon", que se divide en 2 porciones ascendente, transversa descendente, sigmoides.



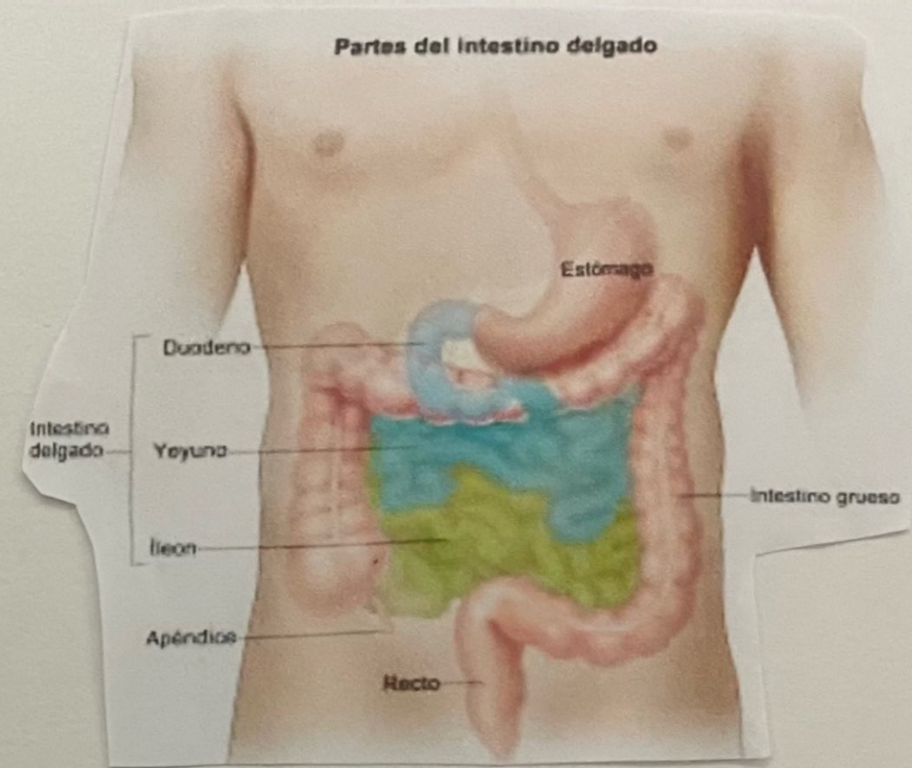
Las porciones ascendente y descendente son retroperitoneales, el colon transverso y el sigmoides, no lo son.



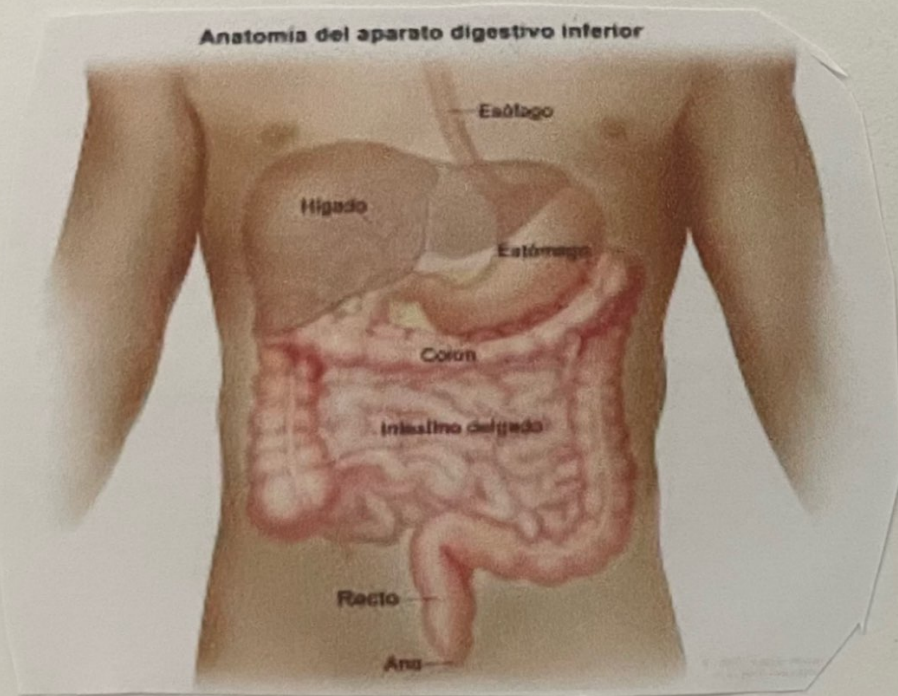
El colon ascendente asciende por el lado derecho del abdomen, llega a la superficie inferior del hígado y gira abruptamente a la izquierda para formar la flexura cólica (hepática) derecha.



El colon continúa a través del abdomen como colon transverso y va a lado izquierdo, donde se curva bajo el lóbulo izquierdo del bazo como flexura cólica (esplénica) izquierda y cursa inferiormente hasta el nivel de la cresta ilíaca con el nombre el colon descendente.



- El colon sigmoideo (sigma, en forma de S) comienza cerca de la cresta ilíaca izquierda, pero se proyecta en dirección medial y termina como recto aproximadamente a la altura de la tercera vértebra sacra.



- El recto tiene unos 15 cm de longitud y está situado delante del sacro y el cóccix.

↓

Los 2-3 cm terminales del intestino grueso reciben el nombre de conducto anal.

↓

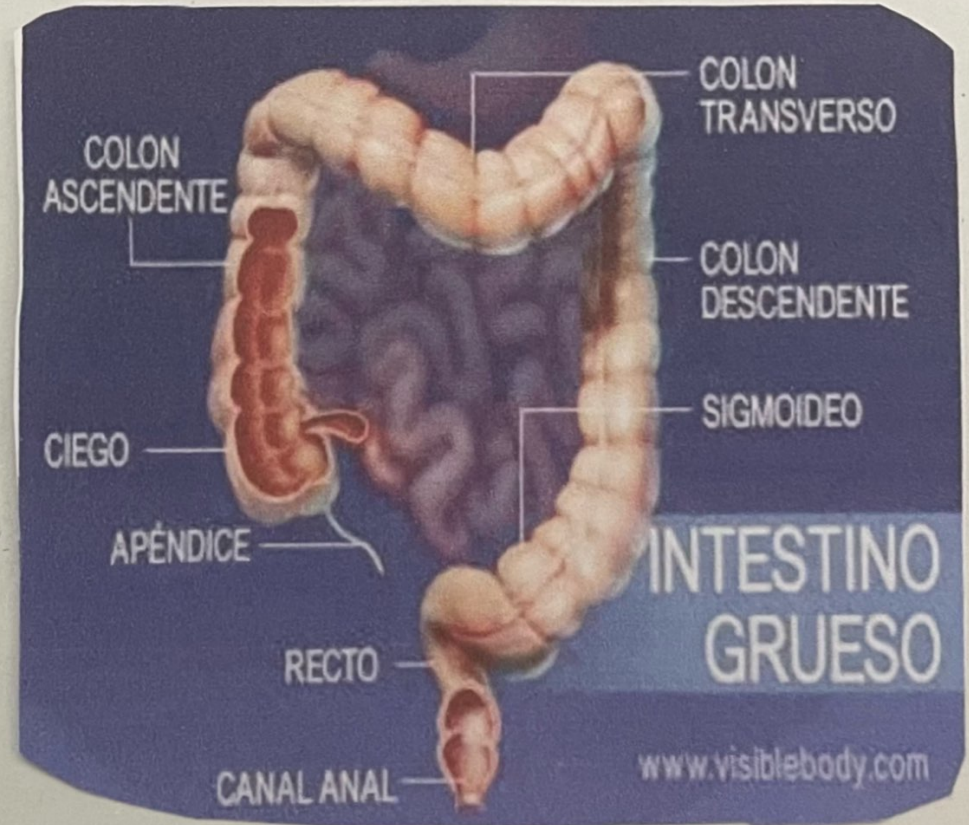
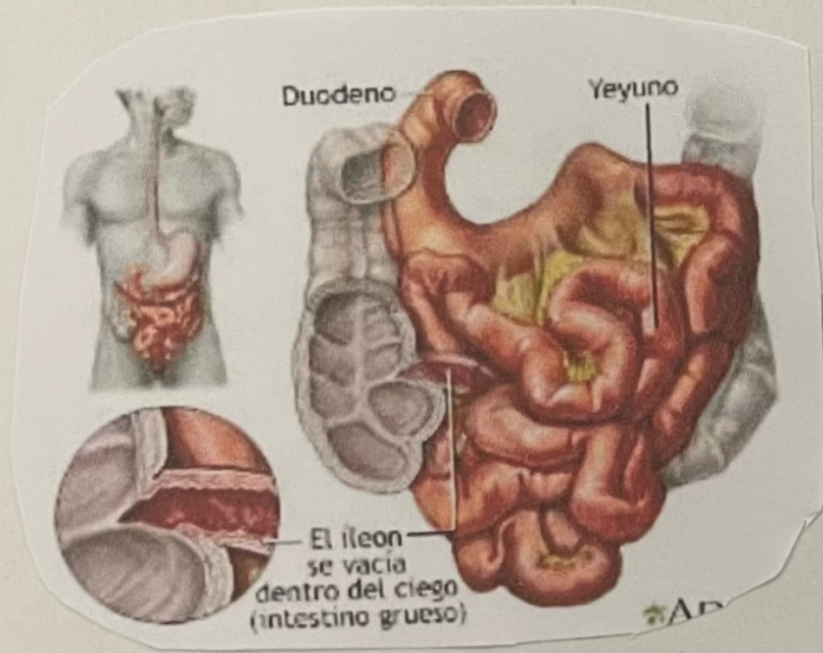
La mucosa del conducto anal está ordenada en pliegues longitudinales llamados columnas anales que contienen una red de arterias y venas.

↓

La abertura al exterior del conducto anal es el ano, que tiene un esfínter anal interno de músculo liso (involuntario) y un esfínter anal externo de músculo esquelético (voluntario).

HISTOLOGIA DEL INTESTINO GRUESO

- La Pared del intestino grueso contiene las cuatro capas típicas que se hallan en el resto del tubo digestivo: mucosa, submucosa, muscular, serosa.



DIGESTION MECANICA.

- El pasaje del quimo desde el íleon hacia el ciego está regulado por la acción del esfínter ileocecal.



En el colon, los movimientos empiezan cuando las sustancias pasan por el esfínter ileocecal.



Como el quimo se mueve a través del intestino delgado a una velocidad bastante constante, el tiempo requerido para que la comida pase al colon por medio del esfínter ileocecal queda determinado por la duración del vaciamiento gástrico.



Al pasar por el esfínter ileocecal, el alimento entra en el ciego y se acumula en el colon ascendente.

- La válvula Permanece en parte, de manera que por lo general el pasaje del quimo al ciego ocurre con lentitud.



Después de una comida, un reflejo gastroileal intensifica el peristaltismo en el íleon y fuerza el quimo para que entre en el ciego.



La hormona gástrica actúa relajando este esfínter.



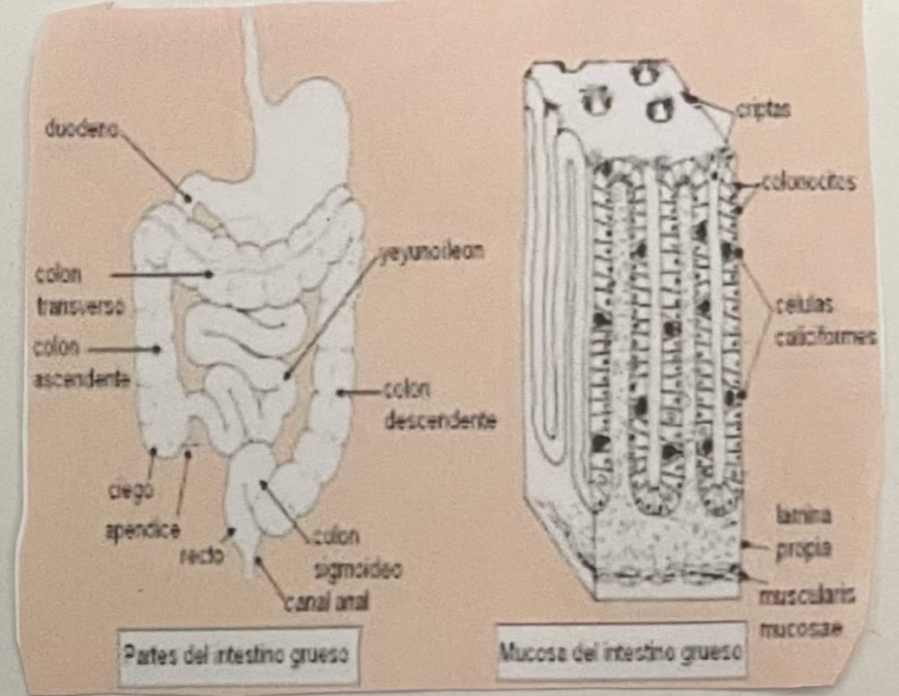
El grado de contracción del esfínter ileocecal se intensifica toda vez que el ciego se halla distendido.

DIGESTION MECANICA

- Ocurre en el colon por la actividad de bacterias que habitan en la luz.
- Las glándulas del intestino grueso secretan mucus, pero no enzimas.
- El quimo se prepara para su eliminación por acción de las bacterias, que fermentan todo carbohidrato residual y liberan gases: hidrógeno, dióxido de carbono y metano.



Estos gases contribuyen a los flatos (gases) en el colon, que cuando son excesivos se denominan flatulencia.



- Parte del indol y del escatol se elimina en las heces y contribuyen al olor de ese producto; el resto es absorbido y transportado al hígado, donde estos compuestos se convierten en sustancias menos tóxicas que serán excretadas en la orina.

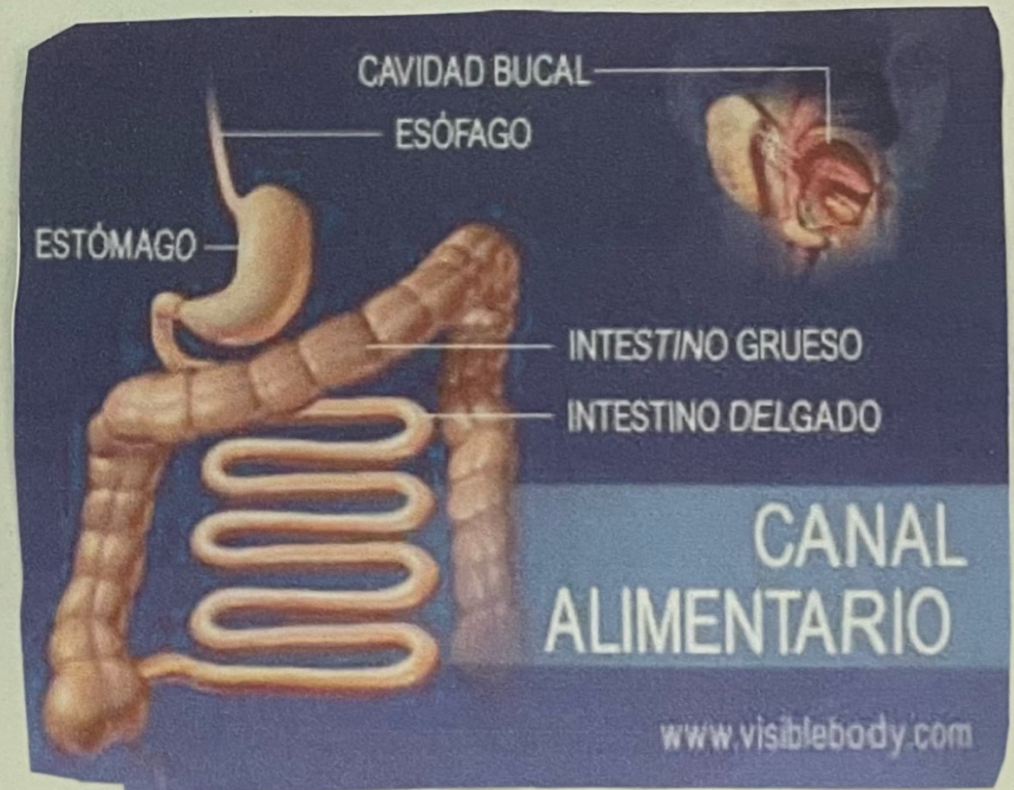ABSORCIÓN Y FORMACIÓN DE LAS HECES EN EL INTESTINO GRUESO.

- En el tiempo en que el quimo permanece en el intestino grueso, unas 3-10 horas, se transforma en una sustancia sólida o semisólida debido a la absorción del agua y pasa a denominarse heces (o material fecal).

Las heces consisten en agua, sales inorgánicas, células epiteliales desprendidas de la mucosa del tubo digestivo, bacterias, productos de la descomposición bacteriana, material no digerido pero no absorbido.



Alrededor de 90% de toda la absorción de agua se produce en el intestino delgado, el intestino grueso absorbe agua suficiente para hacer de él un órgano importante para el mantenimiento del balance hídrico corporal.



REFLEJO DE DEFECACI3N

Los movimientos de Peristaltismo en masa impulsan la materia fecal desde el Colon, Sigmoides hacia el recto.



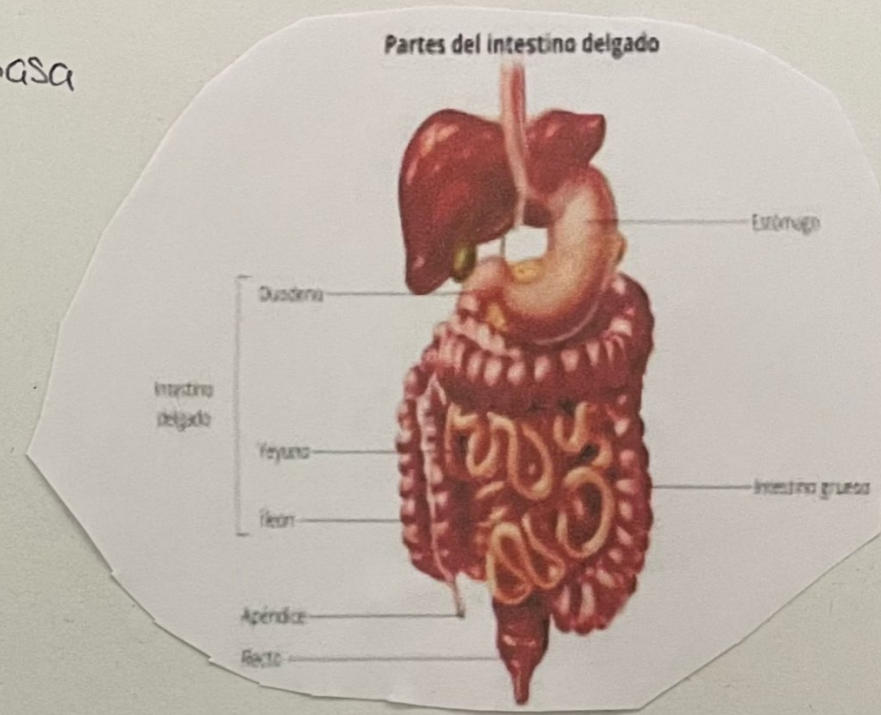
La distensi3n resultante de la pared del recto estimula receptores de estiramiento que inician un reflejo de defecaci3n cuyo resultado es la defecaci3n, eliminaci3n de las heces del recto a trav3s del ano.



El reflejo de defecaci3n ocurre de la manera siguiente: en respuesta de la distensi3n de la pared, los receptores emiten impulsos nerviosos sensitivos a la m3dula espinal sacra.



Impulsos motores de la m3dula llegan al colon descendente, colon Sigmoides, recto y ano a trav3s de fibras Parasimpaticas.



FASES DE LA DIGESTION

FASE CEFÁLICA



El olfato, la vista, el tacto o el gusto inicial de los alimentos activan centros nerviosos en la corteza cerebral, el hipotálamo y el tronco encefálico.



El tronco encefálico activa los nervios facial (vii), glossofaríngeo (ix) y vago (x).

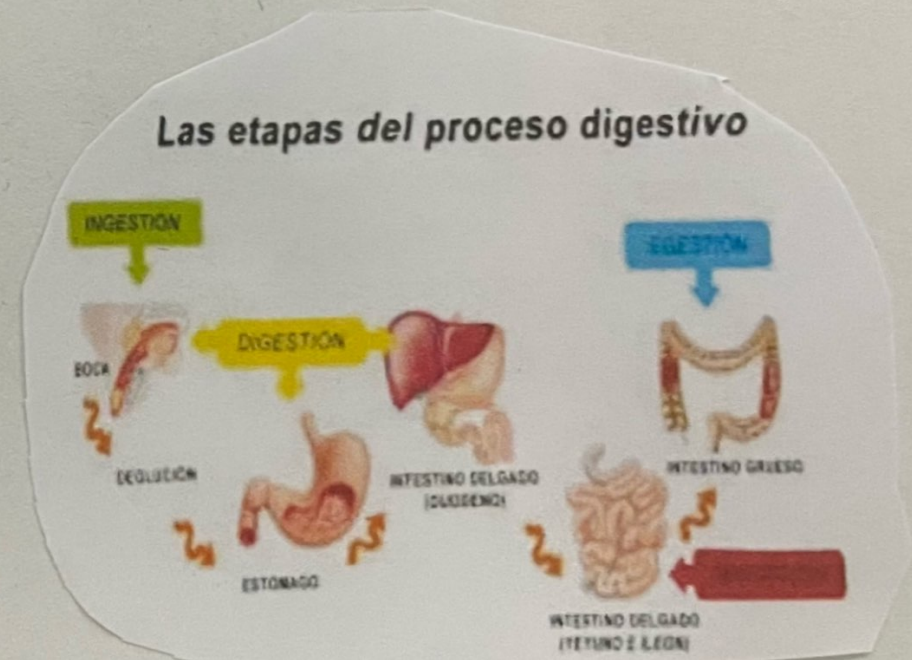


Los nervios facial y glossofaríngeo estimulan las glándulas salivales para la secreción de saliva, mientras que el nervio vago estimula las glándulas gástricas para la secreción de jugo gástrico.

FASE GÁSTRICA



Empieza cuando los alimentos llegan al estomago. Esta regulado por mecanismos neurales y hormonales que promueven la secreción y la motilidad gástricas.



FASE INTESTINAL



Empieza una vez que la comida entra en el intestino. En contraste con los reflejos iniciados durante las fases cefálicas y gástrica, que estimulan la actividad secretora y la motilidad del estómago, los reflejos que ocurren durante la fase intestinal tienen efectos inhibitorios que ralentizan la salida del quimo desde el estómago.

