



MEDICINA HUMANA
Cráneo y tórax

Dulce Sofía Hernández Díaz

Morfología

Dra. Mariana Catalina Saucedo Domínguez

Grado: 1°

Grupo: "A"

PASIÓN POR EDUCAR

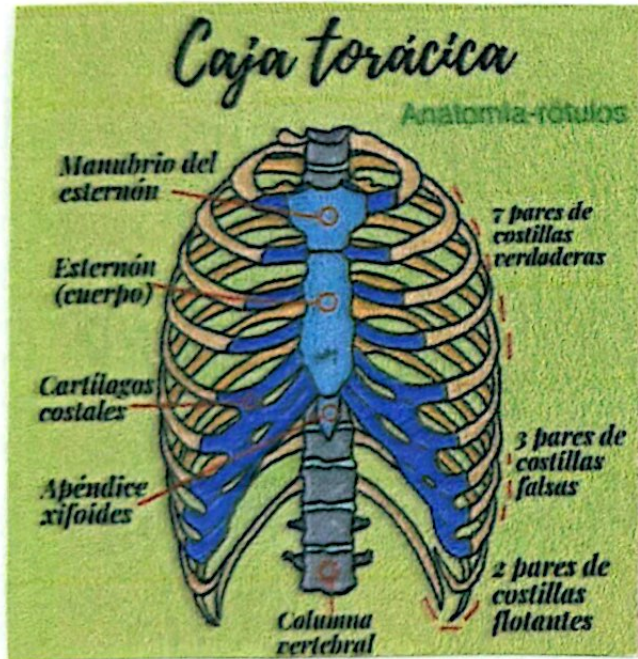Comitán de Domínguez Chiapas a 11 de octubre de 2024.

Handwritten signature or initials.

Pared torácica.

Formado por:

Caja torácica:



- Protege a los órganos vitales del tórax y abdomen
- Resiste presiones negativas internas.
- Proporciona inercia muscular.
- Proporciona rigidez,
- Las articulaciones y flexibilidad de las costillas permiten absorber golpes y compresiones externas sin fracturarse.

Referencia

Keith L. Moore, A.D., A.G., (2017), MOORE. Anatomía
Con Orientación Clínica, 8va edición, Canadá. Wolters & Kluwer.



MEDICINA HUMANA

Cráneo

Dulce Sofía Hernández Díaz

Morfología

Dra. Mariana Catalina Saucedo Domínguez

Grado: 1°

Grupo: "A"

Comitán de Domínguez Chiapas a 02 de octubre de 2024.

Huesos del cráneo



Esqueleto de la cabeza formado por 22 huesos.



Huesos del neurocráneo



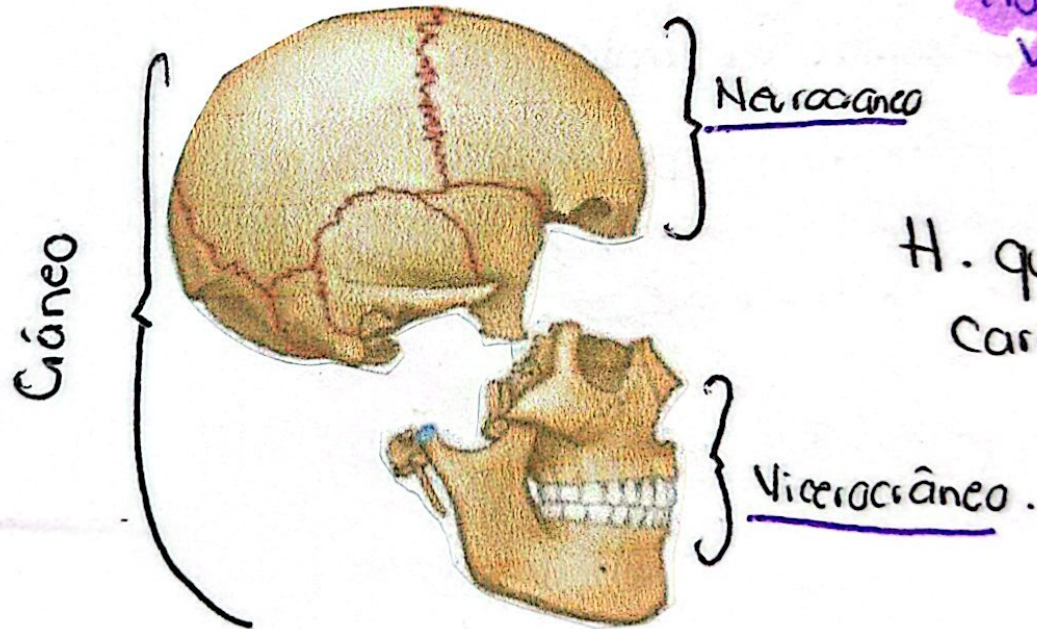
H. más posteriores y rodean y protegen al cerebro.

Caja ósea del encefalo y sus cubiertas membranosas (meninges) formado por 8 huesos.

Huesos del viscerocráneo.



H. que forman la cara / esqueleto facial.



195.

Bibliografía

Tortora Bryan Demickson, G. (2018). Principios de Anatomía y Fisiología 15 a edición. Editorial Médica Panamericana.