

PASIÓN POR EDUCAR



# MEDICINA HUMANA

Flashcards

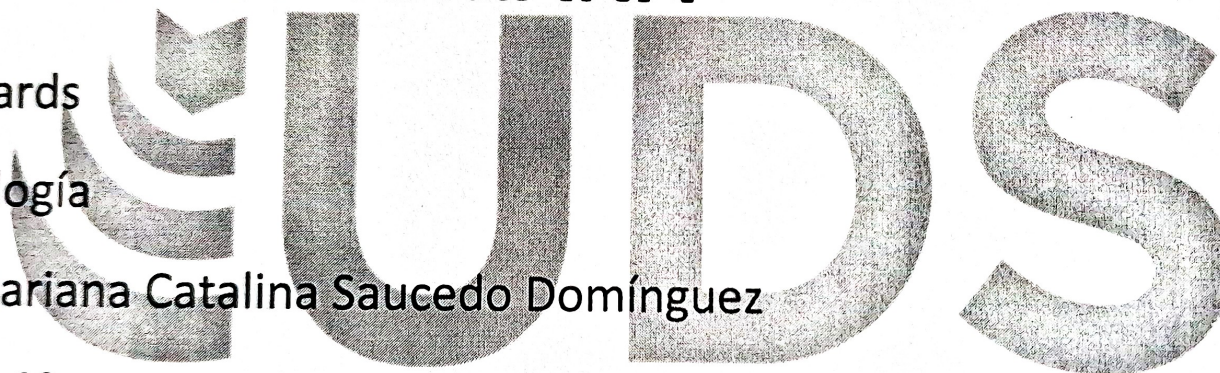
Morfología

Dra. Mariana Catalina Saucedo Domínguez

Grado: 1º

Grupo: A

Alumno: Paola Alejandra Jiménez Calvo



PASIÓN POR EDUCAR





# NEUROCRÁNEO

El neurocráneo está formado por 8 huesos

4 impares

2 pares bilaterales

El neurocráneo es la caja ósea del encéfalo y sus cubiertas membranosas (meninges)

El neurocráneo se divide en dos

- Frontal
- Occipital
- Etmoides
- Parietales

Calvaria

Base del cráneo

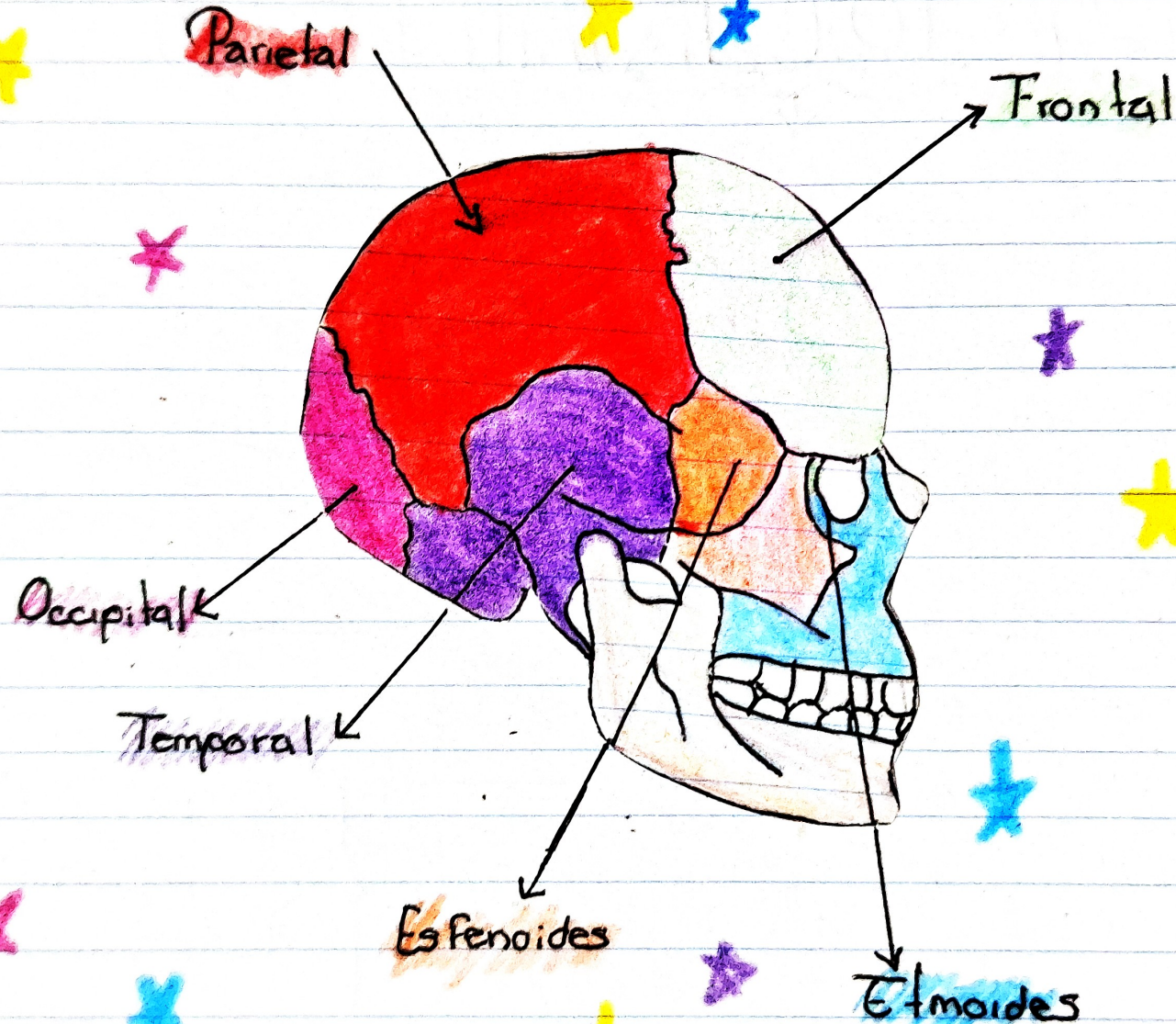
- Temporal
- Esfenoides



El cráneo esta compuesto por 22 huesos.

Se divide en dos:

- Neurocraneal
- Viscerocraneal



Rayter



# TÓRAX

También llamado **pecho**

\* El tórax es un tronco de cono de forma irregular.

\* Protege y contiene algunos órganos del cuerpo como el corazón y los pulmones

\* Tiene una abertura superior estrecha. Y una abertura inferior relativamente grande.


Caja torácica  
Esta formada por el esternon

\* La abertura torácica superior está despejada y permite la continuidad con el cuello.

12 pares de costillas  
12 Vertebrae torácicas  
Verdaderas  
Falsas  
Flotantes

\* La abertura torácica inferior está cerrada por el diafragma.

Se encuentra entre el pecho y abdomen





Se clasifican en:

### Costillas típicas (3-9)

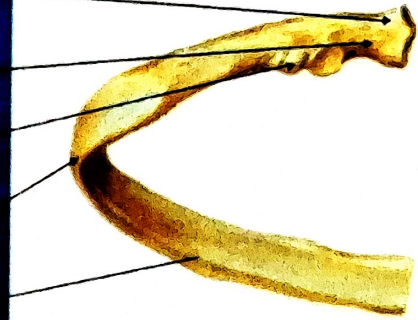
- Cabeza con forma de cuña, cuello que conecta la cabeza con el cuerpo a nivel del tubérculo, cuerpo delgado, plano y curvo, tubérculo en la unión del cuello y cuerpo, el surco de la costilla protege al nervio y vasos intercostales

### Costillas atípicas

- 1ra costilla más ancha, corta y curva de las siete costillas verdaderas, se articula con la vertebra T1
- 2da costilla más delgada, menos curva, se articula con la vertebra T1 y T2
- Las costillas 10 y 12, solo tienen una cara articular como la 1ra
- Las costillas 11 y 12, son costillas y no tienen cuellos ni tubérculos.

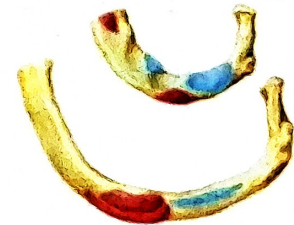### Costillas típicas (3-9)

- Cabeza
- Cuello
- Tubérculo
- Curvatura
- Cuerpo



### Costillas atípicas (1, 2 y 10-12)

- 1ª y 2ª (verdaderas) son más cortas y tienen el cuerpo orientado en sentido horizontal



- 11ª y 12ª carecen de tubérculo y cuello



## Referencia

Moore, K. L., Dalley, A. F., & Agur, A. M. R. (2014). Anatomía con orientación clínica (9.<sup>a</sup> ed.). Editorial Médica Panamericana