



Mi Universidad

Alexander Higinio Pérez Monjaraz

Clasificación y Partes del tórax

2º Parcial

Morfología

Mariana Catalina Saucedo Domínguez

Lic. Medicina Humana

1º Semestre

Comitán de Domínguez, Chiapas a 11 de octubre de 2024

CRANEO

El Cráneo es el marco óseo de la cabeza.
→ conformado por 22 huesos (sin contar los huesos del oído medio).

Neurocráneo
El cráneo se divide en dos: Neurocráneo > Viscerocráneo o conocidos como huesos craneales > huesos faciales.
8 huesos craneales > 14 huesos faciales

Viscerocráneo
Los huesos faciales > craneales protegen > sostienen órganos sensoriales especiales de la visión, el gusto, el olfato, el oído > el equilibrio.

Hoyos singulares del cráneo, suturas (sostiene a la mayoría de los huesos craneales), senos paranasales > Frontales.

VISEROCRANEO

Viscerocráneo - también conocido como "huesos faciales"
estos huesos le dan forma a la cara > protegen órganos.
Esta conformado por 14 huesos faciales.

Huesos faciales:

Pares (2)

- * Maxilares
- * Nasales
- * Cigomáticos
- * Lagrimales
- * Platinos
- * Cornetes nasales inferiores

Impares (1)

- * Mandíbula
- * Vómer

La forma de la cara cambia durante los años. El cerebro > los huesos craneales se expanden.

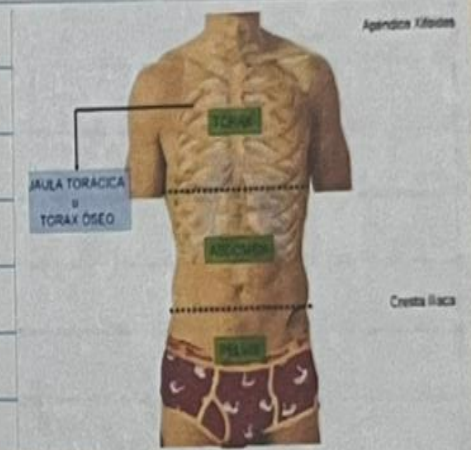
Huesos nasales: forman el puente de la nariz, estos huesos pequeños protegen la entrada superior a la cavidad nasal.

TÓRAX

Tórax: Está situado entre el cuello > abdomen, es la parte del "tronco" > este está conformado por el tórax > el abdomen

función? Protege los órganos, principales de la respiración & de la circulación

La cavidad torácica (cada del tórax). Interior del tórax contiene los pulmones, corazón & otros órganos "Se llama Paredes costal."



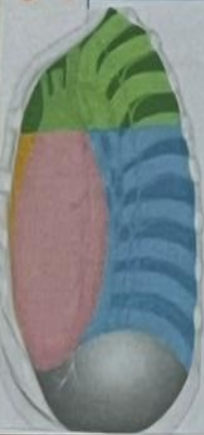CAVIDAD TORACICA

Contiene

- * Mediastino: Alberga viseras toracicas
- * Corazon
- * Laminas mamarias
- * Los huesos son planos y curvos

Cavidad pleural: Alberga los pulmones

Espacios intercostales: Son los espacios entre los costillas, hay 11 espacios en cada lado del torax en total 22.

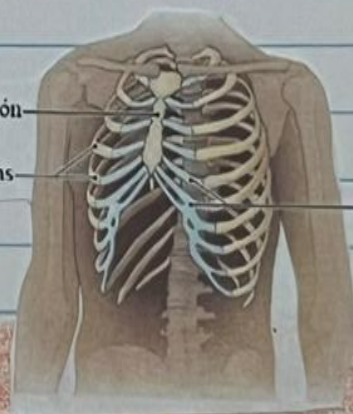

- Superior mediastinum
- Anterior mediastinum
- Middle mediastinum
- Posterior mediastinum

Esternón

Costillas

Cartilago



"BIBLIOGRAFIA"

Tortora G.T., & Derrickson, B (2013).
Principios de anatomia y fisiologia.
Fisiologia (13.ª ed)
Editorial medica Panamericana.